

编者按：乳腺癌位居全球女性癌症的首位，对女性的健康和生命造成了极大的威胁。为了深入了解乳腺癌的发病机制、诊断和治疗等方面的最新进展，本刊特别策划了乳腺癌专题，内容涵盖了乳腺癌的特殊类型、危险因素、治疗方法、预后因素等的研究进展，以期为广大医学工作者提供可靠参考，推动乳腺癌专科能力建设、提高临床诊疗水平。衷心感谢向本刊供稿的专家学者们。

述评

DOI: 10.3969/j.issn.0253-9802.2024.01.001

乳腺富于脂质癌的探讨

高方方 杜冠魁 王敏建 范平明

欢迎扫码观看
文章视频简介

通信作者简介：范平明，主任医师，硕士研究生导师，现任海南医学院第一附属医院乳腺外科党支部书记、科主任，海南医学院第一临床学院外科基地主任、外科专培基地主任。在乳腺及甲状腺疾病的诊治，尤其是腔镜外科技术方面颇有造诣。至今发表论文20余篇，主持和参与省市级课题多项，其中主持省自然科学基金1项，省卫生厅基金项目1项。兼任海南省医学会肿瘤学分会副主任委员、海南省医学会肿瘤学专业委员会青年委员会副主任委员、海南省医学会肿瘤学专业委员会乳腺肿瘤学组组长、海南省医学会肿瘤学专业委员会甲状腺肿瘤学组组长、海南省医师协会乳腺外科医师分会副会长、海南省抗癌协会青年理事会副理事长。

【摘要】 乳腺富于脂质癌（LRC）于1963年被首次描述，该疾病已被重新分配到无特殊类型浸润性乳腺癌类别中。有研究者认为乳腺LRC癌细胞中的脂质是乳腺导管上皮细胞分泌产物。LRC的病理特征是质地坚硬，切片呈淡黄色，与周围组织边界不清。乳腺LRC通常被认为是乳腺癌的侵袭性表型，其缺乏统一的治疗方案和标准。更深入的随访研究将有助于制定综合治疗方案。该文评述了乳腺LRC的研究过程和发展现状。

【关键词】 乳腺富于脂质癌；无特殊类型浸润性乳腺癌；病理学；分子分型

Investigation of lipid-rich carcinoma of the breast Gao Fangfang, Du Guankui, Wang Minjian, Fan Pingming. Department of Breast Surgery, the First Affiliated Hospital of Hainan Medical University, Haikou 570102, China

Corresponding author, Fan Pingming, E-mail: fanpingming@hainmc.edu.cn

【Abstract】 Lipid-rich carcinoma (LRC) of the breast was first described in 1963, and is now considered an invasive breast carcinoma of no special type (IBC-NST). Some researchers believe that the lipid content of cancer cells in LRC is secreted by ductal epithelial cells of the breast. The pathological features of LRC include hard texture, light yellow sections, unclear boundaries with surrounding tissues. LRC is generally considered an invasive phenotype of breast cancer, no consensus has been reached regarding treatment regimen and standard for LRC. Further follow-up studies will help to develop comprehensive treatment plans. In this article, the research process and development status of LRC were reviewed.

【Key words】 Lipid-rich carcinoma of the breast; Invasive breast carcinoma of no special type; Pathology; Molecular typing

乳腺癌是女性最常见的恶性肿瘤，占据了女性肿瘤的首位^[1]。乳腺癌病理分类多样，根据WHO最新分类，一些被认为是特殊罕见类型并具

有特殊形态学的乳腺癌已被重新分配到无特殊类型浸润性乳腺癌（IBC-NST）类别中，包括髓样癌、富含糖原癌、富于脂质癌（LRC）、皮脂腺癌、嗜

基金项目：海南省自然科学基金面上项目（821MS0830）

作者单位：570102 海口，海南医学院第一附属医院；571199 海口，海南医学院

通信作者：范平明，E-mail: fanpingming@hainmc.edu.cn

酸细胞癌等^[2]。乳腺癌的研究一直备受关注,对于不同类型的乳腺癌,需要采用不同的治疗方法,因此乳腺癌的分类和诊断具有重要意义。

尽管IBC-NST是已被广泛研究的乳腺癌类别,但其内部的异质性和变异性仍然存在诸多未知问题^[3]。在过去的十几年中,研究者一直在努力解析不同类型的IBC-NST,以期更好地理解其病理特征、预后和治疗方法^[4,7]。LRC是IBC-NST中发病率极低的一种类型,迄今为止,全球报道的病例不到300例,其具有高度恶性、进展迅速、预后不良、缺乏特异性的临床表现等特点。由于病例数量少,因此缺乏乳腺LRC的大型研究。本文通过文献回顾方法全面分析LRC的诊断、治疗和预后,以期提高临床医师的诊疗水平。

一、乳腺LRC的临床特征

在乳腺癌中,LRC占比小于1%^[4]。1963年,Aboumrad等首次描述了LRC;1974年,Ramos等报道了13例患者并正式命名LRC^[5,7]。LRC患者的年龄跨度较大,至今的文献报道中最年轻患者为33岁,最年长患者为81岁,发病高峰年龄段为40~55岁,诊断时的平均年龄为52.79岁、中位年龄为53.00岁。大多数乳腺LRC患者为女性,目前仅报道了2例男性患者^[8-10]。LRC一般表现为单侧乳腺肿块,分布均匀,但多局限于上外象限^[5,8]。与普通乳腺癌相比,乳腺LRC的辅助检查并无特殊表现。

二、乳腺LRC中脂质的来源

关于LRC的命名,个别研究者认为分泌脂质的乳腺癌更合适^[5]。部分研究者认为乳腺LRC癌细胞中的脂质是乳腺导管上皮细胞的分泌产物,类似于妊娠晚期的乳腺上皮,但并非脂肪变性^[8]。Ramos等^[7]认为线粒体中的针状结晶物质是一种羟基磷灰石,经电子显微镜发现LRC细胞中的脂质是一种分泌物,不是退化表现,分泌液泡含有脂肪和黏蛋白,缺乏自噬液泡,并且存在于粗面内质网附近。有研究者认为没有免疫组织化学或超微结构研究结果支持癌细胞可能分泌脂质。因此,“富于脂质”一词是优选,因为它仅客观描述细胞中脂质的存在,并没有描述肿瘤细胞能分泌活跃的脂质^[11]。由于LRC液泡细胞的百分比和脂质液泡的来源仍不清楚,因此到目前为止,

LRC的命名仍然具有争议性。

三、乳腺LRC的组织病理学诊断

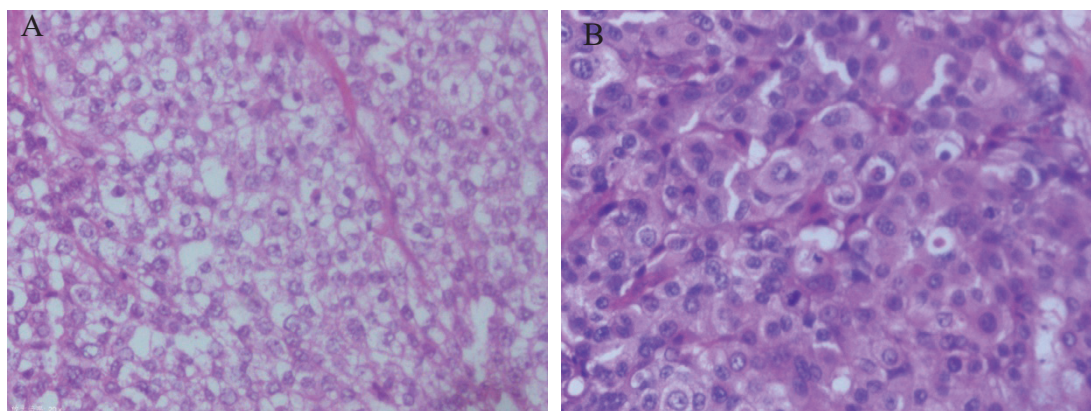
1. 病理学特征

乳腺LRC中超过90%的肿瘤细胞富含脂质,表现为含有脂滴。对超微结构进行分析发现,LRC胞浆内存在不同膜分离的脂滴和小球,边缘被致密细胞质包围^[6]。LRC的病理特征为质地坚硬、切片呈淡黄色、与周围组织边界不清;在光学显微镜下可观察到少量纤维组织,肿瘤细胞排列成不规则的巢状,呈浸润和弥漫性生长;癌细胞大,呈圆形或椭圆形,细胞膜透明,细胞核不规则,呈轻至中度异形性,核仁突出,细胞质丰富透明,呈泡沫状、蜂窝状或颗粒状,轻度染色,细胞排列成腺状、带状或嵌套状,分泌效果显著。脂肪染色呈强阳性,但过碘酸雪夫(PAS)染色呈阴性^[5,11-12]。细胞质中有许多大小不同的光学游离液泡,苏丹红IV染色呈阳性^[4]。笔者所在单位乳腺LRC的主要病理诊断依据为:细胞质内存在大量中性脂质,形成细胞质内空泡且呈苏丹红III或油红O阳性,但PAS、阿尔新蓝或黏液素染色阴性^[13]。图1A、B为乳腺LRC和IBC-NST的对比图,可见乳腺LRC的细胞核不规则,呈中-重度非典型性和一个或多个核仁,核分裂象常见。

2. 组织学特征

组织学上乳腺LRC被分为组织细胞型、皮脂腺样型及大汗腺型^[5,14]。研究显示,17例LRC患者中1例(5.9%)孕激素受体(PR)阳性,无1例雌激素受体(ER)阳性,但所有患者的人表皮生长因子受体-2(HER-2)阳性^[8,15-16]。有研究显示,3206例乳腺癌患者中有49例乳腺LRC,其中HER-2阳性35例(71.4%),PR阳性5例(10.2%),ER全部阴性^[4,17]。也有研究显示,乳腺LRC的HER-2阳性率高于乳腺癌总体水平^[18-19]。在上述研究中,ER和(或)PR的阳性率均低,而HER-2阳性率高^[4,16]。HER-2过表达患者和三阴性乳腺癌患者的无病生存期明显短于其他亚型患者,乳腺LRC的HER-2阳性率高,故推测其较普通乳腺癌的预后差^[8,15-16]。

增值指数Ki-67在LRC中的作用尚未明确。Shi等^[17]发现,27例乳腺LRC患者中Ki-67阳性率超过30%,但Ki-67状态与总生存期无关。因



注：A为乳腺LRC，B为乳腺IBC-NST。

图1 乳腺LRC和IBC-NST病理学特征对比图(HE染色, ×400)

此,尚需要更多的临床研究来阐明Ki-67在LRC预后中的作用。

四、乳腺LRC与淋巴结转移

目前的文献仅报道了不到300例的乳腺LRC病例,因此其临床特征尚不清楚^[5]。Shi等^[17]收集了3206例乳腺癌患者,有49例被诊断为乳腺LRC,其中38例(78%)发生淋巴结转移,极少数患者可长期无瘤生存,因此,乳腺LRC通常被认为是乳腺癌的侵袭性表型。另有研究显示,乳腺LRC的恶性程度较高,约70%的患者发生同侧腋窝淋巴结转移,也可发生肺、肝、骨等远处转移,有患者甚至发生眼睫状体转移,2年内有半数患者死亡^[16]。

五、乳腺LRC的治疗策略

目前,乳腺LRC缺乏统一的治疗方案和标准。有研究者认为,本病预后与激素受体及HER-2过表达无关,而与腋窝淋巴结转移相关^[16]。一旦确诊乳腺LRC,应进行改良根治性乳房切除术或根治性乳房切除术,并联合化学治疗和(或)放射治疗^[12]。由于腋窝淋巴结转移率高,通常需要进行腋窝淋巴结清扫术^[8]。乳腺LRC有可能在手术后不久发生转移,因此全身治疗应是治疗方案的重要部分^[8]。根据肿瘤分子分型及病理分期,可选择辅助化学治疗、放射治疗、内分泌治疗、靶向治疗等^[16]。乳腺LRC患者通常表现为HER-2阳性,但激素受体多数呈阴性,因此内分泌治疗的效果有限。化学治疗则较为重要,Shi等^[17]发现乳腺LRC对紫杉醇、卡铂和顺铂敏感,

包括紫杉醇或铂类药物在内的化学治疗有可能改善复发性LRC的预后。

拓扑异构酶Ⅱ(ToxoⅡ)是由ToxoⅡ编码的DNA拓扑异构酶,具有明显的细胞周期特异性。作为蒽环类药物的靶点,ToxoⅡ相关研究越来越受关注,被用作预测肿瘤的标志物。然而在乳腺LRC中,ToxoⅡ- α 尚未被广泛检测到^[5]。但由于HER-2基因与ToxoⅡ- α 基因相邻,因此在HER-2基因扩增的原发性乳腺癌中,ToxoⅡ- α 基因可能被扩增的概率为24.3%~55%^[5]。HER-2的过表达和ToxoⅡ- α 的扩增与乳腺LRC的不良预后有关,这些患者对含蒽环类药物的方案敏感性更高,因此或可受益于紫杉醇联合蒽环类药物化学治疗方案及抗HER-2靶向治疗^[5]。乳腺LRC放射治疗适应证和其他乳腺癌一致。近年来,一些新的治疗方法也被用于乳腺LRC,如靶向脂质代谢异常的药物和免疫治疗等^[20-21]。这些新的治疗策略在一定程度上提高了乳腺LRC的治疗有效率。乳腺癌是一个包含许多具有不同组织学和临床特征的亚型的疾病集合,许多亚型没有明确的临床指南,只能通过常见的乳腺癌类型进行外推来治疗,总的来说,乳腺LRC的治疗原则越来越趋同于IBC-NST^[22-23]。

六、乳腺LRC患者的生存与预后

既往研究显示乳腺LRC的预后差,2年和5年生存率分别为64.6%和33.2%,中位生存时间为16~35个月^[5,8]。但也有研究者认为乳腺LRC患者的预后不明,对预后因素仍未达成共识^[22]。不同的乳腺LRC患者虽然具有相似的组织病理学和

免疫表型特征,但是不同的病变部位可能导致不同的临床结果,例如发生腋窝淋巴结转移会影响患者远期预后,因此需要根据患者情况给予不同的治疗方案,在追求个性化治疗的过程中,充分认识到其显著的组织学特征并精准地选择辅助治疗方案对于改善患者的远期预后至关重要。

七、小结及展望

尽管乳腺 LRC 罕见,但由于其预后不良,及早诊断和治疗至关重要,是提高患者的整体生存率和无病生存率的关键。需要综合考虑腋窝淋巴结转移、年龄、组织学分级、肿瘤大小、HER-2 表达和 Ki-67 等多方面的信息来制定治疗方案。目前临床对于乳腺 LRC 的认识仍然有限,但随着普查和研究工作的深入,更多的乳腺 LRC 患者将被发现,更多综合治疗方案也将被深入研究。

参 考 文 献

- [1] Hu J, Lv H, Zhao S, et al. Prediction of clinicopathological features, multi-omics events and prognosis based on digital pathology and deep learning in HR⁺/HER2⁻ breast cancer [J]. *J Thorac Dis*, 2023, 15 (5): 2528-2543.
- [2] Lebeau A, Denkert C. Updated WHO classification of tumors of the breast: the most important changes [J]. *Pathologe*, 2021, 42 (3): 270-280.
- [3] Kashyap D, Pal D, Sharma R, et al. Global increase in breast cancer incidence: risk factors and preventive measures [J]. *Biomed Res Int*, 2022, 2022: 9605439.
- [4] Oba T, Ono M, Iesato A, et al. Lipid-rich carcinoma of the breast that is strongly positive for estrogen receptor: a case report and literature review [J]. *Onco Targets Ther*, 2016, 9: 1641-1646.
- [5] Zhang M, Pu D, Shi G, et al. The clinical and pathological characteristics of lipid-rich carcinoma of the breast: an analysis of 98 published patients [J]. *BMC Womens Health*, 2023, 23 (1): 301.
- [6] Aboumradi M H, Horn R C Jr, Fine G. Lipid-secreting mammary carcinoma. Report of a case associated with Paget's disease of the nipple [J]. *Cancer*, 1963, 16: 521-525.
- [7] Ramos C V, Taylor H B. Lipid-rich carcinoma of the breast. A clinicopathologic analysis of 13 examples [J]. *Cancer*, 1974, 33 (3): 812-819.
- [8] Cong Y, Lin J, Qiao G, et al. Lipid-rich carcinoma of the breast: a report of two cases and a literature review [J]. *Oncol Lett*, 2015, 9 (4): 1729-1732.
- [9] Xu S, Zhao C, Meng K, et al. Lipid-rich carcinoma of male breast in Chinese: a case report and literature review [J]. *Int J Clin Exp Med*, 2015, 8 (3): 4425-4428.
- [10] Mazzella F M, Sieber S C, Braza F. Ductal carcinoma of male breast with prominent lipid-rich component [J]. *Pathology*, 1995, 27 (3): 280-283.
- [11] Wrba F, Ellinger A, Reiner G, et al. Ultrastructural and immunohistochemical characteristics of lipid-rich carcinoma of the breast [J]. *Virchows Arch A Pathol Anat Histopathol*, 1988, 413 (5): 381-385.
- [12] 温爽, 刘天卿, 宗华凤, 等. 乳腺富于脂质癌临床病理分析 [J]. *大连医科大学学报*, 2018, 40 (6): 537-541.
Wen S, Liu T Q, Zong H F, et al. Clinicopathological analysis of lipid-rich breast carcinoma [J]. *J Dalian Med Univ*, 2018, 40 (6): 537-541.
- [13] Guan B, Wang H, Cao S, et al. Lipid-rich carcinoma of the breast clinicopathologic analysis of 17 cases [J]. *Ann Diagn Pathol*, 2011, 15 (4): 225-232.
- [14] van Bogaert L J, Maldague P. Histologic variants of lipid-secreting carcinoma of the breast [J]. *Virchows Arch A Pathol Anat Histol*, 1977, 375 (4): 345-353.
- [15] Kimura A, Miki H, Yuri T, et al. A case report of lipid-rich carcinoma of the breast including histological characteristics and intrinsic subtype profile [J]. *Case Rep Oncol*, 2011, 4 (2): 275-280.
- [16] 张炯炯, 沈海幸. 乳腺富于脂质癌 1 例 [J]. *温州医科大学学报*, 2023, 53 (8): 671-673.
Zhang J J, Shen H X. Lipid-rich breast cancer: a case report [J]. *J Wenzhou Med Univ*, 2023, 53 (8): 671-673.
- [17] Shi P, Wang M, Zhang Q, et al. Lipid-rich carcinoma of the breast. A clinicopathological study of 49 cases [J]. *Tumori*, 2008, 94 (3): 342-346.
- [18] Kaptain S, Tan L K, Chen B. Her-2/neu and breast cancer [J]. *Diagn Mol Pathol*, 2001, 10 (3): 139-152.
- [19] Slamon D J, Leyland-Jones B, Shak S, et al. Use of chemotherapy plus a monoclonal antibody against HER2 for metastatic breast cancer that overexpresses HER2 [J]. *N Engl J Med*, 2001, 344 (11): 783-792.
- [20] Liang K, Dai J Y. Progress of potential drugs targeted in lipid metabolism research [J]. *Front Pharmacol*, 2022, 13: 1067652.
- [21] Howard F M, Pearson A T, Nanda R. Clinical trials of immunotherapy in triple-negative breast cancer [J]. *Breast Cancer Res Treat*, 2022, 195 (1): 1-15.
- [22] Landeros N, Castillo I, Pérez-Castro R. Preclinical and clinical trials of new treatment strategies targeting cancer stem cells in subtypes of breast cancer [J]. *Cells*, 2023, 12 (5): 720.
- [23] Zahari S, Syafruddin S E, Mohtar M A. Impact of the cancer cell secretome in driving breast cancer progression [J]. *Cancers*, 2023, 15 (9): 2653.

(收稿日期: 2023-11-30)

(本文编辑: 洪悦民)