

编者按：儿童健康是“健康中国”的重要基础，本期专刊聚焦于儿童疾病与健康管理的策略与方法，以及儿童健康促进的实践与探索。通过创新儿童疾病诊疗和健康管理模式和理念，助力儿童健康工作高质量发展。

——专刊召集人 

DOI: 10.3969/j.issn.0253-9802.2024.07.001

## · 诊疗规范 ·

# 儿童重症肺炎支原体肺炎诊疗建议

——中山大学附属第三医院儿童重症肺炎支原体肺炎临床诊疗规范



欢迎扫码观看  
文章视频简介


杨可鑫<sup>1,2\*</sup>，潘莉<sup>1,2\*</sup>，曾锦清<sup>1,2</sup>，李中科<sup>1,2</sup>，李旭锋<sup>1,2</sup>，祝铃萍<sup>1,2</sup>，梁英<sup>1,2</sup>，杨丽芬<sup>1,2</sup>，张昆<sup>3</sup>，  
戴敏<sup>1,4</sup>，陈壮桂<sup>1,2</sup>✉，黎雅婷<sup>1,2</sup>✉

(1. 中山大学附属第三医院儿童医学中心，广东 广州 510630；2. 中山大学附属第三医院儿科重症监护室，广东 广州 510630；3. 中山大学附属第三医院针灸科，广东 广州 510630；  
4. 中山大学附属第三医院中医科，广东 广州 510630)



**通信作者简介：**陈壮桂，教授，主任医师，医学博士，博士生导师。中山大学附属第三医院儿童医学中心主任，变态反应（过敏）科副主任，神经感染疾病诊疗中心副主任。首届广东省杰出青年医学人才获得者，第二届广州市科普名师。个人临床特长与研究方向：儿童呼吸与危重症的AI早期识别、重编代谢逆转细菌耐药性、儿童过敏队列研究等。学术兼职：广东省医师协会变态反应工作委员会主任委员，中国医师协会儿童重症医师分会委员/免疫学组组长，中华预防医学会过敏分会全国委员，广东省医学会医学人工智能分会副主任委员，广东省医学会儿童危重病医学学会副主任委员，广东省医师协会儿童重症医师分会副主任委员，广东省医学会儿科分会常委，广东省医师协会儿科分会常委。获得国家自然科学基金面上项目、广东省自然科学基金面上项目等20余项课题的资助。荣获2021年度广东省5G行业应用产业技术创新联盟5G应用揭榜赛一等奖，第四届“绽放杯”5G应用征集大赛医疗健康专题赛决赛三等奖。在*Science*子刊、*Nature*子刊等发表相关成果80余篇。

E-mail: chzhgui@mail.sysu.edu.cn.



**通信作者简介：**黎雅婷，副主任医师，医学博士。中山大学附属第三医院儿科重症监护室主任。第二届广东省实力中青年医师。个人临床特长及研究方向：专注于儿童呼吸与重症医学、儿童变态反应性疾病的临床诊治与科学研究。学术兼职：广东省医学会儿童危重病学会青年委员会副主任委员，广东省卫生信息网络协会儿科智慧化分会副会长，广东省健康科普促进会儿童急救与重症分会副主任委员，广东省医学会儿童危重病学会血液净化组副组长，中国医师协会儿童重症医师分会免疫学组委员兼秘书，广东省医师协会变态反应工作委员会青年医师专业组秘书，广东省医师协会儿童重症医师分会第一届委员会委员，广东省儿科呼吸学组支气管镜协作组及质量控制专家组成员。E-mail: liyat2@mail.sysu.edu.cn.

收稿日期：2024-06-12

基金项目：国家自然科学基金（32370191）；广东省自然科学基金（2019A151011441）；广东省适宜技术推广项目（202303290932258761）；广东省医学科学技术研究基金（A2021386）

执笔作者：杨可鑫，潘莉，曾锦清，李中科，李旭锋，祝铃萍，梁英，杨丽芬，张昆，戴敏

共同第一作者：杨可鑫，住院医师，研究方向：儿童呼吸与重症医学、儿童变态反应性疾病，E-mail: yangkx5@mail3.sysu.edu.cn；潘莉，主治医师，研究方向：儿童呼吸与危重症疾病，E-mail: panl3@mail.sysu.edu.cn

主审专家：陈壮桂（中山大学附属第三医院，广东 广州 510630），郭予雄（广东省人民医院，广东 广州 510080），麦友刚（中山大学孙逸仙纪念医院，广东 广州 510120）

审稿专家（按照姓氏笔画排序）：卢根（广州市妇女儿童医疗中心，广东 广州 510620），陶建平（广州市妇女儿童医疗中心，广东 广州 510620），檀卫平（中山大学孙逸仙纪念医院，广东 广州 510120）

**【摘要】** 肺炎支原体肺炎是我国5岁及以上儿童常见的社区获得性肺炎。尽管大多数患儿预后良好，但部分病例因病原体耐药或混合感染等因素发展为重症，生命受到严重威胁，并可能遗留不同程度的后遗症。中山大学附属第三医院儿童医学中心结合现行指南、共识和自身实践经验，提出了重症肺炎支原体肺炎治疗“412”集束化治疗策略，即抗感染、抗炎症风暴、抗凝和抗氧化应激治疗，中西医结合治疗，呼吸管理和随诊管理的集束化方案，为儿童重症肺炎支原体肺炎的诊疗提供参考。

**【关键词】** 重症肺炎支原体肺炎；重症肺炎；儿童；集束化治疗

## Recommendations for diagnosing and treating severe *Mycoplasma pneumoniae* pneumonia in children: clinical practice protocols from the Third Affiliated Hospital of Sun Yat-sen University

YANG Kexin<sup>1, 2\*</sup>, PAN Li<sup>1, 2\*</sup>, ZENG Jinqing<sup>1, 2</sup>, LI Zhongke<sup>1, 2</sup>, LI Xufeng<sup>1, 2</sup>, ZHU Lingping<sup>1, 2</sup>, LIANG Ying<sup>1, 2</sup>, YANG Lifan<sup>1, 2</sup>, ZHANG Kun<sup>3</sup>, DAI Min<sup>1, 4</sup>, CHEN Zhuanggui<sup>1, 2</sup>✉, LI Yating<sup>1, 2</sup>✉

(1.Children's Medical Center, the Third Affiliated Hospital of Sun Yat-sen University, Guangzhou 510630, China ; 2.Pediatric Intensive Care Unit, the Third Affiliated Hospital of Sun Yat-sen University, Guangzhou 510630, China ; 3.Department of Acupuncture and Moxibustion, the Third Affiliated Hospital of Sun Yat-sen University, Guangzhou 510630, China ; 4.Department of Traditional Chinese Medicine, the Third Affiliated Hospital of Sun Yat-sen University, Guangzhou 510630, China )

Co-first authors: YANG Kexin, PAN Li

Co-corresponding authors: CHEN Zhuanggui, E-mail: chzhgui@mail.sysu.edu.cn ; LI Yating, E-mail: liyat2@mail.sysu.edu.cn

**【Abstract】** *Mycoplasma pneumoniae* pneumonia (MPP) is a common cause of community-acquired pneumonia in children aged 5 and older in China. Although most affected children have favorable clinical prognosis, some cases can escalate into severe MPP due to risk factors such as pathogen resistance or co-infections, etc. These severe cases significantly jeopardize the lives of children and may lead to diverse long-term sequelae. In response to this challenge, the Children's Medical Center of the Third Affiliated Hospital of Sun Yat-sen University, integrating current guidelines, expert consensus, and its extensive clinical experience, has devised the "412" cluster treatment strategy. This comprehensive approach encompasses treatments for anti-infection, anti-inflammatory storm, anticoagulation and antioxidant stress. Additionally, it seamlessly integrates traditional Chinese medicine with western therapies, featuring bundled respiratory management and follow-up care. This strategy provides a valuable reference for the diagnosis and treatment of severe MPP in children.

**【Key words】** Severe *Mycoplasma pneumoniae* pneumonia; Severe pneumonia; Children; Cluster therapy

肺炎支原体肺炎 (*Mycoplasma pneumoniae* pneumonia, MPP) 是我国5岁及以上儿童常见的社区获得性肺炎 (community acquired pneumonia, CAP)。近年来，重症肺炎支原体肺炎 (severe *Mycoplasma pneumoniae* pneumonia, SMPP) 占比呈现上升趋势。中国华北地区的流行病学调查显示，SMPP的发病率已从13%攀升至43.6%<sup>[1]</sup>。这与肺炎支原体 (*Mycoplasma pneumoniae*, MP) 对大环内酯类抗生素耐药、机体异常免疫应答以及混合感染等因素密切相关。值得关注的是，年龄小于31.5个月是SMPP发病的独立危险因素<sup>[2]</sup>。SMPP病情进展迅速，临床表现复杂，易导致严重肺内和肺外并发症<sup>[3]</sup>。早期识别和正确处理对降低SMPP的致死率、致残率具有重要意义。

多个指南对MPP的诊断和治疗提供了综合指导。2015年《儿童肺炎支原体肺炎诊治专家共识》重点关注MPP的诊断和治疗策略，包括常见症状、

体征的识别及常规治疗方法<sup>[4]</sup>。2019年《中国儿童肺炎支原体感染实验室诊断规范和临床实践专家共识》规范了不同临床场景下的实验室诊断方法<sup>[5]</sup>。在此基础上，2023年修订的《儿童肺炎支原体肺炎诊疗指南》进一步细化了临床分型和处理策略，制定了从轻症到重症的分级标准，并针对肺内、肺外并发症提出早期识别和治疗的建议<sup>[6]</sup>。

然而，针对儿童SMPP的系统性诊疗方案，仍存在诸多需要进一步优化的临床处理措施。为此，本中心综合现有的专家指南共识、最新的医学研究成果，以及本单位的临床救治经验，制定了相应的诊疗常规，供同行参考。

## 1 定义与临床分型

SMPP: 由MP感染引起的重症肺炎，合并低氧血症；或未出现低氧血症，但有发生后继

症的潜在高风险<sup>[7]</sup>。危重症 MPP：又称暴发性 MPP (fulminant MPP, FMPP)，是一种进展迅速的 SMPP，常伴急性呼吸衰竭和（或）严重肺外并发症，具有较高的病死率<sup>[8]</sup>。

参照《儿童肺炎支原体肺炎诊疗指南（2023年版）》的分型标准，应在发热后 5~7 d 内、使用全身性糖皮质激素之前完成分型评估<sup>[6]</sup>。

## 2 临床特征

绝大部分 SMPP 患儿会出现发热和咳嗽。与轻症 MPP 患儿相比，SMPP 患儿多出现高热或超高热，发热时间多超过 5 d，约 10% 的病例可超过 10 d<sup>[9-10]</sup>，常伴有低氧血症，甚至呼吸衰竭<sup>[11]</sup>。合并基础疾病或免疫缺陷的 MPP 患儿更易发展为 SMPP，并出现细菌和病毒混合感染，常见病原体包括流感嗜血杆菌、肺炎链球菌、呼吸道合胞病毒、腺病毒等<sup>[12]</sup>。

SMPP 常出现并发症。肺内并发症包括塑型性支气管炎、肺栓塞、胸腔积液、坏死性肺炎、支气管哮喘急性发作等；肺外并发症涉及皮肤、黏膜、神经、血液和循环等多个系统，发生率约为 25%~45%<sup>[13-14]</sup>。少数 SMPP 患儿会出现病情迅速恶化，进展为 FMPP，最终死亡<sup>[15]</sup>。

胸部 CT 有利于 SMPP 的早期诊断，常可见上述肺内并发症的相应影像学表现<sup>[6, 16]</sup>。SMPP 在支气管镜下常表现为支气管壁充血水肿、管腔开口处狭窄及管腔内分泌物堆积，随着病情进展，分泌物可能形成黏稠的条状阻塞，最终发展为黏液栓或塑型性支气管炎<sup>[17]</sup>。

## 3 诊断

### 3.1 重症肺炎支原体肺炎

为了早期识别 SMPP，在 MPP 病程 5 d 内出现以下任何一种情况，考虑存在 SMPP 的可能<sup>[7]</sup>：①持续高热，使用大环内酯类抗生素治疗 72 h 无效；②肺部出现均匀高密度实变阴影；③C-反应蛋白质量浓度 >40 mg/L；血清乳酸脱氢酶水平 >350 U/L；④出现喘息、气促、呼吸困难、胸痛、咯血等症状之一；⑤静息状态下吸入空气中的氧气浓度 (fraction of inspiration O<sub>2</sub>, FiO<sub>2</sub>) 为 21%，经皮血氧饱和度 ≤ 0.93；⑥高热时间 ≥ 5 d，高度怀疑有细支气管炎征象；⑦病情在 24 h 内进展，表现为高热

不退且影像学病变范围扩大超过 50%；⑧存在严重过敏性疾病、免疫功能低下或气道和肺部慢性疾病等情况。

### 3.2 暴发性肺炎支原体肺炎

对于出现呼吸衰竭和（或）危及生命的严重肺外并发症，需要实施机械通气等生命支持措施的 SMPP，可被诊断为 FMPP<sup>[6]</sup>。

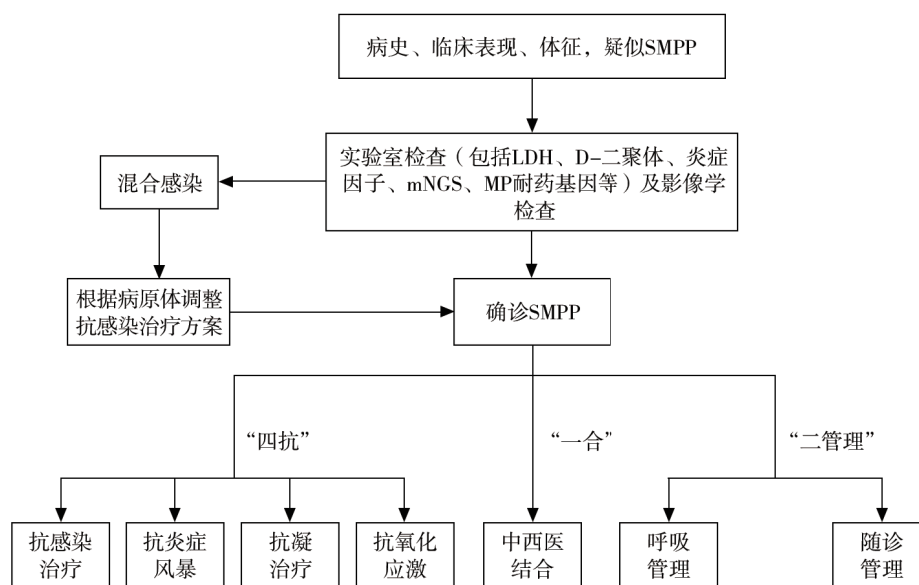
## 4 治疗

SMPP 与 MP 直接损伤肺组织细胞及其诱发异常的宿主免疫反应密切相关<sup>[6]</sup>。一方面，MP 入侵呼吸道后会释放活性氧及毒素损伤上皮细胞；另一方面，MP 感染可引起宿主异常的免疫应答，如形成免疫复合物、诱发自身免疫反应等，引起肺内、外组织损伤。因此，为降低致死率、致残率，改善疾病预后，本中心提出 SMPP 的“412”集束化治疗策略：①采用抗感染、抗炎症风暴、抗凝、抗氧化应激治疗，以全面对抗疾病过程中的不同病理状态；②部分病例在常规治疗基础上，联合中医药协同增效；③重视全程呼吸管理和康复期随诊管理，见图 1。

### 4.1 抗感染治疗

使用敏感的抗 MP 药物是治疗 SMPP 的关键，具体药物及用药剂量见表 1<sup>[6]</sup>。当接受大环内酯类药物规范治疗 72 h 后仍持续发热，临床症状及肺部影像学无改善甚至加重者，需进一步评估是否存在混合感染、大环内酯类抗生素耐药或继发免疫紊乱等。

对于高度怀疑或者明确对大环内酯类抗生素耐药者，新型四环素类药物疗效确切，8 岁以上 SMPP 患儿可作为首选替代药物<sup>[18]</sup>；由于有导致牙齿发黄和牙釉质发育不良的风险，对于 8 岁以下儿童属于超说明书使用，使用前需权衡利弊并获得其监护人的知情同意。新型四环素类药物的不良反应参考其他疾病的治疗经验，如美国疾病预防控制中心和儿科学会推荐，多西环素作为所有年龄段儿童疑似立克次体病的首选治疗方法，疗程 < 21 d<sup>[19]</sup>。一项研究纳入的 53 例儿童均在 8 岁前接受过约 2 个疗程多西环素治疗落基山斑疹热，均未出现恒牙染色<sup>[20]</sup>。与其他四环素相比，多西环素不太容易与钙结合，如果短疗程使用，引起牙齿染色的风险很低<sup>[21]</sup>。氟喹诺酮类药物是对 MPP 有效的另一类药物，14 d 以内短期使用尚未



注：LDH为乳酸脱氢酶（lactate dehydrogenase），mNGS为病原微生物宏基因组检测（metagenomics next-generation sequencing）。

图1 SMPP“412”集束化治疗策略流程图

Figure 1 Flowchart of “412” cluster treatment strategy for SMPP

表1 抗MP药物及用法用量

Table 1 Usage and dosage of drugs against MP

药物	用法用量
大环内酯类药物	
阿奇霉素	SMPP推荐静脉滴注阿奇霉素10 mg/(kg·d)，连用约7 d，间隔3~4 d后开始第2个疗程，总疗程依据病情而定，多为2~3个疗程，病情好转后应改口服。婴幼儿应慎用阿奇霉素的静脉制剂。
克拉霉素	10~15 mg/(kg·d)，2次/日，口服，疗程一般为10 d。
新型四环素类药物	
米诺环素	首次剂量4 mg/kg，最大剂量不超过200 mg，间隔12 h后改维持量2 mg/kg，每12小时1次，每次最大剂量不超过100 mg，口服，疗程一般为10 d。
多西环素	2 mg/kg，每12小时1次，口服或静脉滴注，疗程7~10 d。
氟喹诺酮类药物	
左氧氟沙星	6个月~<5岁：8~10 mg/kg，每12小时1次，静脉滴注；5~16岁：8~10 mg/kg，1次/日，静脉滴注；青少年：500 mg/d，最高剂量750 mg/d，静脉滴注，疗程7~14 d。
莫西沙星	10 mg/kg，1次/日，静脉滴注，疗程7~14 d。

显示对儿童软骨发育造成影响，莫西沙星引起肌肉骨骼损伤的风险可能低于环丙沙星和左氧氟沙星，SMPP患者推荐静脉使用。然而，对于18岁以下患儿，在使用此类药物前，应与其监护人反复讨论，并需签署知情同意书<sup>[22]</sup>。

MP感染时容易存在混合感染，早期以合并病毒感染常见，合并腺病毒感染时病情尤为严重，免疫功能缺陷者或SMPP后期可合并革兰阴性杆菌感染，原发性免疫功能缺陷、气管插管或者长期使用糖皮质激素者，需警惕合并真菌感染，以曲霉菌和假丝酵母多见<sup>[23-24]</sup>。合并流行性感冒（流

感）者使用抗流感药物如奥司他韦、玛巴洛沙韦，腺病毒感染需根据病情考虑是否使用西多福韦。抗细菌治疗可参考儿童CAP等诊疗规范进行选择。

## 4.2 抗炎症风暴

### 4.2.1 糖皮质激素

若存在以下情况：①持续高热时间>7 d；②C-反应蛋白质量浓度>110 mg/L；③中性粒细胞百分比>78%；④血清乳酸脱氢酶水平>478 U/L；⑤血清铁蛋白质量浓度>328 μg/L；⑥胸部CT提示整个肺叶密集阴影，对于常规剂量甲泼尼龙1~2 mg/(kg·d)，治疗不敏感的SMPP患儿，可增

加剂量至4~6 mg/(kg·d)<sup>[25]</sup>。使用糖皮质激素时需每日评估效果,体温正常、症状改善、C-反应蛋白水平下降后应逐渐减量,总疗程一般不超过14 d。

#### 4.2.2 静脉注射免疫球蛋白

静脉注射免疫球蛋白(intravenous immunoglobulin, IVIG)的通常用法为0.4~0.5 g/(kg·d),疗程3~5 d。对于疑似患有MP脑炎、重症皮肤黏膜损害、噬血细胞综合征等严重肺外并发症,或混合腺病毒感染,以及肺内损伤严重者,建议用药剂量为1 g/(kg·d),疗程2 d,必要时重复第二次用药<sup>[7]</sup>。

#### 4.2.3 血液净化

SMPP伴随有严重的全身炎症反应、多器官功能衰竭或并发脑炎、脑病时可考虑使用血液净化,包括血液滤过、血浆置换、血浆吸附等,有助于清除MP产生的毒素、炎症介质、自身免疫性抗体等致病物质,减轻全身炎症反应和免疫反应,重建免疫平衡。血液滤过治疗是合并急性呼吸窘迫综合征、肾衰竭等情况时的首选方案。当MP引起中枢神经系统免疫性疾病,如急性播散性脑脊髓炎、副感染性脑病、吉兰-巴雷综合征等,或合并噬血细胞综合征时,可使用血浆置换或血浆吸附<sup>[26-27]</sup>。

#### 4.2.4 白介素-6抑制剂

白介素-6(interleukin-6, IL-6)抑制剂托珠单抗被认为可阻断炎症风暴,在新型冠状病毒感染等重症病毒性肺炎中有一定应用经验。对于SMPP且IL-6水平明显升高,或者并发脑炎、脑病的患儿可以试用托珠单抗,用法参考新型冠状病毒感染的治疗:首次剂量4~8 mg/kg;对于首次用药疗效不佳者,可于12 h后追加使用1次(4~8 mg/kg),累计给药次数最多2次,单次剂量最多不超过800 mg<sup>[28]</sup>。

#### 4.3 抗凝治疗

MP感染可诱发全升高凝状态,引起血栓性血管闭塞<sup>[29]</sup>。D-二聚体可作为评估SMPP合并高凝状态的重要指标(灵敏度为76.3%,特异度为94.6%,受试者操作特征曲线的曲线下面积为0.926),当D-二聚体质量浓度>5 mg/L时需评估患儿是否已经发生血栓形成<sup>[30]</sup>。早期应用抗凝药物有助于改善SMPP患儿预后,主要包括肝素类药物(普通肝素或低分子肝素)和华法林。使用前应监测血常规、凝血常规,并注意患儿有无活动

性出血。存在D-二聚体水平明显升高,但无栓塞表现者可考虑给予预防性抗凝治疗:低分子肝素钙100 U/(kg·d),皮下注射,疗程1~2周;普通肝素50~75 U/(kg·d),24 h持续泵入,注意监测凝血功能和血小板计数,疗程小于1周。已形成栓塞者需给予抗血栓治疗:低分子肝素钙100 U/kg,每12小时1次,皮下注射;普通肝素(负荷量)75 U/kg,静脉滴注,持续时间>10 min,维持量每小时20 U/kg,维持泵入,疗程5~10 d<sup>[6]</sup>。应用肝素治疗12~48 h后,开始使用维生素K拮抗剂,常用的是口服华法林,疗程一般3~6个月,期间要监测国际标准化比值<sup>[31]</sup>。

#### 4.4 抗氧化应激

MP感染可引发强烈的免疫应答,促使炎症细胞因子过度释放,而炎症与氧化应激密切相关<sup>[32]</sup>。推荐补充抗氧化剂进行治疗,如N-乙酰半胱氨酸(N-acetylcysteine, NAC)、谷胱甘肽、异甘草酸镁、维生素C和阿奇霉素等<sup>[33-37]</sup>。NAC在SMPP的治疗中可以采用多种给药方式:①雾化吸入(雾化制剂),每次300 mg,2~3次/日,疗程2周;②支气管肺泡灌洗(雾化制剂),600 mg溶于20 mL生理盐水,辅助纤维支气管镜治疗;③口服(口服制剂),每次100 mg(年龄≥2岁),3次/日<sup>[38-39]</sup>。阿奇霉素推荐剂量为3~5 mg/kg,1次/日,口服,连续使用3 d后停药4 d再重复该周期,与NAC联合使用可以增强治疗效果<sup>[40]</sup>。

#### 4.5 中西医结合治疗

中医药在治疗肺炎方面有许多经方验方。中医认为MPP的病因为外感疫毒之邪侵犯肺卫所致。而SMPP则为邪热炽盛、肺热郁滞不解所致,进而蕴生毒热,热深毒亦深,闭阻于肺,从而呈现毒热闭肺之证候。部分病例表现为外邪入里化热,灼津炼液成痰,痰热胶结,闭阻肺络,发为痰热闭肺之证候<sup>[41]</sup>。

针对毒热闭肺证,方剂多选用麻杏石甘汤合清瘟败毒饮加减。兼有血瘀证时,可适当选用活血化瘀的中药。对于痰热闭肺证,多选用麻杏石甘汤合葶苈大枣泻肺汤或苇茎汤加减,以清热化痰、开宣肺络。

中医外治法如针灸、推拿、刮痧、拔罐、穴位贴敷等可作为辅助治疗手段。针灸可调和气血、疏通经络;推拿则能舒筋活络、缓解肌肉疼痛。这些疗法可与药物治疗相辅相成,共同提高治疗效果。

## 4.6 呼吸管理

### 4.6.1 呼吸支持

机械通气是 SMPP 最主要的生命支持治疗, 包括无创通气和有创通气。对于机械通气不能缓解的呼吸衰竭, 患儿心功能尚好时, 可采用静脉-静脉体外膜肺氧合 (veno-venous extracorporeal membrane oxygenation, V-V ECMO) 治疗。

### 4.6.2 支气管镜治疗

可弯曲支气管镜对 SMPP 既是一种检查技术, 也是一种治疗方法。SMPP 患儿胸部 CT 若显示单个肺叶 2/3 以上高密度均匀实变或肺不张, 提示存在黏液栓或塑形性支气管炎, 需尽早进行支气管镜术, 必要时可重复, 以减少并发症和后遗症<sup>[7, 42]</sup>。经常规治疗效果不佳, 疑似有混合感染的情况, 可经支气管镜术取肺泡灌洗液进行病原学分析<sup>[3]</sup>。需注意的是, 怀疑坏死性肺炎或肺栓塞者应慎用<sup>[43]</sup>。

### 4.6.3 肺康复治疗

SMPP 患儿可能出现闭塞性细支气管炎等后遗症, 导致肺功能受损、运动能力下降。肺康复治疗主要包括气道廓清、呼吸锻炼、咳嗽训练和运动康复, 早期应用有助于清除气道分泌物、降低气道阻力、改善气体交换、提高患儿肺功能<sup>[44]</sup>。SMPP 急性期主要强调气道廓清, 通过使用手法排痰、机械辅助排痰、支气管镜治疗及化痰药物等, 保持气道通畅。病情稳定后逐渐进行呼吸锻炼、咳嗽训练和运动康复, 根据患儿耐受性逐渐增加强度, 定期进行肺功能评估。

## 4.7 随诊管理

SMPP 控制急性炎症后, 仍然需要跟踪随访, 早期发现后遗症并规范诊治, 随访时间一般至少 6 个月, 间隔 2~4 周。需严密监控的后遗症包括闭塞性支气管炎、闭塞性细支气管炎、支气管扩张、肺不张、机化性肺炎。随诊内容包括: 患儿症状、体征、生活质量、运动耐力、心理变化等, 必要时进行血常规、胸部 CT、支气管镜、肺功能等检查<sup>[6]</sup>。

## 参 考 文 献

- [1] GAO L W, YIN J, HU Y H, et al. The epidemiology of paediatric *Mycoplasma pneumoniae* pneumonia in North China: 2006 to 2016 [J]. *Epidemiol Infect*, 2019, 147 : e192. DOI: 10.1017/S0950268819000839.
- [2] ZHANG X, SUN R, JIA W, et al. A new dynamic nomogram for predicting the risk of severe *Mycoplasma pneumoniae* pneumonia in children [J]. *Sci Rep*, 2024, 14 : 8260. DOI: 10.1038/s41598-024-58784-3.
- [3] 刘莉萍. 儿童重症支原体肺炎的临床特征及相关危险因素分析 [D]. 合肥: 安徽医科大学, 2022.  
LIU L P. Analysis of clinical characteristics and related risk factors of severe *Mycoplasma pneumoniae* pneumonia in children [D]. Hefei: Anhui Medical University, 2022.
- [4] 中华医学会儿科学分会呼吸学组,《中华实用儿科临床杂志》编辑委员会. 儿童肺炎支原体肺炎诊治专家共识 (2015 年版) [J]. *中华实用儿科临床杂志*, 2015, 30 (17) : 1304-1308. DOI: 10.3760/cma.j.issn.2095-428X.2015.17.006.  
Respiratory Branch of Chinese Pediatric Society of Chinese Medical Association, Editorial Board of Chinese Journal of Applied Clinical Pediatrics. Expert consensus on diagnosis and treatment of *Mycoplasma pneumoniae* pneumonia in children (2015) [J]. *Chin J Appl Clin Pediatr*, 2015, 30 (17) : 1304-1308. DOI: 10.3760/cma.j.issn.2095-428X.2015.17.006.
- [5] 国家卫生计生委合理用药专家委员会儿童用药专业组. 中国儿童肺炎支原体感染实验室诊断规范和临床实践专家共识 (2019 年) [J]. *中华儿科杂志*, 2020, 58 (5) : 366-373. DOI: 10.3760/cma.j.cn112140-20200304-00176.  
Expert Committee on Rational Use of Medicines for Children Pharmaceutical Group, National Health and Family Planning Commission. Expert consensus on laboratory diagnostics and clinical practice of *Mycoplasma pneumoniae* infection in children in China (2019) [J]. *Chin J Pediatr*, 2020, 58 (5) : 366-373. DOI: 10.3760/cma.j.cn112140-20200304-00176.
- [6] 国家卫生健康委员会. 儿童肺炎支原体肺炎诊疗指南 (2023 年版) [J]. *传染病信息*, 2023, 36 (4) : 291-297. DOI: 10.3969/j.issn.1007-8134.2023.04.002.  
National Health Commission. Guidelines for diagnosis and treatment of *Mycoplasma pneumoniae* pneumonia in children (2023 edition) [J]. *Infect Dis Inf*, 2023, 36 (4) : 291-297. DOI: 10.3969/j.issn.1007-8134.2023.04.002.
- [7] 赵顺英, 刘瀚旻, 陆权, 等. 儿童肺炎支原体肺炎诊治的专家释疑 (2023 年 11 月) [J]. *中华儿科杂志*, 2024, 62 (2) : 108-113. DOI: 10.3760/cma.j.cn112140-20231120-00382.  
ZHAO S Y, LIU H M, LU Q, et al. Interpretation of key points in diagnosis and treatment of *Mycoplasma pneumoniae* pneumonia in children (November 2023) [J]. *Chin J Pediatr*, 2024, 62 (2) : 108-113. DOI: 10.3760/cma.j.cn112140-20231120-00382.
- [8] 高恒妙, 钱素云. 难治性、暴发性及大环内酯类耐药肺炎支原体肺炎的治疗 [J]. *中国小儿急救医学*, 2021, 28 (1) : 1-6. DOI: 10.3760/cma.j.issn.1673-4912.2021.01.001.  
GAO H M, QIAN S Y. Treatment of refractory, fulminant and macrolide resistant mycoplasma pneumonia [J]. *Chin Pediatr Emerg Med*, 2021, 28 (1) : 1-6. DOI: 10.3760/cma.j.issn.1673-4912.2021.01.001.
- [9] FANG C, MAO Y, JIANG M, et al. Pediatric critical illness score, clinical characteristics and comprehensive treatment of children with severe *Mycoplasma pneumoniae* pneumonia [J]. *Front Surg*, 2022, 9 : 897550. DOI: 10.3389/fsurg.2022.897550.

- [10] 戴漆, 林丹彤, 陈瑜. 儿童重症肺炎支原体肺炎的临床特征分析 [J]. 华中科技大学学报 (医学版), 2024, 53 (3): 356-361. DOI: 10.3870/j.issn.1672-0741.23.12.012.  
DAI Q, LIN D T, CHEN Y. Clinical Characteristics of severe *Mycoplasma pneumoniae* pneumonia [J]. Acta Med Univ Sci Technol Huazhong, 2024, 53 (3): 356-361. DOI: 10.3870/j.issn.1672-0741.23.12.012.
- [11] LIU J, HE R, WU R, et al. *Mycoplasma pneumoniae* pneumonia associated thrombosis at Beijing Children's Hospital [J]. BMC Infect Dis, 2020, 20 (1): 51. DOI: 10.1186/s12879-020-4774-9.
- [12] YANG S, LU S, GUO Y, et al. A comparative study of general and severe *Mycoplasma pneumoniae* pneumonia in children [J]. BMC Infect Dis, 2024, 24 (1): 449. DOI: 10.1186/s12879-024-09340-x.
- [13] 朱春梅, 曹玲. 重症支原体肺炎并发症的诊治 [J]. 中国实用儿科杂志, 2015, 30 (3): 161-165. DOI: 10.7504/ek2015030601.  
ZHU C M, CAO L. Diagnosis and treatment of complications of severe *Mycoplasma pneumoniae* pneumonia [J]. Chin J Pract Pediatr, 2015, 30 (3): 161-165. DOI: 10.7504/ek2015030601.
- [14] 杨雪, 陆国平. 肺炎支原体感染后的少见并发症 [J]. 中国小儿急救医学, 2021, 28 (1): 12-15. DOI: 10.3760/cma.j.issn.1673-4912.2021.01.003.  
YANG X, LU G P. Rare complications of *Mycoplasma pneumoniae* infection [J]. Chin Pediatr Emerg Med, 2021, 28 (1): 12-15. DOI: 10.3760/cma.j.issn.1673-4912.2021.01.003.
- [15] GARCIA A V, FINGERET A L, THIRUMOORTHY A S, et al. Severe *Mycoplasma pneumoniae* infection requiring extracorporeal membrane oxygenation with concomitant ischemic stroke in a child [J]. Pediatr Pulmonol, 2013, 48 (1): 98-101. DOI: 10.1002/ppul.22552.
- [16] 刘胜, 范承武. CT 诊断重症肺炎支原体肺炎的价值 [J]. 中国医学物理学杂志, 2021, 38 (7): 842-845. DOI: 10.3969/j.issn.1005-202X.2021.07.010.  
LIU S, FAN C W. Value of CT in diagnosing severe *Mycoplasma pneumoniae* pneumonia [J]. Chin J Med Phys, 2021, 38 (7): 842-845. DOI: 10.3969/j.issn.1005-202X.2021.07.010.
- [17] 陈雷, 张俐, 王丽娜, 等. 儿童重症支原体肺炎在支气管镜下表现的特征分析 [J]. 中国实验诊断学, 2014, 18 (3): 479-480.  
CHEN L, ZHANG L, WANG L N, et al. The characteristics analysis of severe *Mycoplasma pneumoniae* pneumonia in children under bronchoscopy [J]. Chin J Lab Diagn, 2014, 18 (3): 479-480.
- [18] AHN J G, CHO H K, LI D, et al. Efficacy of tetracyclines and fluoroquinolones for the treatment of macrolide-refractory *Mycoplasma pneumoniae* pneumonia in children: a systematic review and meta-analysis [J]. BMC Infect Dis, 2021, 21 (1): 1003. DOI: 10.1186/s12879-021-06508-7.
- [19] BIGGS H M, BEHRAVESH C B, BRADLEY K K, et al. Diagnosis and management of tickborne rickettsial diseases: rocky mountain spotted fever and other spotted fever group rickettsioses, ehrlichioses, and anaplasmosis - United States [J]. MMWR Recomm Rep, 2016, 65 (2): 1-44. DOI: 10.15585/mmwr.r6502a1.
- [20] TODD S R, DAHLGREN F S, TRAEGER M S, et al. No visible dental staining in children treated with doxycycline for suspected Rocky Mountain Spotted Fever [J]. J Pediatr, 2015, 166 (5): 1246-1251. DOI: 10.1016/j.jpeds.2015.02.015.
- [21] CROSS R, LING C, DAY N P J, et al. Revisiting doxycycline in pregnancy and early childhood: time to rebuild its reputation [J]. Expert Opin Drug Saf, 2016, 15 (3): 367-382. DOI: 10.1517/14740338.2016.1133584.
- [22] 伍俊妍, 孙树梅. 氟喹诺酮类抗菌药物在儿童应用中的专家共识 [J]. 今日药学, 2018, 28 (1): 1-10. DOI: 10.12048/j.issn.1674-229X.2018.01.001.  
WU J Y, SUN S M. Expert consensus on the use of fluoroquinolones in children [J]. Pharm Today, 2018, 28 (1): 1-10. DOI: 10.12048/j.issn.1674-229X.2018.01.001.
- [23] GUO Q, LI L, WANG C, et al. Comprehensive virome analysis of the viral spectrum in paediatric patients diagnosed with *Mycoplasma pneumoniae* pneumonia [J]. Virol J, 2022, 19 (1): 181. DOI: 10.1186/s12985-022-01914-y.
- [24] LI F, ZHANG Y, SHI P, et al. *Mycoplasma pneumoniae* and adenovirus coinfection cause pediatric severe community-acquired pneumonia [J]. Microbiol Spectr, 2022, 10 (2): e0002622. DOI: 10.1128/spectrum.00026-22.
- [25] 陈莉莉, 刘金荣, 赵顺英, 等. 常规剂量甲泼尼龙治疗无效的儿童难治性肺炎支原体肺炎的临床特征和治疗探讨 [J]. 中华儿科杂志, 2014, 52 (3): 172-176. DOI: 10.3760/cma.j.issn.0578-1310.2014.03.003.  
CHEN L L, LIU J R, ZHAO S Y, et al. Clinical features and treatment of refractory *Mycoplasma pneumoniae* pneumonia unresponded to conventional dose methylprednisolone in children [J]. Chin J Pediatr, 2014, 52 (3): 172-176. DOI: 10.3760/cma.j.issn.0578-1310.2014.03.003.
- [26] 儿童危重症连续性血液净化应用共识工作组. 连续性血液净化在儿童危重症应用的专家共识 [J]. 中华儿科杂志, 2021, 59 (5): 352-360. DOI: 10.3760/cma.j.cn112140-20210302-00169.  
The Taskforce of Expert Consensus on the Application of Continuous Blood Purification in Critically ill Children. Experts consensus on the application of continuous blood purification in critically ill children [J]. Chin J Pediatr, 2021, 59 (5): 352-360. DOI: 10.3760/cma.j.cn112140-20210302-00169.
- [27] 孟庆义, 李立艳, 李蕾. 新型冠状病毒感染危重症救治细节的探讨 [J]. 中国急救医学, 2023, 43 (7): 505-509. DOI: 10.3969/j.issn.1002-1949.2023.07.001.  
MENG Q Y, LI L Y, LI L. Discussion on the treatment details of critically ill patients with infection in novel coronavirus [J]. Chin J Crit Care Med, 2023, 43 (7): 505-509. DOI: 10.3969/j.issn.1002-1949.2023.07.001.
- [28] 国家卫生健康委, 国家中医药局. 新型冠状病毒感染诊疗方案 (试行第十版) [J]. 传染病信息, 2023, 36 (1): 18-25. DOI: 10.3969/j.issn.1007-8134.2023.01.02.  
National Health Commission, Administration of Traditional Chinese Medicine. Guideline on diagnosis and treatment of

- novel coronavirus pneumonia (interim 10th edition) [J]. *Infect Dis Inf*, 2023, 36 (1): 18-25. DOI: 10.3969/j.issn.1007-8134.2023.01.02.
- [29] 胡杨, 刘春峰. 儿童肺炎支原体相关肺外并发症临床表现及发病机制 [J]. *中国小儿急救医学*, 2021, 28 (1): 7-11. DOI: 10.3760/cma.j.issn.1673-4912.2021.01.002.
- HU Y, LIU C F. Clinical manifestations and pathogenesis of *Mycoplasma pneumoniae*-associated extrapulmonary complications in children [J]. *Chin Pediatr Emerg Med*, 2021, 28 (1): 7-11. DOI: 10.3760/cma.j.issn.1673-4912.2021.01.002.
- [30] 郭丽莎. Fbg、血浆 D-D、PLT 在儿童重症支原体肺炎中的水平变化 [D]. 大连: 大连医科大学, 2020.
- GUO L S. Changes of Fbg, Plasma D-D and PLT levels about children with severe *Mycoplasma pneumoniae* [D]. Dalian: Dalian Medical University, 2020.
- [31] 陈志敏, 求伟玲. 儿童肺炎支原体肺炎治疗进展 [J]. *中华实用儿科临床杂志*, 2021, 36 (16): 1214-1217. DOI: 10.3760/cma.j.cn101070-20210720-00846.
- CHEN Z M, QIU W L. Therapeutic progress of *Mycoplasma pneumoniae* pneumonia in children [J]. *Chin J Appl Clin Pediatr*, 2021, 36 (16): 1214-1217. DOI: 10.3760/cma.j.cn101070-20210720-00846.
- [32] ZHAO Q, ZHANG T, ZHU B, et al. Increasing age affected polymorphonuclear neutrophils in prognosis of *Mycoplasma pneumoniae* pneumonia [J]. *J Inflamm Res*, 2021, 14: 3933-3943. DOI: 10.2147/JIR.S321656.
- [33] KUMAR P, OSAHON O, VIDES D B, et al. Severe glutathione deficiency, oxidative stress and oxidant damage in adults hospitalized with COVID-19: implications for GlyNAC (glycine and N-acetylcysteine) supplementation [J]. *Antioxidants (Basel)*, 2021, 11 (1): 50. DOI: 10.3390/antiox11010050.
- [34] GAMARRA-MORALES Y, HERRERA-QUINTANA L, MOLINA-LÓPEZ J, et al. Response to intravenous N-acetylcysteine supplementation in critically ill patients with COVID-19 [J]. *Nutrients*, 2023, 15 (9): 2235. DOI: 10.3390/nu15092235.
- [35] TANG C, DING H, SUN Y, et al. A narrative review of COVID-19: magnesium isoglycyrrhizinate as a potential adjuvant treatment [J]. *Ann Palliat Med*, 2021, 10 (4): 4777-4798. DOI: 10.21037/apm-20-1971.
- [36] CARR A C, SPENCER E, DIXON L, et al. Patients with community acquired pneumonia exhibit depleted vitamin C status and elevated oxidative stress [J]. *Nutrients*, 2020, 12 (5): 1318. DOI: 10.3390/nu12051318.
- [37] DIAN D, ZHANG W, LU M, et al. Clinical efficacy of ulinastatin combined with azithromycin in the treatment of severe pneumonia in children and the effects on inflammatory cytokines and oxidative stress: a retrospective cohort study [J]. *Infect Drug Resist*, 2023, 16: 7165-7174. DOI: 10.2147/IDR.S428900.
- [38] CHEN J, ZHU Y, ZHENG C, et al. Clinical efficacy of budesonide combined with acetylcysteine in the treatment of mycoplasma pneumonia infection [J]. *Immun Inflamm Dis*, 2023, 11 (11): e1068. DOI: 10.1002/iid3.1068.
- [39] WANG Y, LIU K, CHEN C, et al. Acetylcysteine and budesonide for the treatment of refractory *Mycoplasma pneumoniae* pneumonia in children: a clinical observation [J]. *Ital J Pediatr*, 2023, 49 (1): 80. DOI: 10.1186/s13052-023-01491-y.
- [40] DETERDING R R, DEBOER E M, CIDON M J, et al. Approaching clinical trials in childhood interstitial lung disease and pediatric pulmonary fibrosis [J]. *Am J Respir Crit Care Med*, 2019, 200 (10): 1219-1227. DOI: 10.1164/rccm.201903-0544CI.
- [41] 中华中医药学会儿童肺类协作创新共同体, 中国中药协会儿童健康与药物研究专业委员会, 《中国实用儿科杂志》编辑委员会. 儿童肺炎支原体肺炎中西医结合诊治专家共识 (2023年) [J]. *中国实用儿科杂志*, 2024, 39 (3): 161-167, 222. DOI: 10.19538/j.ek2024030601.
- Children's Pneumonia Collaborative Innovation Community of Chinese Society of Traditional Chinese Medicine, Children's Health and Drug Research Professional Committee of China Association of Traditional Chinese Medicine, Editorial Board of *Chinese Journal of Practical Pediatrics*. Expert consensus on integrated traditional Chinese and western medicine in the diagnosis and treatment of *Mycoplasma pneumoniae* pneumonia in children (2023) [J]. *Chin J Pract Pediatr*, 2024, 39 (3): 161-167, 222. DOI: 10.19538/j.ek2024030601.
- [42] WANG L, XIE Q, XU S, et al. The role of flexible bronchoscopy in children with *Mycoplasma pneumoniae* pneumonia [J]. *Pediatr Res*, 2023, 93 (1): 198-206. DOI: 10.1038/s41390-021-01874-z.
- [43] 国家卫生健康委员会人才交流服务中心儿科呼吸内镜诊疗技术专家组, 中国医师协会儿科医师分会内镜专业委员会, 中国医师协会内镜医师分会儿科呼吸内镜专业委员会, 等. 中国儿科可弯曲支气管镜术指南 (2018年版) [J]. *中华实用儿科临床杂志*, 2018, 33 (13): 983-989. DOI: 10.3760/cma.j.issn.2095-428X.2018.13.006.
- Experts Group of Pediatric Respiratory Endoscopy of Talent Exchange Service Center of National Health Commission, Endoscopy Committee of Pediatric Section of Chinese Medical Doctor Association, Pediatric Respiratory Endoscopy Committee of Endoscopists Section of Chinese Medical Doctor Association, et al. Guideline of pediatric flexible bronchoscopy in China (2018 version) [J]. *Chin J Appl Clin Pediatr*, 2018, 33 (13): 983-989. DOI: 10.3760/cma.j.issn.2095-428X.2018.13.006.
- [44] 姜源, 徐红贞, 陈志敏. 儿童肺康复应用进展 [J]. *中华实用儿科临床杂志*, 2022, 37 (18): 1434-1437. DOI: 10.3760/cma.j.cn101070-20210228-00242.
- JIANG Y, XU H Z, CHEN Z M. Application of pulmonary rehabilitation in children [J]. *Chin J Appl Clin Pediatr*, 2022, 37 (18): 1434-1437. DOI: 10.3760/cma.j.cn101070-20210228-00242.

(责任编辑: 洪悦民)