

莫家豪, 杨蒙, 向俊, 等. 黄连厚朴复方水提物对鸡柔嫩艾美耳球虫病的疗效试验 [J]. 畜牧与兽医, 2024, 56 (3): 118-123.

MO J H, YANG M, XIANG J, et al. Therapeutic effect of compound water extract of *Coptis chinensis* and *Magnolia officinalis* on *Eimeria tenella* in chicks [J].

Animal Husbandry & Veterinary Medicine, 2024, 56 (3): 118-123.

黄连厚朴复方水提物对鸡柔嫩艾美耳球虫病的疗效试验

莫家豪¹, 杨蒙¹, 向俊¹, 张志丹¹, 张丽芳¹, 张歌音¹,
杨金琳², 黎江^{1*}, 司红彬^{1*}

(1. 广西大学动物科学技术学院, 广西畜禽繁育与疾病防控重点实验室, 广西南宁 530004;

2. 广西百色隆林各族自治县天生桥镇农业农村综合服务中心, 广西百色 533400)

摘要: 为了增强药物的疗效以及更好提升病鸡的生长性能, 本研究配伍黄连厚朴为核心的连朴水提物, 以探究其抗球虫效果。黄连厚朴复方水提物的抗球虫指数 (ACI) 为 169.48, 达到良好抗球虫效果, 能有效减少柔嫩艾美耳球虫 (*Eimeria tenella*) 感染造成的盲肠损伤、卵囊的排出数量以及血便的数量, 恢复其生长性能; 外周血清中的细胞因子结果表明, 黄连厚朴复方水提物可以降低促炎因子在血清中的含量, 提升白细胞介素 10 的含量, 从而达到降低炎症的发生; 黄连厚朴复方水提物可以提高抗氧化酶在感染期间的含量, 减少过氧化物丙二醛和一氧化氮的含量, 具有抗氧化应激的作用。研究表明, 黄连厚朴复方水提物可能是治疗柔嫩艾美耳球虫感染的一种有效替代抗生素等化学合成药物的天然中草药。

关键词: 中草药复方; 黄连厚朴; 柔嫩艾美耳球虫; 抗氧化应激; 抗炎反应

中图分类号: S852.7 文献标志码: A 文章编号: 0529-5130(2024)03-0118-06

Therapeutic effect of compound water extract of *Coptis chinensis* and *Magnolia officinalis* on *Eimeria tenella* in chicks

MO Jiahao¹, YANG Meng¹, XIANG Jun¹, ZHANG Zhidan¹, ZHANG Lifang¹, ZHANG Geyin¹,
YANG Jinlin², LI Jiang^{1*}, SI Hongbin^{1*}

(1. College of Animal Science and Technology of Guangxi University/Guangxi Key Laboratory of Animal Breeding, Disease Control and Prevention, Nanning 530004, China;

2. Agricultural and Rural Comprehensive Service Center of Tianshengqiao Town, Longlin County, Baise 533400, China)

Abstract: In the study, the compound Chinese herbal medicine was combined with *Coptis chinensis* and *Magnolia officinalis* as the core to explore its anti-coccidiosis effect, in order to enhance the efficacy of the drug and improve the growth performance of sick chickens. The experimental results showed that the compound water extract of *Coptis chinensis* and *Magnolia officinalis* achieved a remarkable anticoccidial effect, as indicated by an anticoccidial index (ACI) of 169.48. This herbal compound effectively mitigated the pathological damage inflicted by *Eimeria tenella* on the cecum in the chicks, reduced their oocyst discharge, diminished the occurrence of bloody stools in them, and restored their growth performance. The analysis of the cytokine levels in the peripheral serum revealed that this herbal compound was able to reduce the concentrations of pro-inflammatory factors and raised the levels of IL-10. Moreover, the compound water extract of *Coptis chinensis* and *Magnolia officinalis* had antioxidant properties during infection, elevating the levels of antioxidant enzymes and lowering MDA and NO in the chicks. In conclusion, the compound water extract of *Coptis chinensis* and *Magnolia officinalis* indicated a promising potential as a natural Chinese herbal medicine for the treatment of *E. tenella* infection, providing an effective alternative to chemical synthetic drugs such as antibiotics.

Keywords: Chinese herbal compound; *Coptis chinensis* and *Magnolia officinalis*; *Eimeria tenella*; anti-oxidative stress; anti-inflammatory

收稿日期: 2023-07-10; 修回日期: 2023-12-25

基金项目: 南宁市武鸣区科学研究与技术开发计划项目 (20210111)

第一作者: 莫家豪, 男, 硕士研究生

* 通信作者: 司红彬, 教授, 研究方向: 现代中兽药及药物剂型与中西医结合, E-mail: shb2009@gxu.edu.cn; 黎江, 副教授, 研究方向: 传染病与预防兽医学, E-mail: ljiangll@126.com.

鸡球虫病是发生在鸡肠道内一种专一性寄生虫传染性疾病。随着肉鸡养殖企业的规模化发展,鸡球虫病的传染性极速上升,导致每年全球禽业养殖损失超过140亿美元^[1]。柔嫩艾美耳球虫(*Eimeria tenella*)感染造成的危害最为严重。患病肉鸡盲肠的上皮和固有层细胞受损,影响营养物质吸收,诱发潜在的致病细菌感染^[2]。临床症状表现为采食量下降,饮水量上升,常出现鲜红色血便。目前防治球虫病主要是选择用化学合成药物,例如聚醚类离子载体抗生素(莫能菌素、盐霉素)、三嗪苯乙腈化合物(地克珠利)和磺胺类(磺胺氯吡嗪钠)等。但是,长期使用化学合成药物可能导致球虫的耐药性增加,以及抗生素在肉蛋中高残留等问题的发生。尽管球虫疫苗研究是防治球虫病的热点之一^[3],但是球虫疫苗的安全性值得关注,如果球虫活体疫苗的稳定性较差,鸡群很有可能暴发球虫病。为维护我国动物源食品安全和公共卫生安全,农业农村部决定实施药物饲料添加剂退出计划。该计划强调不可采用以往低剂量单药治疗疾病,抗生素防球虫的替代方案需求迫在眉睫。中草药天然植物具有多成分、多靶点、多作用和不易造成耐药性等特点,已经逐渐受到家禽养殖业广泛的关注。

鸡球虫病在中兽医辨证中属于由湿热及外感虫邪所引起湿热血痢、虫积证^[4],因此选用具有清热燥湿、凉血止痢、驱虫等中草药治疗鸡球虫病。前期研究表明^[5-6],厚朴及其复方具有抗球虫作用,能有效地控制患病雏鸡排出的卵囊数量、血便以及生长性能下降情况。为提升疗效,根据鸡球虫病的临床症状,配伍以黄连厚朴为主药的复方,组方原则以清热燥湿为主,凉血止痢和驱虫为辅。黄连厚朴复方水提物(简称:连朴水提物)是以黄连厚朴药对为主药,综合常山、马齿苋和地锦草三味中草药的复方水提物,具有驱虫、止血痢、祛湿行运等功效。药对黄连厚朴,以黄连降其热火,以厚朴祛其湿热,具备清热、厚肠止痢、消胀止满等功效,针对鸡球虫病引起的久痢不止等症状进行缓解;常山在机体主要的功效为消灭球虫;马齿苋清热解毒、凉血止痢,配伍地锦草增强清热解毒、治疗血便的功效。五味药组合发挥清热祛湿、驱虫止血痢等防治鸡球虫病的疗效。

1 材料与方法

1.1 试验材料

1.1.1 试验动物与虫株

300只1日龄雄性广西黄羽肉鸡购自广西富凤农牧有限公司,柔嫩艾美耳球虫卵囊来源和保存于广西大学动物科学技术学院中兽医实验室。

1.1.2 药品及其制备

常山、马齿苋、地锦草、厚朴、黄连均购自湖南省松龄堂中药饮片有限公司。地克珠利由天津瑞普生物科技有限公司提供。分别称取一定重量份配比的常山、地锦草、厚朴、马齿苋和黄连后,逐一粉碎5~10 min、过50目筛后所得的粉末混合。将其组合粉末物加入蒸馏水浸泡4 h,随后分别加入中药质量10、8、6倍的蒸馏水进行煎煮。煮沸后改为文火继续煎煮1 h,而后过滤到药液。将3次过滤得到的药液合并在一起,进行旋转、蒸发浓缩药液,使得药液最终浓度为2 g/mL,所得药液即为连朴水提物。

1.2 试验方法

1.2.1 试验分组及处理

300只1日龄广西黄羽肉鸡统一饲养至13日龄,随机选取96只体重相近(± 5 g)的雏鸡进行分组,共4组,每组3个重复,每重复8只。空白组,不感染球虫+无药物治疗;攻虫组,感染球虫+无药物治疗;地克珠利组,感染球虫+0.2 mL/L地克珠利,攻虫当天给药,连续饮水给药8 d(14~22日龄);连朴水提物组,感染球虫+4 mL/L连朴水提物,攻虫前1 d给药,连续饮水给药9 d(13~22日龄)。

14日龄早上9:00除空白组外(空白组灌服相同体积生理盐水),经口灌服 2×10^4 孢子化卵囊至嗉囊。自感染球虫后,每日检测鸡精神状态、死亡情况、临床症状。在攻虫后的第5~7天,观察粪便并记录血便评分。在攻虫后第6~8天收集粪便,统计每克粪便中卵囊数(OPG)。攻毒后第7天,记录雏鸡体重(末重)。在每个重复中随机挑选雏鸡颈椎脱臼处死,颈静脉收集约6~7 mL新鲜雏鸡的血液。血液4℃保存1~2 h,随后3 500 r/min、5 min、4℃离心收集血清。血清保存-20℃冰箱,以便后续使用。

1.2.2 抗球虫指标检测

1.2.2.1 相对增重率

相对增重率=(感染用药组的平均增重/不感染不用药组的平均增重) $\times 100\%$ 。

1.2.2.2 存活率

存活率=(每组鸡总数-死亡数)/每组鸡总数 $\times 100\%$ 。

1.2.2.3 血便评分

血便评分标准^[7]:100%粪便不带血记0分;1%~25%粪便带血记1分;26%~50%粪便带血记2分;51%~75%粪便带血记3分;76%~100%粪便带血记4分。

1.2.2.4 盲肠病变评分

依据Johnson和Reid^[8]的标准,剖检后根据盲肠病变的严重程度进行记分。无肉眼病变记0分;盲肠

壁有很少散在出血点,肠壁不增厚,内容物正常记1分;病变数较多,盲肠内容物明显带血,盲肠壁较厚,内容物正常记2分;肠壁出血的数量较多,内容物明显带血,盲肠壁稍增厚记3分;盲肠中充满大量的血液和肠芯,盲肠肿大,肠芯中含有粪渣或不含粪渣记4分。盲肠病变值=盲肠病变评分 \times 10。

1.2.2.5 卵囊值评分^[9]

在感染后第6.5、7、7.5、8天,统计雏鸡中OPG。统计的方法如下:称取1g粪便放入玻璃烧杯中,加入10mL的蒸馏水均匀搅拌,随后吸取适量的溶液滴到血球计数板上,统计血球计算板里面的4个大方格中球虫卵囊的数量。

计算公式为:OPG=4个计数室的平均值 $\times 10^5$ 。如果显微镜下观察到的卵囊数目非常多,可以选择100或者1000倍稀释卵囊溶液。

卵囊比=(感染用药组的卵囊数/不感染不用药组的卵囊数) $\times 100\%$ 。卵囊值评分:卵囊比0~1%记0分;1%~25%记5分;26%~50%记10分;51%~75%记20分;76%~100%记40分。

1.2.2.6 抗球虫指数(ACI)

计算公式^[10]:ACI=(相对增重率+存活率)-(盲肠病变值+卵囊值)。ACI在120以下为无效,120~160为差,160~180为良好,180以上为优。

1.2.3 鸡外周血清细胞因子测定

使用南京博研生物科技有限公司试剂盒测定雏鸡外周血清中的白细胞介素1 β (IL-1 β)、白细胞介素6(IL-6)、白细胞介素10(IL-10)和肿瘤坏死因子 α (TNF- α)的水平。

1.2.4 鸡外周血清抗氧化指标水平测定

使用南京博研生物科技有限公司试剂盒测定雏鸡外周血清中的总抗氧化能力(T-AOC)、超氧化物歧

化酶(SOD)、丙二醛(MDA)和一氧化氮(NO)的水平。

1.2.5 盲肠病理组织学分析

1.2.5.1 盲肠的采集以及固定

感染7d后雏鸡断颈处死,取出鸡的肠道组织,小心分离盲肠。手术镊子固定盲肠近段,利用手术剪刀分离出2~3cm的盲肠小段。将盲肠小段放入4%甲醛溶液中,每12h更换一次甲醛溶液,直至溶液澄清。

1.2.5.2 盲肠组织切片的制作

盲肠按照包埋盒尺寸修整后,放入包埋盒并且标记。将包埋盒放至大烧杯中,流水冲洗约24h。随后脱水浸泡、浸蜡、包埋、蜡块的切片和展片、脱蜡以及HE染色。最后将组织切片进行封片与镜检。在光学显微镜上观察组织结构是否完整,细胞形态是否正常。

1.3 数据分析

使用SPSS软件分析数据。鸡体重、盲肠病变评分和OPG结果用“平均数 \pm 标准差”表示。体重、血便评分、盲肠病变评分、OPG、血清细胞因子以及抗氧化指标采用单因素方差分析,邓肯分析进行比较, $P<0.05$ 为差异显著。采用Prism 9软件进行图型分析。

2 结果

2.1 相对增重比较

雏鸡感染球虫后临床出现便血、采食量减少和生产性能下降等情况,表现为雏鸡增重减缓,严重感染情况下甚至出现负增重。如表1所示,攻虫组的雏鸡相对增重率减少至55.67%。在使用连朴水提物后,相对增重率到达94.48%。

表1 各组体重信息

组别	初重/g	末重/g	增重/g	相对增重率/%
空白	82.38 \pm 5.71	138.25 \pm 6.14	55.88	100.00 ^a
攻虫	82.93 \pm 3.87	114.04 \pm 8.13	31.11	55.67 ^b
地克珠利	82.90 \pm 4.25	136.58 \pm 10.32	53.68	96.06 ^a
连朴水提物	82.61 \pm 2.44	135.40 \pm 11.44	52.79	94.48 ^a

注:同列数据上标字母不同表示差异显著, $P<0.05$,下同。

2.2 各组感染球虫后的存活情况

如表2所示,感染球虫后,空白组、地克珠利组和连朴水提物组的雏鸡没有死亡。攻虫组在第5和第6天分别死亡2只和1只。

2.3 血便评分

血便是鸡球虫病的主要临床诊断特征。如表3所示,感染球虫后的第5~7天,血便严重。与攻虫组相比,连朴水提物组各阶段的血便都显著($P<0.05$)下降。

表2 各组感染后存活情况

组别	死亡数量/只				合计	存活率/%
	第4天	第5天	第6天	第7天		
空白	0	0	0	0	0	100.0
攻虫	0	2	1	0	3	87.5
地克珠利	0	0	0	0	0	100.0
连朴水提物	0	0	0	0	0	100.0

表3 血便评分

组别	第5天	第5.5天	第6天	第6.5天	第7天
空白	0.00	0.00 ^d	0.00 ^c	0.00	0.00 ^b
攻虫	3.00	4.00 ^a	3.67 ^a	3.00	2.00 ^a
地克珠利	1.00	1.33 ^c	1.33 ^b	1.00	0.33 ^b
连朴水提物	1.00	2.00 ^b	1.33 ^b	1.00	0.33 ^b
SEM	0.33	0.44	0.42	0.33	0.26
P值	-	<0.000 1	<0.000 1	-	<0.001

注：-代表未计算出数据。

2.4 盲肠病变评分

雏鸡感染球虫后，临床症状表现为痢疾，排鲜红色糊状粪便。死亡鸡解剖发现，雏鸡皮肤干燥缺水，盲肠肿胀，肠壁不同程度出血点，盲肠无内容物，或肠壁细胞脱落形成肠芯或混合物形成血凝块。攻虫组雏鸡发现盲肠出现不同程度的出血点、盲肠芯或血凝块。连朴水提物组盲肠病变相比攻虫组显著下降 ($P<0.05$)，表现为该组雏鸡盲肠壁出血点减少，少量鸡出现盲肠壁变厚现象，说明该组方能有效减少球虫感染导致的盲肠病变，保护了肠道的健康。如表4所示，攻虫组和连朴水提物的盲肠评分分别为28.50和15.00。

表4 盲肠病变评分

组别	盲肠病变评分	病变值
空白	0.00 ^d	0.00
攻虫	2.87±0.74 ^a	28.50
地克珠利	0.83±0.72 ^c	8.30
连朴水提物	1.50±0.67 ^b	15.00

2.5 卵囊值评分

鸡球虫的生活史最后阶段是排出卵囊，污染鸡舍环境，传播疾病。表5所示。与攻虫组相比，连朴水提物组排出卵囊数量显著性下降 ($P<0.05$)，表明连朴水提物可以减少鸡感染球虫疾病期间卵囊的数量，

降低卵囊进一步感染其他雏鸡的风险。攻虫组和连朴水提物组的卵囊值分别为40和10。

表5 卵囊值

组别	OPG ($\times 10^5$)	卵囊比/%	卵囊值
空白	0.00 ^c	0.00	0
攻虫	8.67±2.30 ^a	100.00	40
地克珠利	0.47±0.18 ^c	5.42	5
连朴水提物	3.24±0.84 ^b	37.37	10

2.6 抗球虫指数

如表6所示，连朴水提物抗球虫指数为169.48，达到良好的抗球虫水平。

表6 抗球虫指数

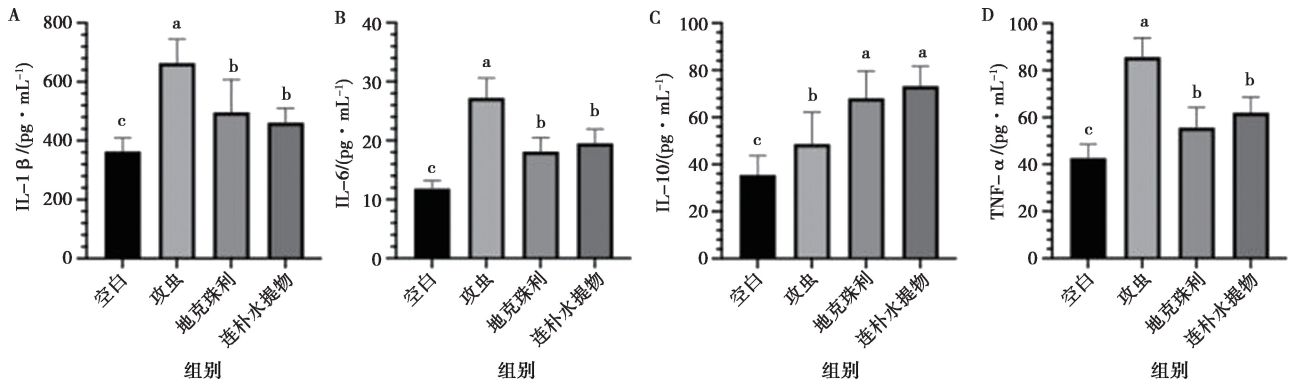
组别	相对增殖率/%	存活率/%	病变值	卵囊值	ACI
空白	100.00	100.0	0.0	0	200.00
攻虫	55.67	87.5	28.5	40	74.67
地克珠利	96.06	100.0	8.3	5	182.76
连朴水提物	94.48	100.0	15.0	10	169.48

2.7 外周血清中细胞因子

雏鸡在感染球虫后，会导致外周血清中的促炎症因子升高，进一步加剧肠炎的发生。如图1所示，与空白组相比，促炎因子 (IL-1 β 、IL-6 和 TNF- α) 在攻虫组中显著上调 ($P<0.05$)。在使用药物治疗后，与攻虫组相比，地克珠利组和连朴水提物组显著下调了促炎因子在外周血清的含量 ($P<0.05$)。与空白组相比，攻虫组的抑炎因子 IL-10 显著上调 ($P<0.05$)，提示炎症的发生。在使用连朴水提物后，与攻虫组相比，雏鸡的 IL-10 在血清中的含量显著上升 ($P<0.05$)，从而提升抑制炎症的效果。

2.8 抗氧化指标

如图2所示，与空白组相比，攻虫组的外周血清中抗氧化酶 (T-AOC 和 SOD) 显著下调 ($P<0.05$)。与攻虫组相比，连朴水提物组的 T-AOC 和 SOD 水平显著上调。与空白组相比，攻虫组感染球虫后 MDA 和 NO 含量显著上调 ($P<0.05$)。与攻虫组相比，连朴水提物组的 MDA 和 NO 显著性下降 ($P<0.05$)。这些结果提示连朴水提物有效的减少雏鸡因球虫感染造成的氧化应激。



不同的字母代表差异显著 ($P < 0.05$), 下同。

图1 各组炎症因子的变化

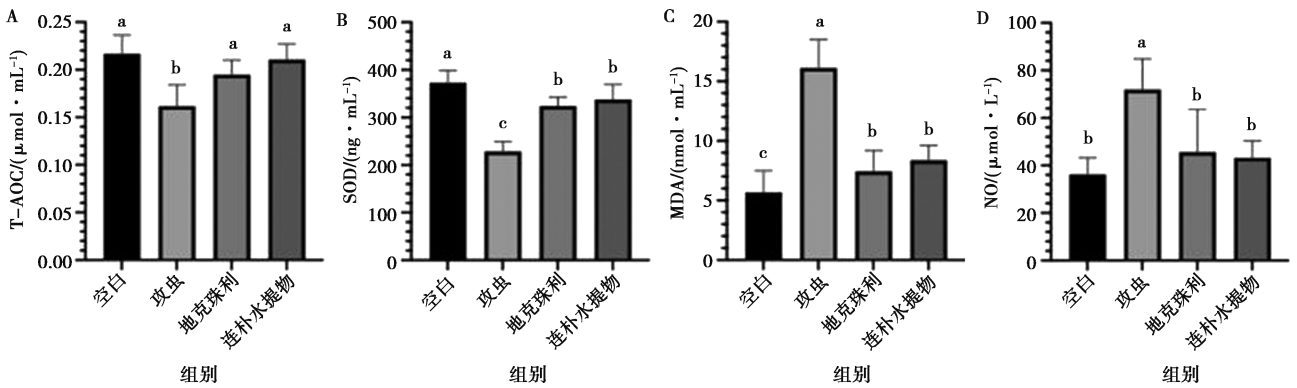
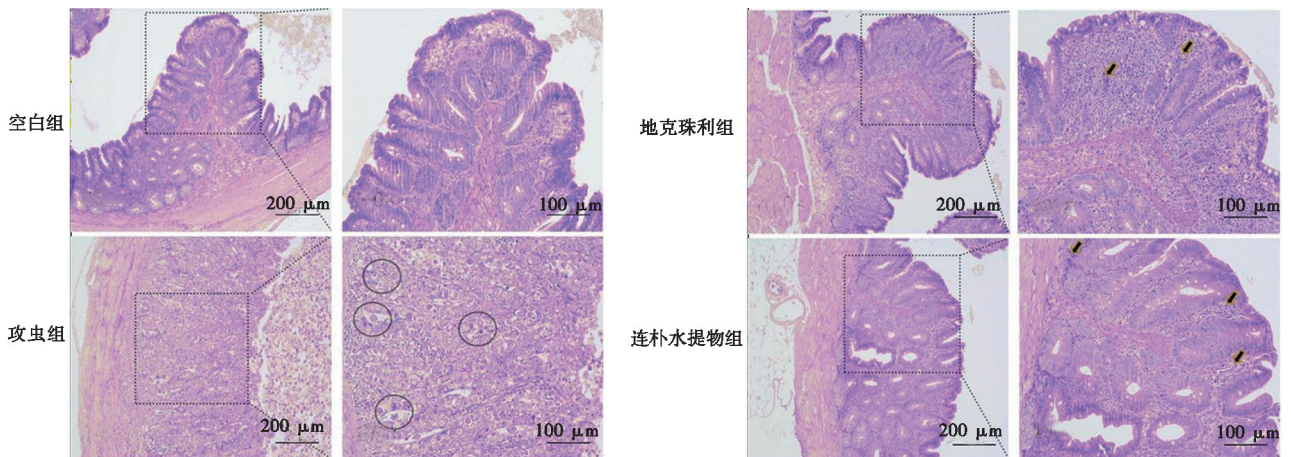


图2 各组抗氧化相关指标的变化

2.9 盲肠病理组织学分析

通过光学显微镜观察 (图3) 感染后第7天盲肠的形态变化情况。空白组缘状纹完整没有断裂, 肠上皮完整, 固有层的细胞完整, 肠腺丰富规律。攻虫组中, 盲肠缘状纹模糊不清、脱落至肠腔, 内容物中存在大量即将排出体外的卵囊; 盲肠腺体被密集的卵囊占据, 肠腺完全消失, 固有细胞排列疏松, 组织间伴

随大量的炎性细胞浸润。地克珠利组中, 缘状纹无明显断裂较为完整; 肠腺与攻虫组相比数量较为丰富、排列较为紧密; 组之间有大量的炎性细胞浸润。连朴水提物组中, 可见缘状纹存在部分断裂脱落, 肠腺较为丰富, 但形态较小; 组织间有不同程度炎性细胞浸润。



箭头指向的是炎症细胞浸润, 圆圈内的是球虫卵囊。

图3 各组盲肠病理切片

3 讨论

柔嫩艾美耳球虫感染会刺激 CD4⁺T 细胞和 CD8⁺T 细胞增殖,而后分泌 IL-1 β 、IL-6 和 TNF- α 等细胞因子引发炎症反应^[11]。有研究证明,柔嫩艾美耳球虫感染鸡体内后,可以被鸡特定受体 ChTLR15 特异性识别,进而激活 ChTLR15/NLRP3 炎症信号通路,引起通路中关键因子 ChTLR15、MyD88、NF- κ B、NLRP3 的 mRNA 表达上调,进一步上调炎症因子 IL-1 β 等细胞因子水平,加剧炎症反应发生^[12]。细胞在正常的生理活动情况下会产生活性氧 (ROS),而低水平的 ROS 可以正向调节机体的生理活动过程^[13]。感染球虫的雏鸡,肠黏膜细胞会遭受破坏而后死亡。在这个过程中,机体会产生大量 ROS,其中包括 NO,用于清除病原体。但是累计的大量 NO 会表达细胞毒性,进而加剧肠道的内环境恶化,同时也会导致氧化和抗氧化失去平衡。柔嫩艾美耳球虫会抑制肠道内的抗氧化功能^[14],致使过氧化产物 MDA 水平的升高,抗氧化酶 T-AOC、CAT、SOD 的含量下降,同时也会继发感染细菌疾病引发坏死性肠炎的发生,使得肠道的健康进一步破坏^[15]。本研究中,攻虫组血清的抗氧化指标和炎症指标也有相同的趋势,即炎症因子和氧化因子显著上调。使用连朴水提物后可以下调部分的炎症因子和氧化因子,改善肠道的炎症反应。从切片可以发现,雏鸡在感染柔嫩艾美耳球虫 7 d 后,盲肠的上皮和腺体被大量的虫卵寄生;孢子入侵肠黏膜上皮细胞和肠腺细胞,逐步形成裂殖体;裂殖体破裂释放更多的孢子,导致肠道黏膜遭受破坏并脱落,这会引发毛细血管出血,脱落细胞与血液混合物形成的“盲肠芯”,阻碍盲肠营养物质的吸收,进一步导致雏鸡疾病恶化。使用连朴水提物治疗后,相比于攻虫组,连朴水提物组的肠上皮绒毛和肠腺更完整,炎性细胞浸润减少。这些结果综合表明,连朴水提物可以保护肠道细胞的完整性,减少炎症细胞浸润的发生,从而达到治疗鸡球虫病的效果。

综上所述,本研究使用纯天然的植物中草药治疗球虫病,结果表明连朴水提物的抗球虫指数为 169.48,达到良好抗球虫效果,能有效地减少柔嫩艾美耳球虫感染造成的盲肠病理损伤、卵囊的排出数量以及血便的数量,恢复其生长性能;连朴水提物可以降低促炎因子 (IL-1 β 、IL-6 和 TNF- α) 的含量,提升抑炎因子 (IL-10) 的含量,从而达到降低炎症的发生;连朴水提物可以提高雏鸡感染期间抗氧化酶 (T-AOC 和 SOD) 的含量,减少脂质过氧化物 MDA 以及 NO 的含量,达到抗氧化应激的效果。因此,连

朴水提物可能通过下调炎症因子和过氧化物水平,上调抑炎因子和抗氧化酶的水平,达到减缓炎症、氧化应激对雏鸡在患球虫病期间的影 响。这种作用可以减少血便、卵囊排出和盲肠损伤,从而保护了肠道健康,提升雏鸡的生长性能。因此,连朴水提物有望成为抗生素以及化学合成药物的替代药物。

参考文献:

- [1] ADAMS D S, KULKARNI R R, MOHAMMED J P, et al. A flow cytometric method for enumeration and speciation of coccidia affecting broiler chickens [J]. *Vet Parasitol*, 2022, 301: 109634.
- [2] SWELUM A A, ELBESTAWY A R, EL-SAADONY M T, et al. Ways to minimize bacterial infections, with special reference to *Escherichia coli*, to cope with the first-week mortality in chicks: an updated overview [J]. *Poult Sci*, 2021, 100 (5): 101039.
- [3] ZAHEER T, ABBAS R Z, IMRAN M, et al. Vaccines against chicken coccidiosis with particular reference to previous decade: progress, challenges, and opportunities [J]. *Parasitol Res*, 2022, 121 (10): 2749-2763.
- [4] 操登国, 易耕野. 浅谈中兽医辩证论治 [J]. *中国畜禽种业*, 2010, 6 (8): 108-109.
- [5] PENG X, WANG K, WANG Y, et al. Exploration of the mechanism of the control of coccidiosis in chickens based on network pharmacology and molecular docking with the addition of modified gegen qinlian decoction [J]. *Front Vet Sci*, 2022, 9: 849518.
- [6] 吕菲菲, 杨云乔, 聂冬阳, 等. 试验条件下厚朴对鸡柔嫩艾美耳球虫病的防治作用 [J]. *黑龙江畜牧兽医*, 2021 (14): 111-115.
- [7] YOUNG H J, NOH J W. Screening of the anticoccidial effects of herb extracts against *Eimeria tenella* [J]. *Vet Parasitol*, 2001, 96 (4): 257-263.
- [8] JOHNSON J, REID W M. Anticoccidial drugs: lesion scoring techniques in battery and floor-pen experiments with chickens [J]. *Exp Parasitol*, 1970, 28 (1): 30-36.
- [9] 索勋, 李国清. 鸡球虫病学 [M]. 北京: 中国农业出版社, 1998: 91-298.
- [10] LAN L, ZUO B, DING H, et al. Anticoccidial evaluation of a traditional Chinese medicine—*Brucea javanica*—in broilers [J]. *Poult Sci*, 2016, 95 (4): 811-818.
- [11] 杨树宝. 鸡脾脏中 T 淋巴细胞发育及其免疫功能发生的研究 [D]. 长春: 吉林农业大学, 2007.
- [12] LI J, YANG X, JIA Z, et al. Activation of Chtr15/Chnf-Kb-Chnlrp3/Chil-1 β signaling transduction pathway mediated inflammatory responses to *E. tenella* infection [J]. *Vet Res*, 2021, 52 (1): 15.
- [13] TOHYAMA Y, TAKANO T, YAMAMURA H. B cell responses to oxidative stress [J]. *Curr Pharm Des*, 2004, 10 (8): 835-839.
- [14] GEORGIEVA N V, KOINARSKI V, GADJEVA V. Antioxidant status during the course of *Eimeria tenella* infection in broiler chickens [J]. *Vet J*, 2006, 172 (3): 488-492.
- [15] HAUCK R. Interactions between parasites and the bacterial microbiota of chickens [J]. *Avian Dis*, 2017, 61 (4): 428-436.