

代桂莹, 刘骏熠, 赵成龙, 等. 一种自研宠物滴耳液的安全性试验 [J]. 畜牧与兽医, 2025, 57 (9): 112-116.

DAI G Y, LIU J Y, ZHAO C L, et al. Safety testing of a self-developed pet ear drop [J]. Animal Husbandry & Veterinary Medicine, 2025, 57 (9): 112-116.

一种自研宠物滴耳液的安全性试验

代桂莹¹, 刘骏熠^{1,2}, 赵成龙³, 刘权³, 蒋薇¹, 杨科岳¹, 陈兴祥^{1*}

(1. 南京农业大学动物医学院, 江苏 南京 210095;

2. 江苏省南京市艾贝尔宠物医院, 江苏 南京 211101;

3. 江苏省南京瀚星信息科技有限公司, 江苏 南京 210000)

摘要: 旨在评估一种自研宠物滴耳液的安全性。以健康新西兰兔为模型, 在皮肤和眼部滴加自研宠物滴耳液, 评估其对皮肤和眼的刺激性; 测定新西兰兔血清中丙氨酸氨基转移酶 (ALT)、天门冬氨酸氨基转移酶 (AST)、血尿酸素 (BUN) 和血肌酐 (CREA) 的含量, 以评估自研宠物滴耳液对肝脏和肾脏功能的影响; 通过给犬猫滴加自研宠物滴耳液, 观察犬猫是否出现过敏反应。结果: 破损皮肤组和完整皮肤组的家兔均未出现皮肤水肿或红斑; 滴加不同剂量的滴耳液对新西兰兔的巩膜和虹膜均无刺激作用; 各剂量滴耳液作用后, 新西兰兔血清中的 ALT、AST、BUN 和 CREA 指标无显著变化; 犬猫耳道滴加自研宠物滴耳液后均未出现过敏反应。临床应用中, 细菌性或真菌性外耳道炎患宠经治疗后, 耳道内致病菌数量明显减少。综上, 该自研宠物滴耳液无皮肤刺激性, 对肝脏和肾脏无不良影响, 具有良好的安全性, 且对犬猫细菌、真菌性外耳道炎具有显著治疗效果。本研究可为该自研新型滴耳液的临床应用及推广提供数据支持。

关键词: 宠物滴耳液; 皮肤刺激性; 眼刺激性; 全身致敏性

中图分类号: S854.5 文献标志码: A 文章编号: 0529-5130(2025)09-0112-05

Safety testing of a self-developed pet ear drop

DAI Guiying¹, LIU Junyi^{1,2}, ZHAO Chenglong³, LIU Quan³, JIANG Wei¹, YANG Keyue¹, CHEN Xingxiang^{1*}

(1. College of Veterinary Medicine, Nanjing Agricultural University, Nanjing 210095, China;

2. Nanjing Aibe Pet Hospital, Nanjing 211101, China;

3. Nanjing Hanxing Information Technology Co., Ltd., Nanjing 210000, China)

Abstract: This experiment was to evaluate the safety of a self-developed pet ear drop solution. The experiment involved applying the self-developed pet ear drops on the skin and eyes of rabbits to assess the irritancy of the drops. By measuring the levels of ALT, AST, BUN, and CREA in the serum of New Zealand rabbits, the impact of the self-developed pet ear drops on liver and kidney function was evaluated. By administering the self-developed pet ear drops to dogs and cats, whether the two types of animals exhibited allergic reactions was observed. The results showed that neither the damaged skin group nor the intact skin group of rabbits showed signs of skin edema or erythema. The application of different doses of ear drops had no irritating effect on the sclera and iris of the New Zealand rabbits. There were no significant changes in the levels of ALT, AST, BUN, and CREA in the serum of the New Zealand rabbits; and no allergic reactions were observed in the dogs and cats after the application of the self-developed pet ear drops in their ear canals. In clinical applications, after treatment, the number of pathogenic bacteria in the ear canal of pets with bacterial or fungal otitis externa is significantly reduced. In summary, the self-developed pet ear drops showed no skin irritation, had no adverse effects on liver and kidney function, and demonstrated good safety. And it has a remarkable therapeutic effect on bacterial and fungal otitis externa in dogs and cats. This study provided data support for clinical application and promotion of this new type of self-developed ear drops.

Keywords: pet ear drop; skin irritancy; eye irritancy; systemic sensitization

细菌性和真菌性外耳道炎是宠物临床上常见的耳

部疾病^[1], 不仅病程长、复发率高, 严重影响犬猫的生活质量, 而且可能对宠物主人及公共卫生构成威胁^[2]。目前市场上的宠物滴耳液产品质量参差不齐, 治疗效果并不理想, 且大多数含有刺激性成分, 如乙醇等, 可能引起犬猫的疼痛和应激反应^[3]。因此, 研发一种安全、有效的外用滴耳液对于改善犬猫外耳道炎的治疗效果具有重要意义。本实验室前期研发了

收稿日期: 2024-12-30; 修回日期: 2025-07-08

基金项目: 国家重点研发计划项目 (2023YFD1800302)

第一作者: 代桂莹, 女, 硕士研究生

* 通信作者: 陈兴祥, 教授, 主要研究方向为小动物疾病防治,

E-mail: cxx@njau.edu.cn.

一种宠物滴耳液，该滴耳液由抗菌药物^[4]、助溶剂^[5]和炎症缓解因子^[6]组成，可直接作用于外耳道病灶，清除病原菌。与市售的滴耳液相比，该产品不含刺激性成分，安全性更高，能减少犬猫在治疗过程中的疼痛和应激反应，其特有的炎症缓解成分还能有效减轻炎症症状，减少犬猫抓挠耳道的频率。此外，该滴耳液为半油状，不易被犬猫甩出，能在耳道内停留更久，治疗效果更有保障。本研究旨在评估该自研滴耳液的安全性，以期为该滴耳液的临床应用提供数据参考。

1 材料与方法

1.1 试验动物及病例

健康成年新西兰兔，体重 (2.5 ± 0.25) kg 购自江苏省实验动物质量检测中心认证的 SPF 级实验动物繁育基地。中华田园犬 4 只，年龄 1~4 岁，体重 (12.5 ± 2.5) kg；中华田园猫 5 只，年龄 1~4 岁，体重 (5 ± 1.5) kg，均饲养于南京农业大学教学动物医院动物房。温度 27 ℃，相对湿度 55%，集中通风，自由采食饮水，试验前先适用性饲养 14 d。

病例来源于南京农业大学动物医院就诊的 6 例患细菌性或真菌性外耳道炎的临床病例，其中中华田园犬 3 例、中华田园猫 3 例。

1.2 涂抹皮肤刺激性试验

将健康新西兰兔 6 只，分为完整皮肤组和破损皮肤组，每组 3 只。脱毛直径约 8 cm，破损皮肤组先消毒后划“井”字切口至微渗血。每只兔子右侧为试验组，涂自研宠物滴耳液 1 mL，左侧为对照组涂无菌水 1 mL，直径均为 3 cm，覆盖无菌敷贴（图 1）。5 h 后取下敷贴并清洗。观察 1、24、48 和 72 h 后的皮肤红肿并评分，计算平均分，按表 1 的评分标准评价刺激性。将麻醉后的兔子仰卧保定，沿皮肤纹理做 1~2 cm 切口分离皮下组织，取 1 cm×1 cm 皮肤样本，生理盐水冲洗后用滤纸吸干。进行脱水、透明、浸蜡与包埋、切片与脱蜡、HE 染色，最后封片观察。

1.3 宠物滴耳液对新西兰兔急性眼刺激试验

健康新西兰兔 9 只，分为低、中、高剂量组，每组 3 只，分别在每只兔子的左眼滴入 0.25、0.5 和 1 mL 宠物滴耳液，右眼作为对照滴生理盐水。滴后闭上眼睛 5 s，30 s 后冲洗。1、24、48 和 72 h 后观察眼睛刺激情况，按表 2 的评分标准评价刺激性。

1.4 宠物滴耳液对新西兰兔肝脏指标的影响

健康新西兰兔 9 只，将其分为对照组、中剂量组、高剂量组共 3 组，每组 3 只。对照组耳道滴入生

理盐水 5 mL，中剂量组滴入 5 mL 自研滴耳液，高剂量组滴入 10 mL 自研滴耳液。滴入后按摩耳道 30 s。在滴入后的第 1、4、7 天的同一时间进行采血 6 mL，采得的血液样本取上层血清测定其丙氨酸氨基转移酶（ALT）、天门冬氨酸氨基转移酶（AST）、血尿氮素（BUN）和血肌酐（CREA）。

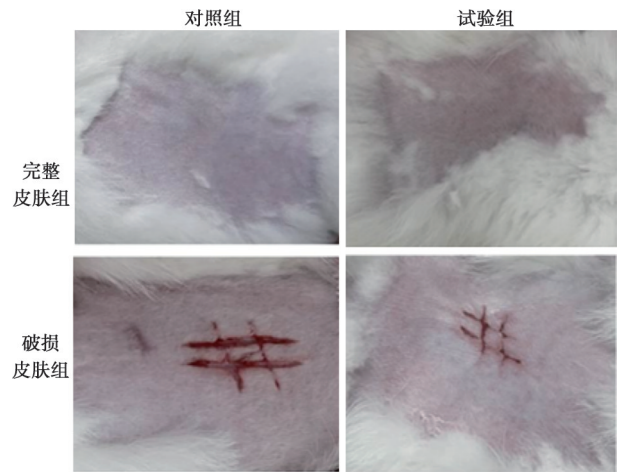


图 1 涂抹皮肤试验背部皮肤情况

表 1 皮肤刺激程度评分标准

红斑/水肿	分值	评价
无红斑	0	无刺激性
轻度红斑（勉强可见）	1	轻度刺激性
中度红斑（明显可见）	2	轻度刺激性
重度红斑	3	中度刺激性
紫红色红斑到轻度焦痂	4	中度刺激性
无水肿	0	无刺激性
轻度水肿（勉强可见）	1	轻度刺激性
中度水肿（明显可见）	2	轻度刺激性
重度水肿（皮肤隆起 1 mm，轮廓清楚）	3	中度刺激性
严重水肿（皮肤隆起 1 mm 以上并有扩大）	4	中度刺激性

1.5 宠物滴耳液对健康犬猫的全身致敏性试验

健康中华田园犬 4 只和中华田园猫 5 只，每只耳道内滴入 10 mL 自研宠物滴耳液。滴后按摩耳道 30 s，待滴耳液充分湿润耳道后自由活动。观察 3 h 内过敏反应，按表 3 的评分标准评价致敏性。

1.6 宠物滴耳液在犬猫临床上的应用

病例来源于南京农业大学动物医院就诊的 6 例细菌或真菌性外耳道炎患宠，采集耳道分泌物进行革兰染色镜检，观察菌落形态并记录数量。治疗期间每日定时清洁患耳后滴药（揉捏耳道 30 s 促进吸收），7 d 后重复上述检测，比较病原菌数量及种类变化。

表 2 眼睛刺激强度评分标准

眼损伤表现		评分
角膜损伤	散在性混浊，虹膜清晰可见	1
	半透明区易分辨，虹膜模糊不清	2
	出现灰白色半透明区，虹膜细节不清瞳孔大小勉强可见	3
	角膜不透明，混浊，虹膜无法辨认	4
虹膜损伤	皱褶明显加深，充血，肿胀，角膜周围有中度充血，瞳孔对光仍有反应	1
	出血、肉眼可见破坏，或瞳孔对光无反应	2
结膜充血	血管充血呈鲜红色	1
	血管充血呈深红色，血管不易分辨	2
	弥漫性充血呈紫红色	3
结膜水肿	轻微水肿（包括瞬膜）	1
	明显水肿，伴有部分眼睑外翻	2
	水肿至眼睑近半闭合	3
	水肿至眼睑大半闭合	4

表 3 全身致敏性评价标准

出现症状	评分	致敏性
正常	0	阴性
不安宁、竖毛、发抖、搔鼻	1~4	弱性
喷嚏、咳嗽、呼吸急促、排尿、排粪、流泪	5~10	阳性
呼吸困难、哮喘音、紫癜、步态不稳、跳跃、哮喘、痉挛，旋转，潮式呼吸	11~19	强阳性
死亡	20	极强阳性

2 结果与分析

2.1 涂抹皮肤刺激性试验

如表 4 显示，破损皮肤及完整皮肤组的新西兰兔在使用自研宠物滴耳液后均未见皮肤刺激反应，刺激平均分分别为 0 和 0.33，均属于无刺激性。

破损皮肤组的组织病理切片图 2 显示，试验组和

对照组的皮肤组织均无明显的组织病理学变化。表皮层细胞排列紧密，真皮层内可见毛囊和皮脂腺，细胞形态及组织结构无明显异常。未发现炎症、坏死、糜烂、溃疡或其他病理变化，真皮层和皮下组织无充血现象，亦未见红斑、水肿等病理表现。以上结果表明涂抹自研宠物滴耳液不会对皮肤产生刺激性反应。

表 4 皮肤涂抹刺激试验结果 ($n=3$)

组别	处理方法	刺激评分总分				刺激评分平均分				刺激强度评价			
		1 h	24 h	48 h	72 h	1 h	24 h	48 h	72 h	1 h	24 h	48 h	72 h
完整皮肤	滴耳液	0	0	0	0	0	0	0	0	-	-	-	-
	无菌水	0	0	0	0	0	0	0	0	-	-	-	-
破损皮肤	滴耳液	1.00	0	0	0	0.33	0	0	0	-	-	-	-
	无菌水	1.00	0	0	0	0.33	0	0	0	-	-	-	-

注：“-”，无刺激性。

2.2 宠物滴耳液对新西兰兔的急性眼刺激性试验

宠物滴耳液对新西兰兔眼刺激性试验显示，涂自研宠物滴耳液 24 h 后发现低、中剂量组均无刺激性，

高剂量组有引起结膜充血和水肿，但 1 d 内恢复，总体无刺激性。研究结果表明，该滴耳液具有良好的安全性（图 3）。

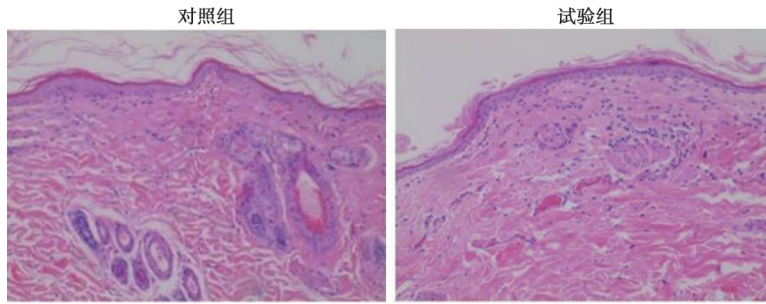


图2 72 h后破损皮肤组病理学变化 (40×)



图3 24 h后急性眼刺激性试验结果

2.3 宠物滴耳液对新西兰兔 ALT、AST、BUN、CREA 试验的影响

从图4中可看出对照组、中剂量组和高剂量组的ALT、AST、BUN和CREA各指标间差异不显著 ($P >$

0.05), 均在正常范围内波动。研究结果表明, 该新型宠物滴耳液对新西兰兔ALT、AST、BUN、CREA指标无明显不良影响, 对新西兰兔无明显毒性, 该滴耳液具有良好的安全性。

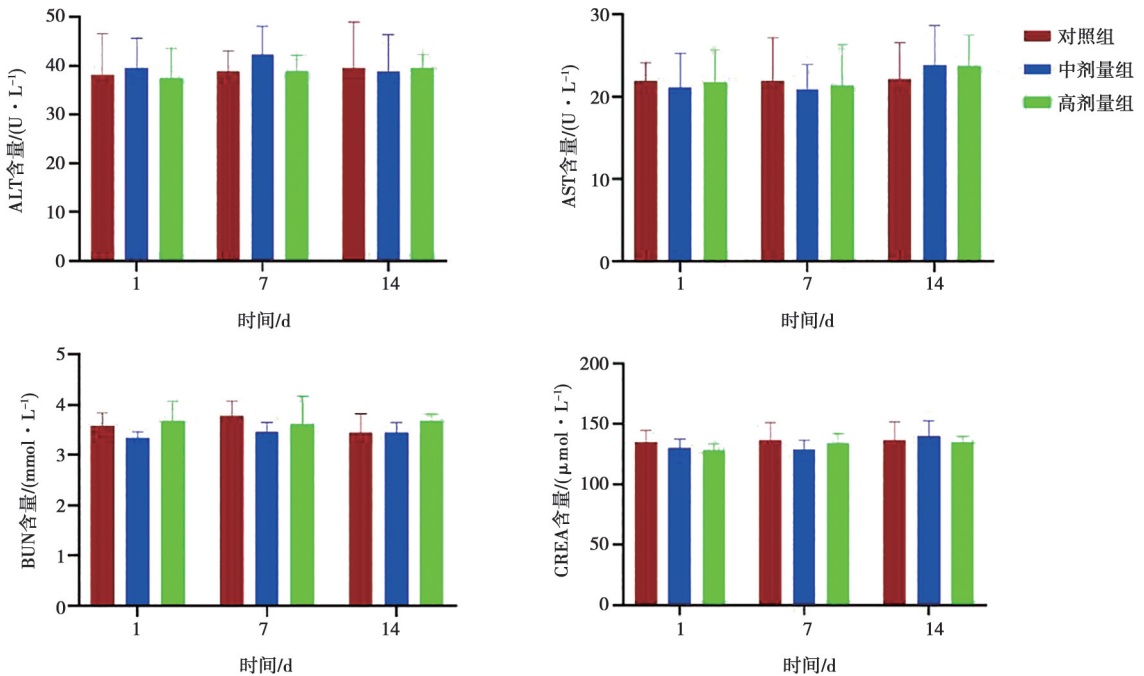


图4 宠物滴耳液使用对新西兰兔血清中ALT、AST、BUN、CREA的影响 (n=3)

2.4 宠物滴耳液对犬猫的全身致敏性

宠物滴耳液对犬猫的致敏性试验显示, 9只试验犬猫在滴入后3h内均未发生过敏反应, 致敏性均为阴性, 表明该滴耳液具有良好安全性。

2.5 宠物滴耳液在犬猫临床中的应用

临床疗效结果如图5所示, 患宠在经过本实验室自主研发的宠物滴耳液治疗一周后6例病宠耳道内致病菌数量均明显减少, 未发现病原菌类型转换, 表明

该宠物滴耳液对治疗犬猫细菌、真菌性外耳道炎具有良好的治疗效果。

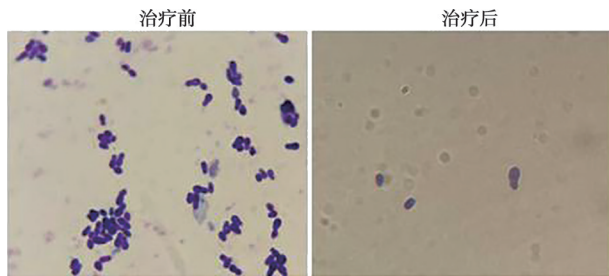


图5 治疗前后耳道镜检 (1 000×)

3 讨论

在宠物滴耳液推向市场用于治疗犬猫细菌性、真菌性外耳道炎之前,对其安全性进行全面评估是至关重要的。这不仅涉及对其潜在副作用的预先评估,还需确保产品对动物健康无害^[7]。本研究选用新西兰兔作为安全性评价模型,主要基于三方面考量:其一,新西兰兔的皮肤和眼睛对外界刺激具有较高的敏感性^[8],其病理反应与犬猫等宠物的皮肤黏膜组织具有良好的生物学相关性,是公认的外用制剂刺激性评估标准模型,因此选择这两部位作为试验部位,能够更准确地预测滴耳液在临床上对犬猫的潜在刺激性^[9];其二,兔类试验的标准化程度高,皮肤红斑/水肿评分,角膜损伤分级等评价指标已形成成熟体积结果重复性和可信度强,能为后续犬猫临床应用提供可靠的预评估数据;其三,相较于犬猫等动物,兔类试验更易实现严格的分组对照和剂量梯度设计,可高效排除个体差异对安全性结果的干扰。

为了评价该自研宠物滴耳液的安全性,本试验探究了该滴耳液对兔皮肤和眼睛的刺激性、对兔的肝脏和肾脏的影响以及该自研宠物滴耳液是否会引起犬猫全身的致敏反应。其中,选择 ALT、AST、BUN 和 CREA 作为评估指标,主要基于其生物学意义:ALT 和 AST 是反映肝脏功能的关键酶类,ALT 主要存在于肝细胞胞浆中,当肝细胞受损时会释放入血导致血清水平升高;AST 则分布于肝细胞线粒体和胞浆,严重肝损伤时其水平显著升高,二者联合监测可有效反映肝细胞损伤程度;BUN 是蛋白质代谢终产物,主要经肾脏排泄,其水平升高常提示肾功能异常;CREA 是肌肉代谢产物,由肾小球滤过排出,血肌酐

水平升高直接反映肾小球滤过功能下降,因此监测这4项指标可全面评估药物对肝肾功能的影响。试验采用了健康的新西兰兔和犬猫,通过监测滴耳液使用后血清中 ALT、AST、BUN、CREA 指标的变化和全身过敏反应,以评估其是否影响动物健康^[10]。在皮肤刺激性试验中,无论是完整皮肤还是破损皮肤,结果显示该宠物滴耳液均未表现出刺激性。急性眼刺激试验进一步证实,正常浓度的滴耳液对新西兰兔的角膜、结膜和虹膜均无刺激作用。此外,血清生化指标的试验结果表明,即使在中高浓度下,滴耳液也未对健康兔血清中 ALT、AST、BUN、CREA 指标造成影响。全身致敏性试验也显示,该滴耳液对犬猫无致敏性。综上所述,该宠物滴耳液具有较高的安全性。

参考文献:

- [1] 徐斌. 三维微波理疗联合曲安奈德益康唑乳膏治疗真菌性外耳道炎效果观察 [J]. 中国乡村医药, 2020, 27 (10): 23-24.
- [2] DE MEDEIROS GUEDES R F, DE MELO GUEDES G M, GOMES F I F, et al. Antimicrobial and antibiofilm effect of promethazine on bacterial isolates from canine otitis externa: an in vitro study [J]. Microb Pathog, 2024, 196: 106993.
- [3] WANG X, WINTERSTEIN A G, ALRWISAN A, et al. Risk for tympanic membrane perforation after quinolone ear drops for acute otitis externa [J]. Clin Infect Dis, 2020, 70 (6): 1103-1109.
- [4] 刘春江, 吴天宇. 盐酸左氧氟沙星用于急性化脓性中耳炎患者的疗效及对患者血清炎症因子的影响 [J]. 大医生, 2024, 9 (7): 84-86.
- [5] 全桂平. 改进高效液相色谱法测定氯霉素滴耳液及其相关物质二醇物的含量 [J]. 临床合理用药杂志, 2010, 3 (22): 8-9.
- [6] PAN X, GUO A, GUAN K, et al. *Lactobacillus rhamnosus* GG attenuates depression-like behaviour and cognitive deficits in chronic ethanol exposure mice by down-regulating systemic inflammatory factors [J]. Addict Biol, 2024, 29 (11): e13445.
- [7] DOWLING P M. Antimicrobial therapy of skin and ear infections [J]. Can Vet J, 1996, 37 (11): 695-699.
- [8] 高新富. 白斑乳膏的制备与临床应用研究 [D]. 济南: 山东大学, 2013.
- [9] PATERSON S. Topical ear treatment—options, indications and limitations of current therapy [J]. J Small Anim Pract, 2016, 57 (12): 668-678.
- [10] ARISOV M V, INDYUHOVA E N, ARISOVA G B. The use of multicomponent ear drops in the treatment of otitis of various etiologies in animals [J]. J Adv Vet Anim Res, 2020, 7 (1): 115-126.