

# 关闭前牙牙间隙的口腔门诊多科室合作临床决策

于海洋 税钰森 蒋青松

口腔疾病防治全国重点实验室 国家口腔医学中心 国家口腔疾病临床医学研究中心  
四川大学华西口腔医院修复科, 成都 610041

**[摘要]** 前牙牙间隙是一种常见的牙齿缺陷。临床常用关闭前牙牙间隙方案包括正畸治疗、直接修复以及间接修复等, 是一项可能同时涉及正畸科、牙体牙髓科、修复科、全科以及牙周科等口腔门诊多科室合作的诊疗项目。由于当前我国口腔门诊普遍存在的分科过细、跨科室合作效率低, 以及牙间隙的病因繁杂, 使得临床跨科室合作关闭牙间隙时如何选择最佳治疗时机与合理方案尚缺乏清晰的诊疗思路, 最终将影响关闭前牙牙间隙的疾病诊治效能和疗效。为此, 本文推荐了一套基于病因诊断与牙间隙几何量实测值进行分类分级来关闭前牙牙间隙的三个序列临床决策树。该套决策树通过患者病史和临床检查结果进行病因归类, 并判断牙间隙的稳定性, 再进一步依据牙间隙几何量实测值、患者的求美心理评估、诊疗费用与时间成本等, 合理选择相应的口腔门诊跨科室联合治疗方案, 实现牙间隙的精准分类诊疗。本决策树针对前牙牙间隙跨科室合作难点, 提供了客观高效的决策拐点, 有助于进一步提高工作效率, 提升关闭前牙牙间隙的疗效。

**[关键词]** 前牙牙间隙; 病因诊断; 临床决策; 跨科室联合诊疗; 实测; 邻贴面

**[中图分类号]** R78 **[文献标志码]** A **[doi]** 10.7518/hxkq.2024.2023460



本文链接 开放科学标识码

## Multidisciplinary clinical decision-making of anterior diastema closure

Yu Haiyang, Shui Yusen, Jiang Qingsong

State Key Laboratory of Oral Diseases & National Center for Stomatology & National Clinical Research Center for Oral Diseases & Dept. of Prosthodontics, West China Hospital of Stomatology, Sichuan University, Chengdu 610041, China

Supported by: The National Natural Science Foundation of China (82271020)

Correspondence: Yu Haiyang, E-mail: yhyang6812@scu.edu.cn

**[Abstract]** Anterior diastema is a common esthetic defect in China. The general treatment for a patient with diastemata, including orthodontics and direct and indirect restorations, is a multidisciplinary clinical procedure covering the orthodontics, operative dentistry, general dentistry, and prosthodontics department. Given the diversity of departments and the complex etiology of this defect, decision-making regarding the closing methods and time selection is undefined and unintegrated, which makes the long-term stability of closure unpredictable. This article proposed an etiology-based decision tree with actual measurement of diastemata width for diastemata closure. The decisional steps include classifying the etiological factors based on patients' medical history and clinical manifestation to evaluate the stability of diastemata. After maintaining the stability of diastemata, contemporary and multidisciplinary treatment plans were selected in accordance with the measured width of diastemata and patients' cosmetic psychology, economics, and available time. These decision trees focus on the challenges of collaboration among dental departments, propose an objective and efficient ways for con-

nections, and promote efficient and effective diastemata closure.

**[Key words]** anterior diastema; etiological diagnosis; clinical decision; multidisciplinary clinical proce-

**[收稿日期]** 2023-12-29; **[修回日期]** 2024-02-20

**[基金项目]** 国家自然科学基金 (82271020)

**[作者简介]** 于海洋, 教授, 博士, E-mail: yhyang6812@scu.edu.cn

**[通信作者]** 于海洋, 教授, 博士, E-mail: yhyang6812@scu.edu.cn

dure; actual measurement; adjacent laminate veneer

牙间隙 (diastema) 也称牙间空隙、牙缝, 指没有缺牙但相邻牙齿间出现的空隙, 可存在于前牙区或后牙区。其中, 前牙牙间隙对患者颜面美容效果影响较大, 是不少求美患者的主要关切<sup>[1]</sup>。前牙牙间隙在乳牙列、替牙列以及恒牙列均可存在, 发生率随年龄增加而降低, 成年人发生率为 1.6%~25.4%<sup>[2-4]</sup>。1907年 Angle<sup>[5]</sup>描述前牙牙间隙常存在于上下颌切牙区, 给患者带来不美观的感知, 甚至干扰发音。研究<sup>[6]</sup>表明, 前牙区的间隙大小超过 1 mm 即可被普通人所感知, 从而对患者的心理健康和社交模式产生负面影响。关闭前牙牙间隙是口腔医学美容治疗中常见的患者主诉之一。

目前, 关闭前牙牙间隙的主流方案包括正畸治疗和修复治疗两类。第一类正畸治疗通常在正畸科进行, 可在原来或新建良好的咬合功能基础上通过再排现有牙体轮廓外形空间位置的方式来关闭间隙, 是一种相对保守但需要花费不少时间和费用的方案<sup>[7]</sup>。第二类修复治疗泛指直接修复和间接修复方案, 可以在修复科、牙体牙髓科及全科等口腔门诊科室进行, 包括使用复合树脂的直接修复和使用贴面或全冠的瓷或树脂的间接修复, 其中直接修复是一种相对经济高效但存在变色和强度不耐久的缺陷, 而间接修复虽有更佳的长期稳定性但往往需要磨除一定量的正常牙体组织<sup>[8]</sup>。因此, 在医学伦理允许范围和最小医源性损伤的前提下, 关闭间隙的治疗可涉及正畸科、修复科、牙体牙髓科、全科、牙周科以及牙槽外科等口腔门诊多科室合作诊疗, 每种备选方案各有优劣。由于当前口腔门诊分科过细, 使得口腔临床医生往往根据自身所在科室和擅长技能选择治疗方案, 难以及时有效地进行跨科室合作诊疗。然而, 导致前牙牙间隙发生发展的病因复杂多样甚至不明确, 若未在不可逆操作治疗前研判间隙发生的病因和发展的危险因素, 将会导致术后的美学效果不达预期和间隙复发<sup>[9-10]</sup>。基于病因诊断和临床适应证选择最佳的治疗方案才能有效避免这些问题。

本文在汇总前牙牙间隙病因和致病因素研究进展的基础上, 归纳总结提出可及性好的病因诊断分类分级方案, 引入牙间隙可量化评价分类指标, 同时纳入了部分新研发的治疗技术, 旨在规范前牙牙间隙的治疗临床路径, 助力口腔美容主诊医生在符合口腔医学美学理念的基础上关闭间隙, 让牙间隙患者在最小疾病负担和时间成本下

获得长期稳定的疗效。

## 1 病因

前牙牙间隙产生的病因复杂多样且不明确, 临床上需要根据病史、临床症状、专科与辅助检查以及长期随访观察等信息综合研判 (图 1)。结合现有文献, 前牙牙间隙的主要病因如下。

### 1.1 遗传因素

一些前牙牙间隙的患者会表现出一定程度的家族聚集性。研究<sup>[10]</sup>显示, 部分前牙牙间隙的发生属于常染色体显性遗传, 并且存在种族差异性。值得注意的是: 家族聚集性表现涉及的遗传因素还是影响间隙复发的重要风险因素。

### 1.2 生长发育因素

生长发育过程中乳牙列和替牙列可出现牙量-骨量不匹配等 (图 1A~C)。乳牙列间隙通常指 4 岁以后随恒牙胚和颌骨的发育, 前牙出现的散在“生长间隙”以及灵长类间隙; 替牙列间隙主要指 6~12 岁期间出现的暂时性中切牙间隙, 除伴有多生牙、唇系带附丽位置不佳等异常因素外, 可随着恒侧切牙和恒尖牙萌出后关闭<sup>[11]</sup>。

### 1.3 牙冠体积和比例异常

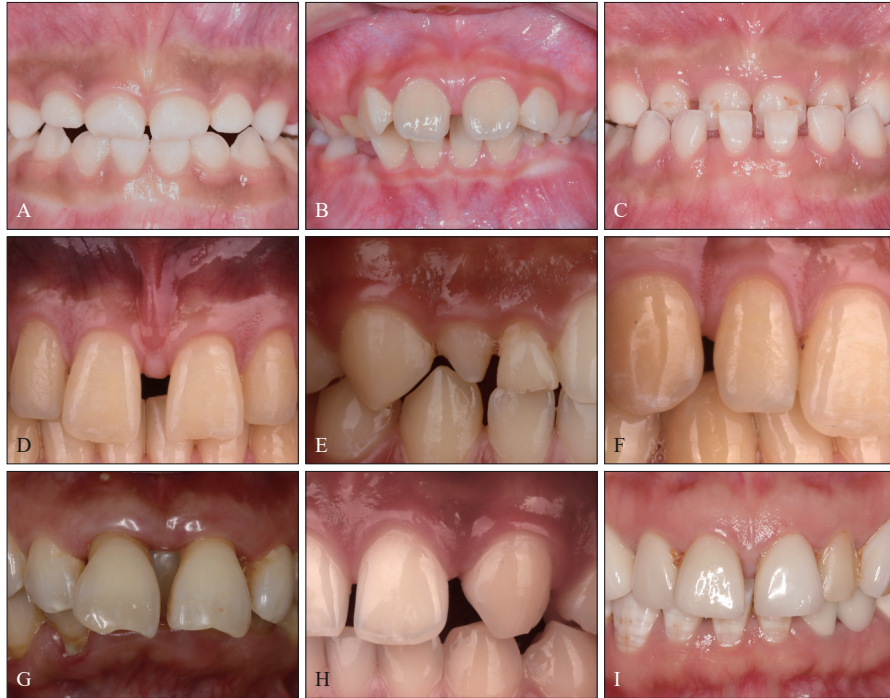此类间隙主要指恒牙列存在替牙期未正常关闭的间隙, 本质上也属于生长发育完成后出现的牙量和骨量不匹配, 主要表现为牙冠不符合正常牙列黄金比例中的相应牙位的体积和比例, 如宽高比较小的前牙 (图 1D) 或过小牙 (图 1E)<sup>[10]</sup>。

### 1.4 唇系带体积和位置异常

唇系带体积肥厚或附丽位置过低时, 其中的纤维弹性组织可伸入牙槽突和龈乳头所在位置, 产生一定的阻挡中切牙牙间隙关闭的外力 (图 1D)。研究<sup>[12]</sup>发现, 唇系带体积和位置异常是中切牙牙间隙发生的重要因素之一, 但还需进一步的研究证明其可作为形成牙间隙的主要病因。尽管如此, 研究者<sup>[13]</sup>仍建议通过唇系带修整术去除肥厚或位置异常的唇系带, 以获得间隙治疗效果的稳定性。

### 1.5 病理性牙移位

牙周炎 (图 1G)、咬合创伤 (图 1I)、多生牙萌出、肿瘤或囊肿压迫力等病理性因素, 均可随着病程进展影响前牙周围软硬组织结构的改建, 进而形成牙间隙<sup>[9]</sup>。



A: 乳牙列间隙; B: 替牙列间隙; C: 合并其他错殆畸形的双颌间隙; D: 牙冠宽高比小合并唇系带附丽位置过低的间隙; E: 牙冠体积小的间隙; F: 正畸后间隙; G: 牙周炎相关病理性牙移位的间隙; H: 先天缺失牙间隙; I: 瓷贴面关闭间隙2年后前牙咬合创伤间隙复发。

图 1 不同病因的前牙牙间隙临床病例

Fig 1 Case series of multifactorial anterior diastemata

### 1.6 正畸后间隙

正畸治疗过程中, 根据方案设计调整覆殆覆盖时, 可涉及牙弓牙体空间排列的分配, 正畸结束后有留存牙间隙的风险 (图 1F) [14]。

### 1.7 牙缺失

严格意义上讲前牙牙间隙是不包括缺牙间隙的, 但临床上从牙间隙的结果和处理手段上看也有类似的地方, 因此有学者将前牙缺失产生的缺牙间隙纳入了广义上的前牙牙间隙的范畴, 但也有学者认为广义前牙牙间隙只应包括先天缺牙的牙间隙, 以区别于后天缺牙形成的缺牙间隙。先天缺牙的牙间隙在生长发育期会随牙弓的生长发育代偿性关闭, 往往形成较小的间隙 (图 1H); 后天缺牙可因龋病、牙周病或外伤等原因导致缺失了正常体积和比例的牙体空间, 常暴露较大的缺牙间隙或变形的缺牙间隙 [10]。

### 1.8 上颌骨中线融合不全

生理情况下, 两邻牙间的软组织有一组名为越隔纤维的牙龈纤维组起于根方的牙骨质呈水平方向跨过牙槽间隔止于邻牙相应部位。此组纤维在生长发育过程中可起到融合上颌中切牙中线的作

不全时, 上皮组织、结缔组织或上唇系带可由此插入邻间隙的软组织内, 消减越隔纤维的生理功能, 从而引发前牙牙间隙 [12]。

### 1.9 口腔不良习惯

牙齿在口内萌出后会受到整个咀嚼系统中不同方向的力量, 最终被引导到中性区为止。此区域牙齿受到的来自唇颊肌向内的和舌肌向外的水平力已达到平衡。一些口腔不良习惯如吐舌、吮指、咬唇等可使上前牙唇向移动, 在新的水平位置达到力平衡后引发前牙牙间隙 [10,12]。

## 2 前牙牙间隙的病因诊断分类

除了明确上述的病因种类, 如何据此进行合理的方案选择才是临床治疗成功的关键。尽管目前有较多文献 [10,12,15] 归纳总结了前牙牙间隙的各种病因和致病因素, 但尚未阐明如何正确选择关闭牙间隙的治疗时机和诊疗方案。而治疗时机选择不恰当可致使治疗后的间隙复发 (图 1), 治疗方案的选择不合理则无法达到预期的术后美学效果。间隙复发的发生, 无论所选治疗方案是否满足术后即刻的美学期望, 都标志了关闭间隙治疗的失

败。因此,明确治疗时机是关闭前牙牙间隙临床路径的第一步。

间隙复发与否与关闭间隙时间隙的稳定性有关,治疗时机应选择在间隙稳定后,而间隙的稳定与否与病因的种类直接相关。Abraham等<sup>[10]</sup>总结了各种病因种类,提出了保证间隙关闭后稳定性的根本是明确和去除病因,并在治疗后佩戴保持器,特别是对于间隙较大和有家族聚集现象的病例,间隙复发的风险会增加。因此,术前评估间隙的稳定性至关重要。由于现有文献总结的病因分类比较零散<sup>[10,12,15]</sup>,本文根据间隙的稳定与否提出了一种新的病因诊断分类方案,即不稳定性间隙和稳定性间隙两类。

### 2.1 不稳定性间隙

不稳定性间隙指因生长发育、病理性或异常外力等不稳定因素引起的间隙。此类间隙的大小和位置可处于动态变化状态,若在此期间未去除上述不稳定因素而贸然采取不可逆治疗操作将会有间隙复发的风险。生长发育间隙特指生长发育期表现为骨量大于牙量的暂时性间隙。病理性或异常外力性间隙包括牙周炎、咬合创伤、多生牙萌出、肿瘤或囊肿压迫力等相关病理性牙移位导致的间隙和唇系带体积、位置异常及不良口腔习惯等异常牙移位外力导致的间隙<sup>[9]</sup>。

### 2.2 稳定性间隙

稳定性间隙主要包括解剖结构性间隙和医源性间隙。解剖结构性间隙主要指恒牙列形成后因牙冠大小和比例异常、牙缺失等原因导致的间隙。医源性间隙主要指在维持正常咬合功能下正畸治疗后遗留的间隙,待正畸效果稳定后需进一步的修复治疗。这两种间隙一般不存在影响间隙位置和大小不稳定因素,本文将具有此类特征的牙间隙定义为稳定性间隙<sup>[10]</sup>。

## 3 前牙牙间隙病因治疗的临床决策

前牙牙间隙病因治疗的临床决策包括以下内容:首先根据病因诊断引导的决策树(etiology-based decision tree)来选择确定关闭间隙的治疗时机和方案种类;然后在对应的治疗方案种类中,又根据不同病因种类和术区条件的相关定量或定性指标来选择确定最终的正式治疗方案。

### 3.1 病因诊断引导的分类决策树(简称病因分类决策树)

病因分类决策树用于明确病因,初选治疗方

案种类,该临床程序如下(图2)。

首先系统记录患者病史,包括所处生长期、间隙发生发展情况以及伴随影响间隙发生发展的异常因素,评估间隙的稳定性并进行病因诊断。为避免影响间隙的不稳定因素在关闭间隙治疗完成后依然存在并诱发间隙复发,应该明确可进行关闭间隙治疗的病例都应是稳定性牙间隙患者。

不稳定性间隙需要明确其是否能去除病因,是否可通过早期矫治、纠正不良口腔习惯、牙周治疗、舌系带矫正、咬合调整等措施处理后,使其变成稳定性间隙,否则不能启动关闭间隙治疗。若患者牙周状态极差、松动明显,再结合其他检查已可判定明确预后不佳、患牙无保留价值的情况,直接拔除患牙形成缺牙间隙后也可认为是广义上的稳定性间隙。如图1G的咬合和牙周因素导致的前牙扇形唇倾,在经过一系列的牙周治疗和咬合调整后,牙周进入稳定期且无咬合高点时,该间隙已不存在不良外力的影响,间隙的大小不会进一步变化,可认为是稳定性间隙。将不稳定性间隙转变为稳定性间隙后,若合并了深覆殆则仍然是按照决策树中的流程,当满足正畸治疗的适应证时,则进入正畸治疗决策树序列。若是选择拔牙的方案进行病因治疗,拔牙后形成的后天缺牙牙间隙则也可按照决策树流程进入修复治疗决策树序列。

明确了患者是否为稳定性间隙后,关闭间隙的治疗原则不能仅停留在满足美学需求的层面。在口颌系统中,根据间隙空间几何量从大到小来分类治疗,关闭间隙的治疗涉及颌位空间、牙列空间、牙体空间等三类空间的修复重建(图3)。若颌位系统不稳,除空间位置结构的异常外,还出现一系列神经、肌肉和关节的症状和体征时,则需先进行关节治疗稳定颌位后再进一步选择正畸或修复治疗。颌位空间中的关节、神经、肌肉协调运算是整体牙科学治疗理念中的基石。Dawson<sup>[16]</sup>提到:“整个咀嚼系统健康、形态与功能协调、关系稳定的基础上才可达到最高的美学要求”。因此,以“功能为导向”的修复重建才是关闭牙间隙治疗的大前提。

另外,我国牙周疾病患者的比例较高,因此一定要注意在完善牙周治疗、患者牙周情况必须进入稳定期后,才能启动后续的关闭牙间隙治疗。

判断选择正畸、修复或正畸-修复联合治疗的方案,需首先从口颌系统全局分析牙列空间和牙体空间中的各种缺陷。牙列空间若合并上下颌散

在间隙、牙列拥挤、开骀、反骀、深覆骀、深覆盖、双颌前突、中线偏移量>2 mm等错骀畸形(图1C),则优先选择正畸治疗;若牙列空间缺陷不明显而牙体空间存在牙冠比例失调、牙冠体积异常或牙缺失,优先选择修复治疗。其中修复治疗过程中通过模拟目标修复蜡型,计算牙间隙和目标牙体的现有空间X,依据美学原则设计模拟目

标修复蜡型空间T,若 $T_{min} \leq X \leq T_{max}$  ( $T_{max}$ :符合美学与修复原则的最小目标修复空间; $T_{min}$ :符合美学与修复原则的最小目标修复空间),可直接进行修复治疗,包括复合树脂直接修复、贴面间接修复、全冠间接修复和种植修复;若 $X > T_{max}$ 或 $X < T_{min}$ ,还需配合正畸治疗辅助分配间隙,后续再进行最终的正式修复方案。

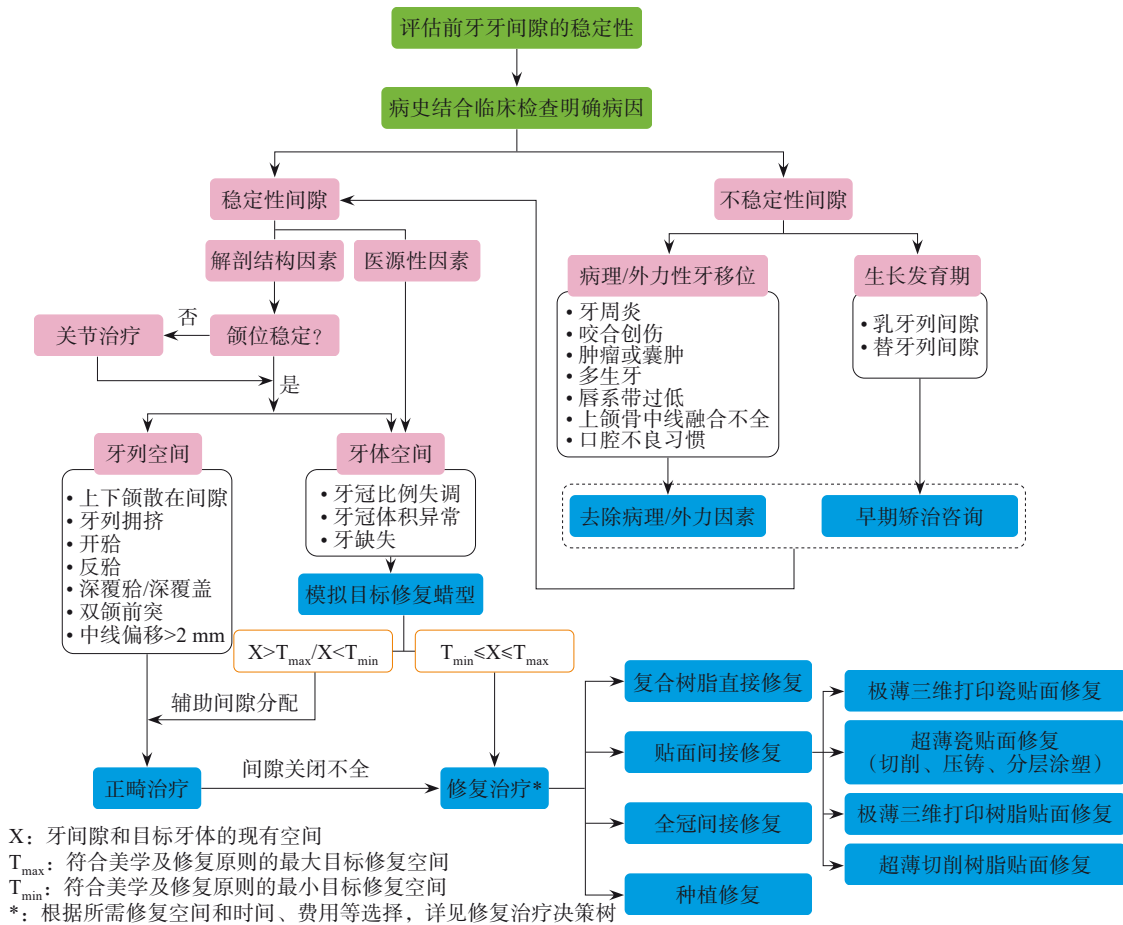


图 2 病因诊断和牙间隙宽度实测值引导的关闭前牙牙间隙的口腔门诊跨科室诊疗决策树

Fig 2 Etiology-based, measured width values of diastemata driven and multidisciplinary decision tree for diastemata closure

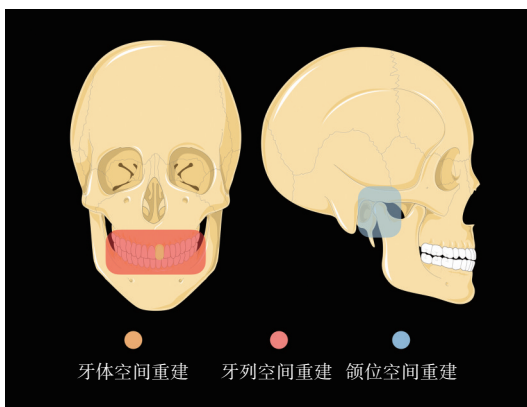


图 3 关闭前牙间隙涉及到的3种修复空间分布类型示意图

Fig 3 Schemes of three types of restorative space distribution associated with anterior diastemata closure

### 3.2 正畸治疗相关的决策树 (orthodontics-associated decision tree) (简称正畸决策树)

选择进入正畸治疗序列时,首先需要简化和聚焦问题,尽量将磨牙关系和其他错骀畸形纠正后,并且空间结构分配稳定后,再来解决间隙问题(图4)。

牙间隙的矫治原则主要有两种,即增加牙量或减小骨量。增加牙量是基于天然牙的美容和各种功能修复重建设计原则,集中调配间隙几何量后再进一步完成最终正式修复,是后续修复重建(目标修复体空间)目标导向下的跨正畸-修复联合治疗;减小骨量主要通过前牙内收和压低实现。研究<sup>[14]</sup>显示,前牙内收1 mm可占据牙弓2 mm的

间隙，前牙压低 1 mm 可占据 1 mm 的间隙。此外，后牙前移的方式也能起到缩小牙弓关闭间隙的作用，但相对于前牙内收，其对支抗要求较高，必要时需配合支抗钉的使用，并且在中性磨牙关系

已建立的基础上，可能会破坏咬合平衡，引起牙间隙复发。总体而言，后牙前移的治疗疗程较长、费用较高、创伤较大，为此，本决策树里主要讨论前牙内收和压低的方式。

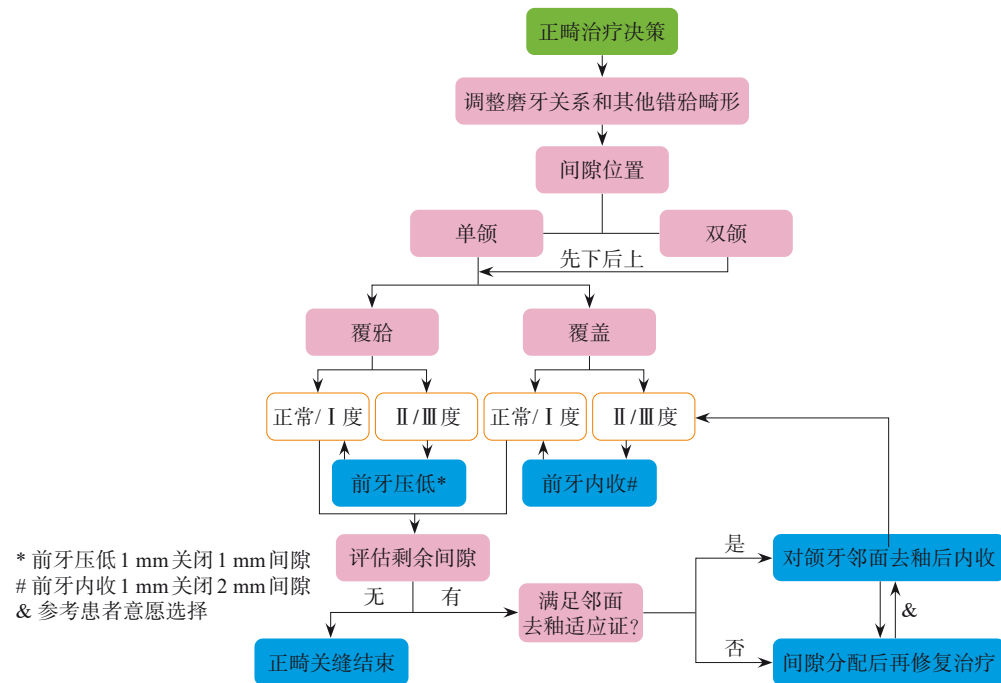


图 4 正畸治疗相关的决策树

Fig 4 Orthodontics-associated decision tree

在已建立的磨牙中性关系基础上，前牙内收和压低还需满足在前牙咬合功能中覆殆和覆盖的正常范围。内收主要在水平向调整覆盖的程度，压低主要在垂直向调整覆殆的程度。上前牙内收会减小覆盖，而下前牙内收会增加覆盖。因此，首先需要评估间隙的位置，如果上下颌均存在间隙时（图 1C），一般先内收下前牙从而为上前牙的内收提供稳定的空间。前牙压低既能关闭间隙，也可纠正深覆殆。因此，临床上当牙间隙合并深覆殆时，首先可先矫治深覆殆，再内收前牙关闭间隙。无论是对覆殆还是覆盖的调整，关闭间隙都尽量满足在正常或 I 度的范围内。

再次评估剩余间隙。若没有间隙时即可结束正畸关闭间隙治疗；若仍存在间隙，还需进一步评估治疗，目标牙对颌牙的情况是否满足邻面去釉的适应证，包括：1) 非龋病易感个体；2) 邻面牙体组织有足够的宽度和厚度，且去釉后形态协调；3) 轻度牙列拥挤；4) 黑三角 (black triangle)；5) Bolton 比例不调。出于对治疗的连贯性考虑，若满足邻面去釉适应证者可于正畸科完成间隙关闭，不满足者可转诊至修复科进行修复关闭间隙治疗。值得注意的是：去釉应谨慎采用，

其调磨量应小于邻面牙釉质的厚度，并对调磨面做完善的抛光处理以及正确的再矿化与防龋等处理。总体上看，上述这两类方案并不存在实质上的优劣之分，临床上需根据患者意愿、条件等选择最终方案，必要时宜启动正畸科与修复科等多科室会诊，来明确关缝方案。

### 3.3 修复治疗相关的决策树 (restoration-associated decision tree) (简称修复决策树)

选择进入修复治疗序列时，首先需要评估牙间隙的大小和空间位置关系，结合现有各种修复方案的适应证比选最佳实施方案（图 5）。

#### 3.3.1 评估牙间隙位置

牙间隙的位置主要评估目标修复体是否位于需要承担比较高的咬合力的位置，注意有啃食爱好的患者。一般情况下，仅关闭间隙意味着需要加宽目标修复蜡型，可导致原有牙冠宽高比增加。若目标修复体仅加宽原有牙冠宽度可满足正常的宽高比，可通过术前调整咬合增加修复体的稳定性。而因牙冠比例加宽无法满足合适的宽高比，需要进一步行牙冠延长术或延长修复体切端长度增加目标修复蜡型的牙冠高度。因牙冠延长术适应证较窄且手术创伤相对较大，临床上常选择延长

修复体切端长度。然而这种方式会导致前伸切道轨迹变长,当下颌伸至上下颌切对切时,咀嚼肌伸长,骀力变大,并且咬合受力点均止于修复体,

对修复体的强度考验更大。因此,目标修复体位于承担高咬合力区域时,建议选择机械强度更高、覆盖牙面更多的间接瓷修复体来关闭牙间隙。

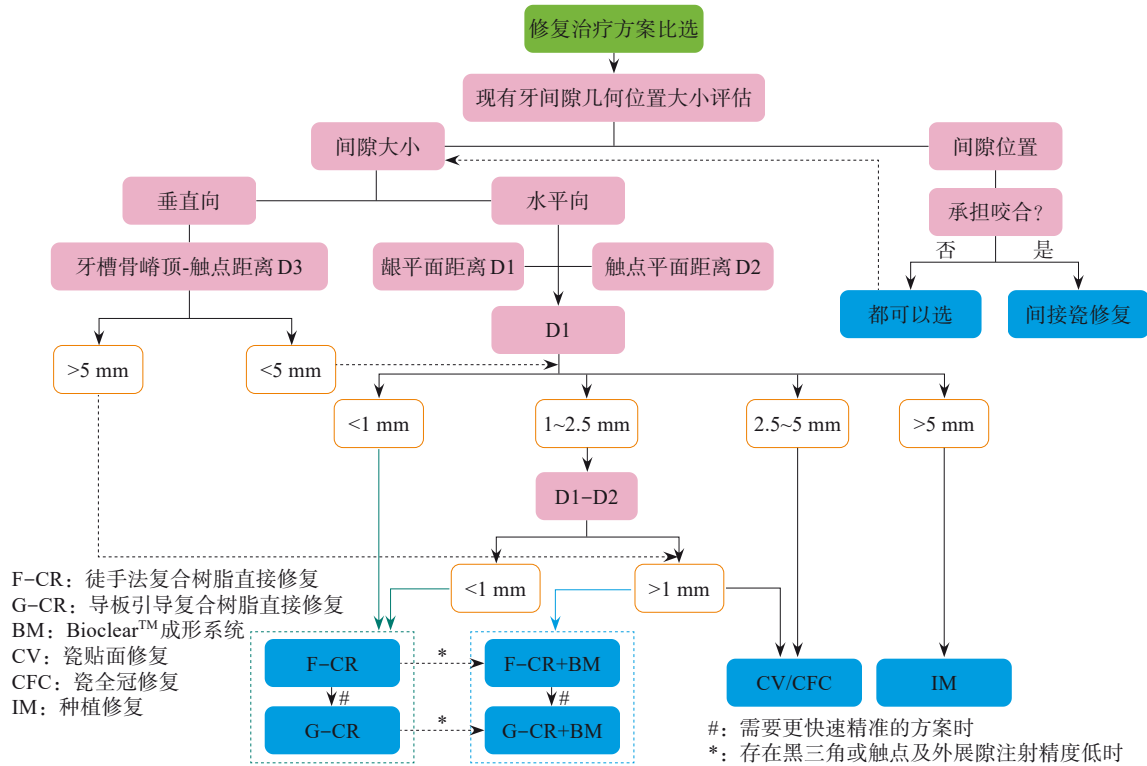


图 5 修复治疗相关的决策树

Fig 5 Restoration-associated decision tree

### 3.3.2 评估牙间隙大小

牙间隙的几何量大小评估包括对垂直向高度和水平向宽度等的数据分析。

评估垂直向间隙高度的临床意义即是预测修复后“黑三角”出现的概率。牙槽骨嵴顶-触点距离(D3)是评价的关键指标。研究<sup>[17]</sup>显示,牙槽骨嵴顶-触点距离为5 mm,100%的龈乳头将充满龈外展隙,不会出现黑三角;牙槽骨嵴顶-触点距离为6 mm时,44%的概率会出现黑三角。另外,树脂或瓷修复体关闭牙间隙时,若边缘处理不当,在龈外展隙部分形成悬突,可对此处的牙周组织形成局部刺激引起牙龈退缩或牙槽骨吸收,累积后易形成黑三角。

D3>5 mm时,有出现黑三角的风险,建议选择配合 Bioclear™成型片的徒手或数字化导板引导复合树脂直接修复或间接瓷修复,可重建触点位置,进而减小D3的距离。

D3<5 mm时,进一步评估水平向间隙大小决策修复方案。水平向间隙宽度包括龈平面距离D1和触点平面距离D2。

D1<1 mm时,牙间隙较小,可用聚酯薄膜或

豆瓣成型片等传统邻面成形系统进行徒手复合树脂直接修复。

1 mm≤D1<2.5 mm时,徒手复合树脂直接修复的难度升高。若D1和D2差异较小(<1 mm),预成的传统邻面成形系统也能形成较仿真的线角轮廓;若差异较大(≥1 mm),传统成形方案容易形成悬凸进而引发黑三角,邻面和颈部边缘成形需要配合 Bioclear™成型片或改行间接瓷修复,如此才能保证修复体颈部的边缘完整性和较光滑的表面,从而维护修复体周软组织的健康。但该系统的成型片规格最大只能支持龈平面2.5 mm距离的间隙,当尺寸最大的 Bioclear™重建后的触点依然无法满足D3<5 mm时,还可配合软组织移植术和透明质酸等治疗方式增加软组织的厚度以最大限度关闭黑三角。当重建触点位置已达最根方且软组织增量效果已达最大程度仍无法关闭黑三角时,可在参考微笑线的位置评估黑三角暴露的程度,并对患者进行充分脱敏与暗示等心理治疗,以最大程度努力来尽量满足患者的求美心理需求。

此外,随着数字化导板技术的发展,可利用数字化流体树脂注射导板引导的复合树脂直接修

复满足需要更加快速精准的个性化成形方案<sup>[18-19]</sup>。

2.5 mm≤D1<5 mm时,直接修复的成形难度最大,同时修复体所承担的咬合面积增加,建议选择间接瓷修复,包括瓷贴面和瓷全冠。其中,瓷贴面有很多种亚型,比如学者<sup>[20]</sup>提出了“局部瓷贴面”用于关闭中切牙间牙间隙,其所用的“局部瓷贴面”实际是指仅覆盖牙间隙两侧中切牙近中邻面的贴面,用局部贴面来与美学区以唇侧覆盖为主的常规贴面区分开来。然而常规贴面其实也主要覆盖了牙齿的唇侧部分,与其他的非常规贴面亚型如舌贴面、胎贴面及颊贴面类似,各亚型均是按主要覆盖牙面的位置来定义的。另外,各种贴面修复体覆盖的牙面无论多少在哪里都是局部的,与此术语相对也没有“全部贴面”,只有全冠。因此,笔者认为用于关闭前牙牙间隙的邻面覆盖贴面可与胎贴面等已有中文术语一致,按主要覆盖部位分类,建议定义为“邻面贴面”,简称为“邻贴面”。而最新版 The Glossary of Prosthodontic Terms-10<sup>th</sup> edition (GPT-10)里上述中文术语均未出现。尽管如此,为了更准确地描述决策方案,此处的瓷贴面应为“瓷邻贴面”。

D1>5 mm时,此时的牙间隙常常为缺牙间隙,建议种植修复。

### 3.4 跨科室合作临床 workflow

临床上大部分常规病例仅需通过正畸或修复决策树(图4、5)完成诊疗,而对于少部分病因难以诊治的病例常需要启动口腔门诊跨科室合作,该诊疗模式主要由病因分类决策树(图2)指导。不稳定性间隙的病例几乎均需启动跨科室联合诊疗,在进行正畸或修复治疗前,还需联合儿童口腔科(早期矫治、纠正不良口腔习惯等)、牙周科(牙周治疗)、外科(舌系带矫正、囊肿摘除,多生牙拔除等)等科室治疗后去除间隙不稳定的病因;在进入稳定性间隙后,若存在颌位不稳定的情况还需联合颞下颌关节科咨询关节治疗方案;明确颌位稳定后,还需根据正畸科治疗后间隙是否关闭不全和修复科模拟目标修复蜡型的体积是否在合乎美学及修复原则的范围来决定是否启动正畸科-修复科跨科室联合诊疗。

## 4 前牙牙间隙的关与不关

尽管关闭间隙是前牙牙间隙治疗的常规方案,但并不是所有的间隙都需要关闭,还要看患者的求美心理。除了医界有共识的牙体-牙列-颜面

“形”“色”指标下的“口腔健康美”外,“中切牙间牙缝”“大小均匀前牙”“好莱坞白牙”“黑牙”“金牙”“露龈笑”“大嘴笑”“樱桃小口”等所谓的“缺陷”也有可能是某些人口腔美容治疗的目标。因此,前牙牙间隙关与不关,还要根据审美分析鉴别患者意愿,而不一定见到间隙就关闭。

## 5 总结

本文围绕如何正确高效关闭前牙牙间隙提出决策方案。该方案以颌系统功能稳定、牙体牙髓及牙周健康为关闭间隙基础,统筹口腔门诊多科室合作诊疗思维,由3个序列临床决策树组成。3个决策树相互关联,包含基于病因诊断初选总体治疗方案、结合定性和定量指标终选正畸或修复治疗具体方案的两大核心步骤,以及病因诊断引导的分类决策树、正畸相关的决策树和修复相关的决策树等三个临床诊疗新思路,目标是比选以牙间隙的病因和实测值为导向关闭牙间隙的最佳方案,为口腔门诊不同科室的医生提供更具口腔多科室合作诊疗思维。

另外需要注意的是,前牙牙间隙的主诉大多涉及恢复前牙美观的诉求,除考虑前文决策要点外,还需特别重视分析解读患者的求美心理、个性化审美需求等<sup>[21]</sup>,这样才能统筹好最终关闭前牙牙间隙的诊疗方案。

利益冲突声明:作者声明本文无利益冲突。

## [参考文献]

- [1] 杨鑫,范晓川,马琳莎,等.复合树脂层塑技术关闭前牙间隙的临床效果观察[J].口腔颌面修复学杂志,2023,24(4):266-270.  
Yang X, Fan XC, Ma LS, et al. Clinical observation of composite resin based on layers technique in closing anterior diastema[J]. Chin J Prosthodont, 2023, 24(4): 266-275.
- [2] Keene HJ. Distribution of diastemas in the dentition of man[J]. Am J Phys Anthropol, 1963, 21(4): 437-441.
- [3] Richardson ER, Malhotra SK, Henry M, et al. Biracial study of the maxillary midline diastema[J]. Angle Orthod, 1973, 43(4): 438-443.
- [4] Gelgör IE, Karaman AI, Ercan E. Prevalence of malocclusion among adolescents in central Anatolia[J]. Eur J Dent, 2007, 1(3): 125-131.

- [5] Angle EH. Treatment of malocclusion of the teeth: Angle's system[M]. Wilmington: White Dental Mfg Co., 1907.
- [6] Chaves PRB, Karam AM, Machado AW. Does the presence of maxillary midline diastema influence the perception of dentofacial esthetics in video analysis[J]. Angle Orthod, 2021, 91(1): 54-60.
- [7] Chen CT, Yang B, Yin YX, et al. Maxillary midline diastema closure with sectional feldspathic porcelain veneers: a case series followed 1 to 4 years[J]. J Esthet Restor Dent, 2023, 35(7): 1022-1029.
- [8] Vasques WF, Sá TA, Martins FV, et al. Composite resin CAD-CAM restorations for a midline diastema closure: a clinical report[J]. J Prosthet Dent, 2022, 127(2): 206-209.
- [9] Mattos CT, da Silva DL, Ruellas AC. Relapse of a maxillary median diastema: closure and permanent retention[J]. Am J Orthod Dentofacial Orthop, 2012, 141(1): e23-e27.
- [10] Abraham R, Kamath G. Midline diastema and its aetiology—a review[J]. Dent Update, 2014, 41(5): 457-460, 462-464.
- [11] 陈扬熙. 口腔正畸学—基础、技术与临床[M]. 北京: 人民卫生出版社, 2012.  
Chen YX. Orthodontics—foundation, technology and clinical[M]. Beijing: People's Medical Publishing House, 2012.
- [12] Gkantidis N, Kolokitha OE, Topouzelis N. Management of maxillary midline diastema with emphasis on etiology [J]. J Clin Pediatr Dent, 2008, 32(4): 265-272.
- [13] Tadros S, Ben-Dov T, Catháin ÉÓ, et al. Association between superior labial frenum and maxillary midline diastema—a systematic review[J]. Int J Pediatr Otorhinolaryngol, 2022, 156: 111063.
- [14] Wolford LM. Orthodontics for orthognathic surgery[M]// Miloro M. Peterson's principles of oral and maxillofacial surgery. Berlin: Springer, 2022: 1801-1824.
- [15] Huang WJ, Creath CJ. The midline diastema: a review of its etiology and treatment[J]. Pediatr Dent, 1995, 17(3): 171-179.
- [16] Dawson PE. Functional occlusion: from TMJ to smile design[M]. Amsterdam: Elsevier Health Sciences, 2006.
- [17] Tarnow DP, Magner AW, Fletcher P. The effect of the distance from the contact point to the crest of bone on the presence or absence of the interproximal dental papilla[J]. J Periodontol, 1992, 63(12): 995-996.
- [18] Wu JC, Zhu JK, Yang X, et al. Technique to restore the midline space of central incisors using a two-in-one template: a clinical report[J]. J Prosthodont, 2023, 32(5): 375-381.
- [19] Zhang Y, Zhang J, Fan L, et al. Closing post-orthodontic spaces between anterior teeth using sequential 3D-printed direct composite injection guides[J]. Oper Dent, 2022, 47(6): 612-619.
- [20] 王晓东, 赵克. 局部瓷贴面治疗上颌中线间隙的临床要点[J]. 中华口腔医学杂志, 2023, 58(5): 404-408.  
Wang XD, Zhao K. Clinical application of sectional feldspathic porcelain veneers in maxillary midline diastema closure[J]. Chin J Stomatol, 2023, 58(5): 404-408.
- [21] 于海洋, 赵俊颐, 孙蔓琳. 基于审美分析的口腔美容修复分类诊疗方案(一): 基本概念、决策树及临床路径 [J]. 华西口腔医学杂志, 2024, 42(1): 19-27.  
Yu HY, Zhao JY, Sun ML. Classified diagnosis and treatment scheme of oral cosmetic restoration based on aesthetic analysis (part I ): basic concept, decision tree and clinical pathway[J]. West China J Stomatol, 2024, 42(1): 19-27.

### · 专家简介 ·



于海洋, 二级教授、博士研究生导师、一级临床专家。擅长显微美容修复、数字种植修复等。现任中华口腔医学会修复专业委员会主任委员、国家口腔医学中心修复分中心副主任、国家口腔医学质控中心口腔修复专业副组长、口腔修复国家临床重点专科负责人, 主编出版规划教材《口腔固定修复学》《口腔医学美学》以及专著《数字引导式显微修复学》《引导式精准植入术》《口腔微距摄影速成》等30部。提出口腔TRS数论、美学修复形一色一心三要素四维辩证论, 发明了“TRS可测量种植导板”“备牙定深孔导板”等多项临床技术方案; 研发的多项软件及医疗器械产品已经成功转化临床。

(本文编辑 李彩)