doi:10.3969/j.issn.1005-3697.2022.11.013

❖临床研究❖

CT 多平面重建后处理对指导膝关节交叉韧带 MRI 的临床价值

黄昀桀[1],陈兵[1],程松苗[2],张滔[1],王威[1]
(四川省骨科医院,1.医学影像科;2.膝关节运动损伤科,四川 成都 610041)

【摘要】**目的:** 探讨 CT 多平面重建后处理在指导膝关节交叉韧带磁共振成像(MRI)中的临床价值。**方法:** 选取 188 例同时接受 CT 多平面重建后处理及 MRI 检查的膝关节交叉韧带损伤患者为研究对象。比较 CT 多平面重建后处理与 MRI 对前、后交叉韧带不同平面的成像率,分析 CT 及 MRI 成像对各类前、后交叉韧带损伤的检出率。**结果:** CT 对前交叉韧带斜矢状面、斜冠状面、后交叉韧带正中矢状面的 Ⅰ 级成像率分别为 97.34%、98.94%、99.47%;MRI 分别为 98.94%、100%、98.94%,两种方法对前、后交叉韧带不同平面的 Ⅰ 级成像率比较,差异无统计学意义($P>0.05$);CT 及 MRI 对各类前、后交叉韧带损伤的总检出率分别为 94.68%、95.74%,联合诊断的总检出率为 100%。**结论:** CT 多平面重建后处理可指导膝关节交叉韧带 MRI 的最佳方位,提高诊断效能。

【关键词】膝关节;交叉韧带;磁共振成像;CT 多平面重建后处理
【中图分类号】R686.5 【文献标志码】A

Clinical value of post-processing technique of CT multiplanar reconstruction in guiding MRI of the knee cruciate ligament

HUANG Yun-jie[1], CHEN Bing[1], CHENG Song-miao[2], ZHANG Tao[1], WANG Wei[1]
(1. *Department of Medical Imaging*; 2. *Department of Knee Sports Injury*, *Sichuan Orthopaedic Hospital*, *Chengdu* 610041, *Sichuan*, *China*)

【**Abstract**】**Objective**: To investigate the clinical value of post-processing technique of CT multiplanar reconstruction in guiding magnetic resonance imaging (MRI) of the knee cruciate ligament. **Methods**: 188 patients with cruciate ligament injury of knee joint who received CT multiplanar reconstruction post-processing and MRI examination at the same time were selected as research objects. The imaging rates of different planes of the anterior and posterior cruciate ligaments were compared between post-processing of CT multiplanar reconstruction and MRI. The detection rates of various anterior and posterior cruciate ligament injuries by post-processing of CT multiplanar reconstruction and MRI were analyzed. **Results**: The grade I imaging rates of CT for the oblique sagittal plane, oblique coronal plane, and midsagittal plane of the posterior cruciate ligament were 97.34%, 98.94% and 99.47%, respectively. The rates of MRI were 98.94%, 100% and 98.94%, respectively. The results showed the differences were not statistically significant difference ($P>0.05$). The total detection rates of knee cruciate ligament injury by CT and MRI were 94.68% and 95.74%, respectively. The total detection rate of combined diagnosis was 100%. **Conclusion**: Post-processing of CT multiplanar reconstruction can help to choose the optimal position for MRI of the knee cruciate ligament, and improve the diagnostic efficiency.

【**Key words**】Knee; Cruciate ligament; Magnetic resonance imaging; Post-processing of CT multiplanar reconstruction

膝关节交叉韧带损伤主要由急性外伤或慢性劳损引起,患者表现为膝关节疼痛、肿胀,常伴随关节积液,严重影响行走[1-2]。MRI 可清楚显示膝关节韧带与周围组织的软组织的对比度,但是由于膝关节解剖结构复杂,仅依靠 MRI 无法完全显影三维立体结构,导致漏诊或误诊[3-4]。CT 多平面重建后处理对 CT 进行三维成像加工,成像质量大大提升,多方位成像具有更好的空间分辨力[5-6]。通过 CT 多平面重建后处理技术可以探寻膝关节交叉韧带成像的最佳方位,指导交叉韧带 MRI 扫描,从而提高交叉韧带 MRI 图像的显示程度。目前 CT 多平面重建对交叉韧带损伤的应用研究尚处于起步阶段[7],可行性及有效性有待验证。本研究旨在探讨 CT 多平面重建对指导交叉韧带 MRI 的价值。

基金项目: 四川省中医药管理局科研课题(2021MS385)
作者简介: 黄昀桀(1982-),男,医师。E-mail:H30937180@163.com

1　资料与方法

1.1　一般资料

选取 2020 年 5 月至 2022 年 4 月四川省骨科医院收治的 188 例同时接受 CT 多平面重建后处理及 MRI 检查的膝关节交叉韧带损伤患者为研究对象,其中男性 130 例,女性 58 例;年龄(34.25 ± 6.74)岁;受伤原因:交通事故 84 例,运动受伤 74 例,跌倒扭伤 30 例。纳入标准:(1)年龄≥18 岁;(2)符合膝关节交叉韧带损伤的诊断标准[8];(3)CT 及 MRI 资料齐全。排除标准:(1)CT 增强检查禁忌证,如碘过敏、严重甲状腺毒症、重症肌无力等;(2)MRI 禁忌证;(3)CT 或 MRI 成像质量差。

1.2　方法

1.2.1　CT 检查　仪器为 SOMATOM Definition AS + 64 排螺旋 CT(德国西门子公司)。患者仰卧位,下肢自然放置,屈膝 15 °。先进行多层螺旋 CT 平扫,下肢足先进,双臂上举。扫描参数:层厚 2 mm,层间距 2 mm,视野 14 ~ 20 cm,扫描时间 14 ~ 18 s,重建层厚 1.25 mm,间隔 1.25 s,进行三维重建。根据每名患者不同的肢体情况,多方位调整可获得最佳层面,观察膝关节交叉韧带的走行特征。选择透明三维重组和最大密度投影做容积再现。

1.2.2　MRI 检查　采用 GE MR SIGNA Architect 3.0 T 核磁共振(美国通用电气公司)。扫描层厚为 5 mm,间距为 1 mm,扫描序列为 T1WI、T2WI, T1WI 斜矢状面的重复时间为 440 s,回波时间为 16 s;T2WI 斜矢状面的重复时间为 4 200 s,回波时间为 93 s;斜冠状面的重复时间为 4 300 s,回波时间为 104 s。

1.2.3　影像学结果评价　CT 多平面重建后处理成像及 MRI 成像结果均由两名影像学医师独立诊断。对比 CT 多平面重建后处理与 MRI 对前、后交叉韧带不同平面的成像率。Ⅰ级表示在 1 个层面能完整显示交叉韧带的解剖学结构。Ⅱ级表示在 2 ~ 3 个连续层面能完整显示交叉韧带的解剖学结构。

1.3　观察指标

(1)影像学表现:包括 CT 和 MRI;(2)CT 与 MRI 对前、后交叉韧带不同平面的成像;(3)CT 及 MRI 对各类前、后交叉韧带损伤的检出率。

1.4　统计学分析

采用 SPSS 22.0 软件对数据进行分析与处理。计数资料以[n(%)]表示,采用 χ^2 检验或 Fisher 精确概率法。$P < 0.05$ 为差异有统计学意义。

2　结果

2.1　影像学表现

前、后交叉韧带在不同成像位置上的形态学具有一定差异,前交叉韧带在未损伤情况下呈索带状低信号结构,边缘清晰,韧带损伤后显示为连续性中断,交叉韧带周围呈混合信号影,结构紊乱。矢状面 T1WI 可显示交叉韧带损伤部位呈中低信号,韧带边缘模糊不清。T2WI 可显示交叉韧带损伤部位呈高信号,混杂低信号碎片,可伴有韧带松弛特征。后交叉韧带呈现弓形向后突起的条带状影,胫骨端膨大呈横椭圆形的结节影。韧带损伤后表现为连续性中断,断端可有低信号块状影,韧带边缘欠清晰,T1WI 可显示交叉韧带损伤部位呈中低信号,T2WI 呈高信号。若发生撕脱性骨折,韧带附着点处可见游离的碎骨片影。膝关节交叉韧带信号随受伤时间变化,亚急性交叉韧带撕裂 T2WI 由高信号转变为中低信号,韧带损伤边界较清楚。慢性损伤的交叉韧带周围信号由高信号转变为中低信号,可见大量疤痕形成,韧带结构紊乱。见图 1。

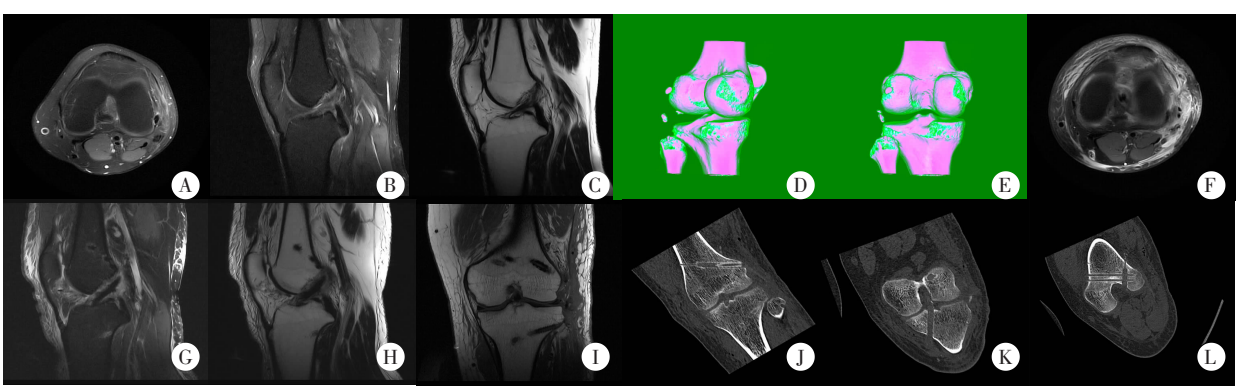

图 1　影像学表现(男性,19 岁,左膝关节伤痛 3 个月,3 个月前车祸致右膝损伤)

A-C.术前 MRI:左膝前交叉韧带近端结构紊乱、信号增高;D-E.术前 CT:左膝外侧缘见两粒游离骨影,边缘较光滑,关节对应关系良好;F-I.术后 MRI:左膝前叉韧带重建术后,重建韧带形态、信号未见确切异常,胫股骨骨端隧道影及隧道周围骨髓水肿;J-L.术后 CT:左膝前交叉韧带重建术后,可见隧道影,隧道开口位置明确。

2.2 CT 与 MRI 对前、后交叉韧带不同平面的成像比较

CT 对前交叉韧带斜矢状面的Ⅰ级成像率为 97.34%,对前交叉韧带斜冠状面的Ⅰ级成像率为 98.94%,对后交叉韧带正中矢状面的Ⅰ级成像率为 99.47%。MRI 对前交叉韧带斜矢状面的Ⅰ级成像率为 98.94%,对前交叉韧带斜冠状面的Ⅰ级成像率为 100%,对后交叉韧带正中矢状面的Ⅰ级成像率为 98.94%。CT 与 MRI 对前、后交叉韧带不同平面的Ⅰ级成像率比较,差异无统计学意义($P>0.05$)。见表 1。

表 1 CT 与 MRI 对前、后交叉韧带不同平面的成像比较[n(%)]

检测方法	前交叉韧带斜矢状面		前交叉韧带斜冠状面		后交叉韧带正中矢状面	
	Ⅰ级	Ⅱ级	Ⅰ级	Ⅱ级	Ⅰ级	Ⅱ级
CT	183(97.34)	5(2.66)	186(98.94)	2(1.06)	187(99.47)	1(0.53)
MRI	186(98.94)	2(1.06)	188(100.00)	0	186(98.94)	2(1.06)
χ^2 值	0.582		0.503		0.336	
P 值	0.445		0.478		0.562	

2.3 CT 及 MRI 对各类前、后交叉韧带损伤的检出率比较

对于前交叉韧带断裂,CT 与 MRI 的检出率分别为 96.49% 和 98.25%,差异无统计学意义($P>0.05$)。对于后交叉韧带断裂,CT 与 MRI 的检出率分别为 93.48% 和 95.65%,差异无统计学意义($P>0.05$)。对于前、后交叉韧带断裂合并止点撕脱骨折,CT 的检出率均为 100%,MRI 的检出率为 100% 和 95.00%,差异无统计学意义($P>0.05$)。对于前、后交叉韧带断裂合并半月板损伤,CT 的检出率为 86.36% 和 92.00%,MRI 的检出率为 90.91% 和 92.00%,差异无统计学意义($P>0.05$)。CT 的总检出率为 94.68%,MRI 的总检出率为 95.74%,联合诊断的总检出率为 100%。CT 与 MRI 的总检出率差异无统计学意义($\chi^2=0.233$, $P=0.629$)。见表 2。

表 2 CT 及 MRI 对各类前、后交叉韧带损伤的检出率比较[n(%)]

检查方法	前交叉韧带断裂($n=57$)	前交叉韧带断裂合并止点撕脱骨折($n=18$)	前交叉韧带断裂合并半月板损伤($n=22$)	后交叉韧带断裂($n=46$)	后交叉韧带断裂合并止点撕脱骨折($n=20$)	后交叉韧带断裂合并半月板损伤($n=25$)	合计
CT	55(96.49)	18(100.00)	19(86.36)	43(93.48)	20(100.00)	23(92.00)	178(94.68)
MRI	56(98.25)	18(100.00)	20(90.91)	44(95.65)	19(95.00)	23(92.00)	180(95.74)
联合诊断	57(100.00)	18(100.00)	22(100.00)	46(100.00)	20(100.00)	25(100.00)	188(100.00)

3 讨论

膝关节交叉韧带可维持膝关节稳定,具有紧张、松弛作用,共同制约膝关节的过伸过屈活动,从而保护膝关节,避免发生骨折、关节软骨损伤等[9-11]。患者一般表现为膝关节疼痛、活动受限,临床表现复杂难以鉴别诊断。X 线检查仅能发现膝关节部位是否存在骨折,无法检出软组织损伤。MRI 具有高对比度的特点,十分适合软组织显影,因此被视为膝关节交叉韧带损伤的最佳诊断方法[12]。本研究发现,交叉韧带损伤 MRI 表现为 T1WI 低中信号,韧带连续性中断,边缘欠清晰,T2WI 则为高信号,与既往研究[13-15]报道相符。

本研究结果显示,CT 对前交叉韧带斜矢状面、斜冠状面、后交叉韧带正中矢状面的Ⅰ级成像率分别为 97.34%、98.94%、99.47%;MRI 对前交叉韧带斜矢状面、斜冠状面、后交叉韧带正中矢状面的Ⅰ级成像率分别为 98.94%、100%、98.94%,CT 与 MRI 对前、后交叉韧带不同平面的Ⅰ级成像率差异无统计学意义($P>0.05$),说明 CT 多平面重建后处理技术成像与 MRI 成像基本一致。孙小煜等[16]研究也发现两者检出率无差别,MRI 具有良好的软组织分辨率[17],CT 多平面重建空间立体感更好[18],各有优势。膝关节组织结构复杂,尤其是韧带损伤合并骨折,显影不全,会降低 MRI 成像质量。CT 具有良好的空间分辨力和密度分辨力,通过 CT 多平面重建后处理技术,多方位、多角度、连续性地观察膝关节交叉韧带,可以作为 MRI 扫描的补充。CT 多平面重建后处理指导 MRI 成像的可能机制为 CT 扫描各个断层面上的图像,通过多平面重建后处理技术将二维图像建立成三维图像,增强立体感,突显周围组织的毗邻关系,从而诊断膝关节交叉韧带损

伤及是否伴随止点撕脱骨折、半月板损伤。目前临床应用的多平面重建技术可以进行任何方位的图像重建,重现三维立体结构,诊断更加直观清晰[19-20]。通过 CT 多平面重建后处理技术可以探寻膝关节交叉韧带成像的最佳方位,指导交叉韧带 MRI 扫描,提高交叉韧带 MRI 图像的显示程度,故两种方法联合诊断将膝关节交叉韧带的总体检出率提高至 100%。本研究发现,CT 多平面重建对交叉韧带损伤的总检出率为 94.68%,MRI 对膝关节交叉韧带损伤的总检出率为 95.74%,联合诊断的总检出率提高至 100%,提高了诊断率,对于膝关节交叉韧带 MRI 成像具有重要的指导意义。

综上,CT 多平面重建后处理技术可以清楚地显示膝关节三维立体空间结构,有助于指导膝关节交叉韧带 MRI 成像的最佳方位,提高诊断效能,值得临床推广应用。

参考文献

[1] Kohn L, Rembeck E, Rauch A. Anterior cruciate ligament injury in adults: diagnostics and treatment[J]. Orthopade, 2020, 49(11): 1013-1028.

[2] Stone AV, Marx S, Conley CW. Management of partial tears of the anterior cruciate ligament: a review of the anatomy, diagnosis, and treatment[J]. J Am Acad Orthop Surg, 2021, 29(2): 60-70.

[3] Zhao M, Zhou Y, Chang J, *et al*. The accuracy of MRI in the diagnosis of anterior cruciate ligament injury[J]. Ann Transl Med, 2020, 8(24): 1657-1660.

[4] Roemer FW, Lohmander LS, Englund M, *et al*. Development of MRI-defined structural tissue damage after anterior cruciate ligament injury over 5 years: the kanon study[J]. Radiology, 2021, 299(2): 383-393.

[5] Ji C, Chen Y, Zhu L, *et al*. Arthroscopic anterior cruciate ligament injury in clinical treatment of joint complications and CT observation[J]. J Healthc Eng, 2021, 2(22): 46-47.

[6] Chen Z, Xu J, Shen Y, *et al*. Application of CT medical imaging combined with deep learning 3D reconstruction in the diagnosis and rehabilitation of anterior cruciate ligament injury in table tennis players[J]. J Healthc Eng, 2021, 12(17): 68-75.

[7] 林玉琳,林建忠,肖东健. 磁共振成像与 CT 在膝关节交叉韧带损伤诊治重建中的效果[J]. 实用医学影像杂志,2019,20(1): 56-57.

[8] 刘俊建. 骨折诊治临床指南[J]. 第二军医大学学报,2014,35(7): 807-815.

[9] Hassebrock JD, Gulbrandsen MT, Asprey WL, *et al*. Knee Ligament Anatomy and Biomechanics[J]. Sports med arthrosc rev, 2020, 28(3): 80-86.

[10] Sauer S, Clatworthy M. Editorial commentary: increased tibial slope is associated with anterior cruciate ligament injury risk, and tibial slope increases in the skeletally immature, anterior cruciate ligament-deficient knee: a chicken or egg causality dilemma[J]. Arthroscopy, 2021, 37(8): 2589-2590.

[11] Larwa J, Stoy C, Chafetz RS, *et al*. Stiff landings, core stability, and dynamic knee valgus: a systematic review on documented anterior cruciate ligament ruptures in male and female athletes[J]. Int J Environ Res Public Health, 2021, 18(7): 3826-3830.

[12] 王梅,徐宏刚,张晓东. 基于 MRI 深度学习在膝关节前交叉韧带损伤的研究进展[J]. 磁共振成像,2022,13(4): 166-170.

[13] 王梅. 膝关节前后交叉韧带损伤 MRI 不同序列诊断分析[J]. 影像技术,2021,33(6): 17-22.

[14] Sánchez EA, Lim T, Alonso JL, *et al*. Identifying clinical and MRI characteristics associated with quality of life in patients with anterior cruciate ligament injury: prognostic factors for long-term[J]. Int J Environ Res Public Health, 2021, 18(23): 1284-1285.

[15] Blokker AM, Wood R, Milner JC, *et al*. Novel quantification of the regional strain distribution in the anterior cruciate ligament in response to simulated loading using micro-CT imaging[J]. J Exp Orthop, 2021, 8(1): 95-97.

[16] 孙小煜,宋璐,张雪峰,等. 应用 MRI、MSCT 检查在外伤性膝关节交叉韧带损伤诊治中临床价值研究[J]. 中国 CT 和 MRI 杂志,2021,19(9): 180-182.

[17] 欧阳中敏,朱光斌,彭艳,等. MRI 在膝关节外伤后前后交叉韧带损伤诊断中的价值分析[J]. 中国设备工程,2021,15: 209-210.

[18] 王伟. 磁共振成像联合多层螺旋 CT 对踝关节外侧韧带损伤检出率的影响[J]. 河南医学研究,2021,30(6): 1111-1113.

[19] Chen M, Qin L, Li M, *et al*. Correlation analysis between femoral trochlear dysplasia and anterior cruciate ligament injury based on CT measurement[J]. Quant Imaging Med Surg, 2020, 10(4): 847-852.

[20] Tank S, Dutt S, Sehrawat R, *et al*. 3D CT evaluation of femoral and tibial tunnels in anatomic double bundle anterior cruciate ligament reconstruction[J]. J Clin Orthop Trauma, 2020, 17(15): 22-26.

(**收稿日期**:2022-07-19　　**修回日期**:2022-09-02)