

doi:10.3969/j.issn.1005-3697.2023.11.009

❖ 基础研究 ❖

逍遥散加味颗粒对大鼠肝纤维化 TGF- β 1/Smad 通路的影响

唐琦, 贺俊, 蔡林

(川北医学院附属医院中医科, 四川 南充 637000)

【摘要】目的: 探讨逍遥散加味颗粒通过转化生长因子- β 1(TGF- β 1)/Smad 通路改善肝纤维化的作用与机制。**方法:** 将 78 只雌雄各半的 SD 大鼠随机分为正常组 ($n=12$) 和模型组 ($n=66$)。模型组采用四氯化碳皮下注射, 喂养高脂饲料造模 9 周后, 将其随机分为对照组 ($n=12$)、高剂量组 ($n=13$)、低剂量组 ($n=13$)、复方鳖甲组 ($n=13$) 及扶正化瘀组 ($n=12$)。正常组与模型组不进行干预; 高剂量组用逍遥散加味颗粒灌胃 $16\text{ g}\cdot\text{kg}^{-1}\cdot\text{d}^{-1}$; 低剂量组用逍遥散加味颗粒灌胃 $8\text{ g}\cdot\text{kg}^{-1}\cdot\text{d}^{-1}$; 复方鳖甲组采用复方鳖甲软肝片灌胃 $0.5\text{ g}\cdot\text{kg}^{-1}\cdot\text{d}^{-1}$; 扶正化瘀组采用扶正化瘀胶囊灌胃 $0.5\text{ g}\cdot\text{kg}^{-1}\cdot\text{d}^{-1}$, 1 次/d, 连续 4 周。末次给药禁食 8 h 后, 大鼠进行目内眦取血, 采用酶联免疫法 (ELISA) 测定血浆 TGF- β 1 的含量; 禁食 24 h 后, 麻醉, 固定, 解剖肝组织, 苏木素-伊红 (HE) 染色观察肝脏组织的变化情况, 蛋白质免疫印迹检测肝组织中 TGF- β 1、Smad2 蛋白的表达情况, 并用 RT-qPCR 检测肝组织中 TGF- β 1 mRNA 的表达情况。**结果:** 与正常组对比, 对照组肝脏组织可见肝纤维化改变, 肝脏组织中的 TGF- β 1、Smad2 表达水平上升; 其余各治疗组肝脏组织肝纤维化改变较轻, 高、低剂量治疗组肝脏组织病理改变明显, 较扶正化瘀组及复方鳖甲组轻, 且组织中 TGF- β 1、Smad2 表达水平低于对照组、扶正化瘀组及复方鳖甲组。**结论:** 逍遥散加味颗粒可以通过抑制 TGF- β 1/Smad2 通路, 改善大鼠肝纤维化病变及逆转肝纤维化。

【关键词】 肝纤维化; 逍遥散加味颗粒; 转化生长因子; (TGF- β 1)/Smad 通路

【中图分类号】 R961; R285.5, R575.2 **【文献标志码】** A

Effect of Xiaoyao SAN Jiawei Granule on liver fibrosis through the TGF- β 1/Smad pathway

TANG Qi, HE Jun, CAI Lin

(Department of Traditional Chinese Medicine, Affiliated Hospital of North Sichuan Medical College, Nanchong 637000, Sichuan, China)

【Abstract】 Objective: To investigate the effect and mechanism of Xiaoyao SAN Jiawei Granule on liver fibrosis through the transforming growth factor- β 1 (TGF- β 1)/Smad pathway. **Methods:** A total of 78 SD rats were randomly assigned to the normal group ($n=12$) and the model group ($n=66$). The model group was administered subcutaneous injections of carbon tetrachloride and fed a high-fat diet for a duration of 9 weeks. Subsequently, they were randomly divided into the following groups: control group ($n=12$), high-dose group ($n=13$), low-dose group ($n=13$), compound Biejia group ($n=12$), and Fuzheng Huayu group ($n=12$). No intervention was performed in the normal group and model group, while the other groups received corresponding drug doses via intragastric administration. The high-dose group was administered $16\text{ g}/(\text{kg}\cdot\text{d})$ of Xiaoyao SAN Jiawei granules, the low-dose group was given $8\text{ g}/(\text{kg}\cdot\text{d})$ of Xiaoyao SAN Jiawei granules, the compound Biejia group was administered with compound Biejia Ruangan tablet at a dose of $0.5\text{ g}/(\text{kg}\cdot\text{d})$, and the Fuzheng Huayu group was administered with Fuzheng Huayu capsule at a dose of $0.5\text{ g}/(\text{kg}\cdot\text{d})$ by gavage, once a day for 4 weeks. After fasting for 8 h after the last administration of the drug, the rats were collected from the inner canthus, and the plasma TGF- β 1 content was determined by enzyme-linked immunoassay (ELISA). After fasting for 24 h, the liver tissues were anesthetized, immobilized, dissected, and stained with hematoxylin-eosin (HE) to observe the changes in the liver tissues. The expression of TGF- β 1 and Smad2 proteins in the liver tissues was detected by western blot, and the expression of TGF- β 1 mRNA in the liver tissues was detected by real-time quantitative fluorescent PCR. **Results:** Compared with the normal group, liver fibrosis was observed in the control group, and the expression levels of TGF- β 1 and Smad2 in liver tissues were increased. The liver fibrosis changes in the other treatment groups were mild, and the liver histological changes in the high and low dose treatment groups were lighter than that in the Fuzheng Hu-

基金项目: 四川省科技厅科研项目 (2019YJ0542); 四川省南充市 2019 年市校合作科研项目 (19SXHZ0063); 四川省南充市社科项目 (YAZX19-Z-02)

作者简介: 唐琦 (1999-), 女, 硕士。E-mail: a13158787872@163.com

通讯作者: 蔡林, 教授。E-mail: cailin-00001@163.com

ayu group and the compound Biejia group. The expression levels of TGF- β 1 and Smad2 in the liver tissues were lower than those in the control group, the Fuzheng Huayu group and the compound Biejia group. **Conclusion:** Xiaoyao SAN Jiawei Granule can improve liver fibrosis in rats and reversing liver fibrosis through inhibit TGF- β 1/Smad2 pathway.

【Key words】 Hepatic fibrosis; Xiaoyao SAN Jiawei Granule; Transforming growth factor; (TGF- β 1)/Smad pathway

肝纤维化实质上是肝脏损伤时的一种自我修复反应,当致病物质侵入肝脏细胞,肝细胞发生炎症和坏死刺激,以胶原纤维为主的细胞外基质(ECM)弥漫性增生、沉积,进行自我修复,出现过度代偿,最终逐渐发展为肝纤维化^[1]。肝星状细胞(HSCs)活化是肝纤维化的关键环节,活化的HSCs转变为肌成纤维细胞,合成ECM,导致肝脏ECM生成和降解平衡被打破,最终发展为肝纤维化^[2]。转化生长因子- β 1(TGF- β 1)主要是通过和细胞膜上的受体结合,激活细胞内的Smad2、Smad3,活化HSCs,促进ECM沉积弥漫增生、沉积,最终发展为肝纤维化^[3];因而TGF- β 1能调节胶原代谢,是促进肝纤维化的关键细胞因子^[4],而细胞内的Smad2、Smad3在TGF- β 1/Smad通路中发挥着重要的介导作用^[5];而抑制肝脏细胞内Smad2、Smad3的激活,抑制TGF- β 1/Smad信号通路,则能一定程度上对肝脏纤维化的发生、发展具有延缓及改善效果^[6]。研究^[7]发现,可通过抑制TGF-1诱导的上皮间质转化,阻断TGF-1的自分泌来减轻其诱导的胶原合成,阻止肝纤维化的发生、发展。临床研究^[8]观察表明,逍遥散加味颗粒能有效降低病人肝纤维化指标,改善肝功能,但其降低肝纤维化指标的作用机制缺乏动物实验证据。本研究拟在前期临床治疗效果及研究的基础上^[9-10],用TGF- β /Smad信号通路作为治疗肝纤维化研究的切入点,探讨逍遥散加味颗粒治疗肝纤维化大鼠的分子学机制。

1 材料与方 法

1.1 试剂与仪器

逍遥散加味颗粒:茯苓、柴胡、白芍、枳壳、白术、

当归、三棱、莪术、鳖甲、生地、枸杞、鸡血藤、党参、黄芪、甘草。以上药物均购自川北医学院附属医院中药房。复方鳖甲软肝片(内蒙古福瑞制药有限责任公司),扶正化瘀胶囊(上海黄海制药有限责任公司),四氯化碳(天津傲然精细化工研究所)。TRNzol Universal试剂(天根生化科技有限公司,目录号:DP424);逆转录试剂盒(Takara,RR820A;RR037A);逆转录相关引物设计(擎科生物科技有限公司);兔抗鼠GAPDH(成都正能生物,380626);Collagen I(成都正能生物,250401);TGF- β 1(成都正能生物,346599);ECL显影液(成都正能生物,17046);酶联免疫吸附测定试剂盒(上海茁彩生物:TGF- β 1,C-37645)。

1.2 方 法

1.2.1 动物模型与分组 采用SPF级SD大鼠78只,雌雄各半,体重(180 \pm 20)g,来自川北医学院动物实验中心,正常喂养1周后,将其随机分为正常组($n=12$)和模型组($n=66$)。正常组小鼠予以正常水和饲料喂养9周;造模组第1次给予皮下注射40% CCL4花生油溶液5 mL/kg,此后每周皮下注射3 mL/kg 2次;前2周用20%猪油、0.5%胆固醇以及79.5%玉米混合饲料喂养,后7周用0.5%胆固醇和99.5%玉米面混合饲料喂养;饮用水为10%乙醇溶液^[11]。造模结束后,在模型组中随机抽取3只大鼠进行肝组织活检,其余大鼠采用超声瞬时弹性成像技术探测,肝硬度测定值(LSM) >7.3 kPa^[12]为造模成功。见图1。

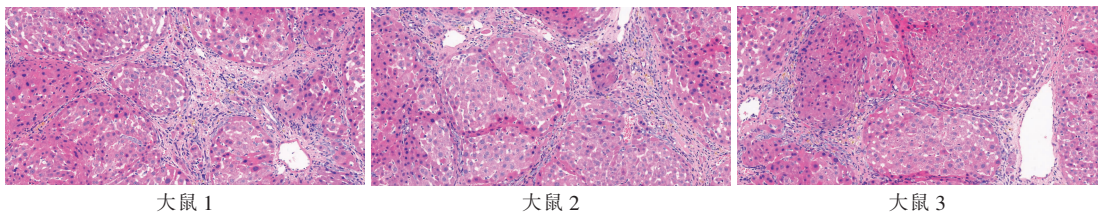


图1 造模组 HE 染色 (20 \times)

模型制备结束,将剩余造模组63只大鼠随机分为对照组($n=12$)、高剂量组($n=13$)、低剂量组($n=13$)、复方鳖甲组($n=13$)及扶正化瘀组($n=12$)。正常组与模型组不进行干预,其余组分别灌胃给予相应剂量的对应药物,高级剂量组用逍遥散加味颗粒灌胃16 g \cdot kg⁻¹ \cdot d⁻¹,低剂量组用逍遥散加味颗粒灌胃8 g \cdot kg⁻¹ \cdot d⁻¹,复方鳖甲软肝片灌胃0.5 g \cdot

kg⁻¹ \cdot d⁻¹,扶正化瘀胶囊灌胃0.5 g \cdot kg⁻¹ \cdot d⁻¹,连续4周。末次给药禁食8 h后,大鼠进行目内眦取血;禁食24 h后,予以1%戊巴比妥钠50 mg/kg注射液腹腔麻醉固定,解剖并保存肝组织,进行实验检测分析相关指标的变化情况。

1.2.2 肝组织病理形态学检查 肝组织4%甲醛固定,常规石蜡包埋、切片。采用苏木精-伊红(HE)

染色法,分析肝脏病理变化。HE 染色程度分期^[13]: 0 期为无肝纤维化形成;1 期为肝脏汇管区纤维性扩大,但无纤维间隔形成;2 期为肝脏汇管区纤维性扩大,可见少量纤维间隔形成;3 期为多数纤维间隔形成,但无硬化结节;4 期为早期肝硬化。

1.2.3 肝组织 TGF-β1 和 Smad 通路含量的测定

(1) 肝组织 RNA 的提取:采用 TRNzol 试剂提取总 RNA,42 °C 逆转录仪器上反应 15 min,合成第一链 cDNA。取第 1 链反转录产物 2 μL 作为荧光定量模板,反应体系为 20 μL。(2) TGF-β1 和 Smad2 引物序列。见表 1。(3) 扩增产物定量分析:先在 95 °C 的环境中预变性 5 min,再在 95 °C 环境中变性 10 s,60 °C 环境中退火延伸 30 s,循环 40 次。反应结束后,使用电脑软件自动分析读取 Ct 值,采用相对定量法分析,待测基因 mRNA 相对表达量 = 2^{-ΔΔCt}。

表 1 引物序列

引物	序列	长度(bp)	PCR 产物(bp)
TGF-β1	上游引物 5'-CTAATGGTGGACCGCAACAAC-3'	21	9
	下游引物 5'-CACTGCTCCCGAATGTCTGA-3'		
Smad2	上游引物为 5'-AGCAGGAATTGAGCCACAGAGT-3'	2	155
	下游引物为 5-GACAGGGGAGAGACTGGTAGGAG-3'		

1.2.4 蛋白质免疫印迹 (Western blot) 检测肝组织中 TGF-β1、Smad2 表达。称取 100 mg 肝组织,将其加入 RIPA 细胞裂解液,提取总蛋 SDS-PAGE 凝胶电泳,转膜,一抗、二抗孵育,洗膜后进行 ECL 发光化学发光,X 光片曝光、定影,通过凝胶成像。系统扫描分析定影后条带吸光度值。并采用 Graph-Pad Prism5.0 软件分析计算每个蛋白条带灰度值与内参照 GAPDH 的灰度值的比值,以蛋白相对表达量进行校对表示。

1.3 统计学分析

使用 SPSS 16.0 对数据进行统计学分析。计量资料用 ($\bar{x} \pm s$) 表示,组间比较行单因素方差分析,两两比较采用最小显著差法 (LSD),方差不齐时采用非参数检验。 $P < 0.05$ 为差异有统计学意义。

2 结果

2.1 各组大鼠病理结果比较

各组大鼠经过不同药物治疗后,采用 HE 染色法,分析肝脏病理结构。正常组肝小叶结构清晰完整,肝血窦结构正常,肝细胞索排列整齐,无肝纤维化的形成,无纤维组织增生。对照组肝脏组织明显被破坏,肝小叶结构破坏,纤维间隔形成,假小叶形成;汇管区可见大量炎性细胞浸润。逍遥散加味颗粒高剂量治疗组肝脏组织肝血窦中可见红细胞、单

核细胞,可见少量炎细胞浸润,肝细胞索排列较低剂量组及复方鳖甲组、扶正化痰组的整齐,肝小叶完整,未见汇管区纤维化。逍遥散加味颗粒低剂量治疗组肝脏组织中可见炎性细胞浸润,汇管区可见少量纤维化;复方鳖甲组可见肝细胞水肿变性,肝索细胞排列不规整,汇管区肝纤维化明显,部分纤维间隔形成;扶正化痰组肝细胞脂肪样改变,肝索细胞排列不规整,肝脏组织中可见炎性细胞浸润,汇管区纤维化明显。见图 2。

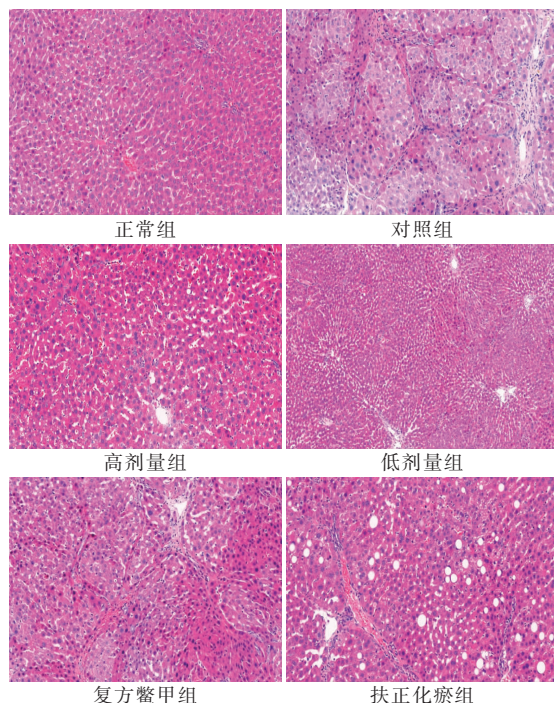


图 2 各组大鼠病理结果

2.2 各组肝组织 TGF-β1 mRNA 水平比较

与正常组比较,对照组大鼠肝脏中 TGF-β1 的 mRNA 表达水平高于正常组 ($P < 0.05$);与对照组比较,各治疗组大鼠肝脏中的 TGF-β1 的 mRNA 表达水平均更低 ($P < 0.05$);与扶正组比较,高剂量组、低剂量组及复方鳖甲组治疗组大鼠肝脏中的 TGF-β1 的 mRNA 表达水平均更低 ($P < 0.05$)。见图 3。

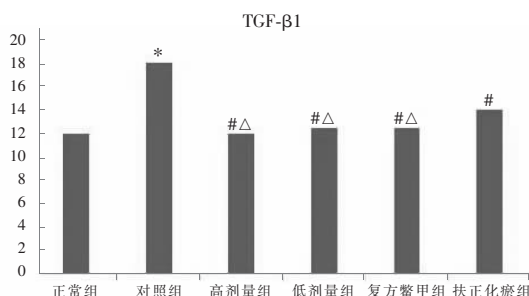


图 3 各组 TGF-β1 表达水平比较

* $P < 0.05$,与正常组比较;# $P < 0.05$,与对照组比较;
Δ $P < 0.05$,与扶正化痰组比较。

2.3 各组肝组织 TGF- β 1、Smad2 蛋白表达水平比较

与正常组比较,对照组大鼠肝脏中 TGF- β 1、Smad2 的蛋白表达水平增加 ($P < 0.05$);与对照组比较,各治疗组大鼠肝脏中 TGF- β 1、Smad2 的蛋白表达水平均降低 ($P < 0.05$);与逍遥散加味高剂量组对比,逍遥散加味低剂量组、扶正化瘀组及复方鳖甲组大鼠肝脏中 TGF- β 1、Smad2 的蛋白表达水平均更高 ($P < 0.05$)。见图 4-图 6。




图 4 TGF- β 1、Smad2 蛋白印迹表达

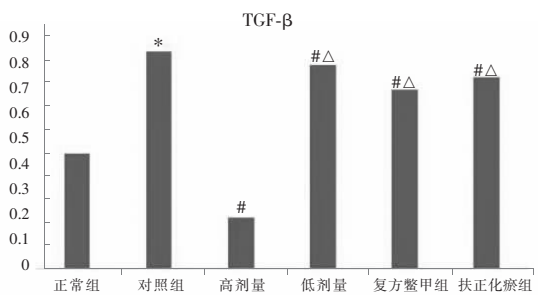


图 5 TGF- β 1 蛋白灰度值分析图

* $P < 0.05$, 与正常组比较; # $P < 0.05$, 与对照组比较; $\Delta P < 0.05$, 与高剂量组比较。

0.05, 与高剂量组比较。

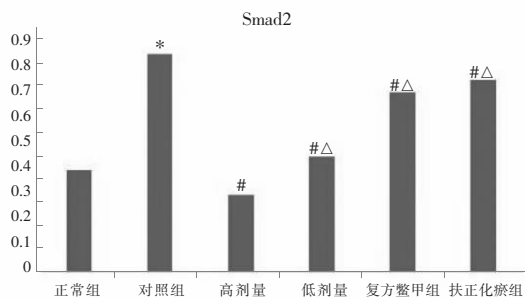


图 6 Smad2 蛋白灰度值分析图

* $P < 0.05$, 与正常组比较; # $P < 0.05$, 与对照组比较; $\Delta P < 0.05$, 与高剂量组比较。

0.05, 与高剂量组比较。

3 结论

肝纤维化是慢性肝炎发展成为肝硬化、肝癌的关键环节^[14-15],引起肝纤维化的病因多样,在肝纤维化阶段进行积极有效的治疗,是逆转肝纤维化病变,抑制肝纤维化转变为肝硬化、肝癌的关键阶段。《肝纤维化中西医结合诊疗指南(2019年版)》^[16]提出,对肝纤维化的治疗策略主要是对因治疗及抗纤维化。西医治疗主要为消除病因,抗病毒治疗;同时联合保护肝脏细胞,避免使用肝脏损害药物;而抗肝

纤维化治疗,西医暂无特效药物,中医药在治疗肝纤维化、逆转肝纤维化发挥着不可替代的作用。

“肝纤维化”属于西医病名,中医学无此称谓。结合肝纤维化的临床症状,如面黄、胁肋部疼痛不适、恶心呕吐等临床症状,与中医学“黄疸”“胁痛”“痞满”等病证密切相关。关于病因病机观点众多,如牛建昭等^[17]认为应该依照“湿-热-毒-郁-痰-瘀-虚”的轨迹来理解和阐释肝纤维化的病因病机,有研究^[18]认为肝纤维化的关键病因是自身正气不足,湿热疫毒入侵机体;关键病机在于肝郁、血瘀、脾虚、湿热。田锋亮等^[19]也认为肝郁脾虚证贯穿了肝炎到肝纤维化的各个阶段。

杨济铭等^[20]认为,肝为刚脏,主藏血,肝气郁结,瘀阻经络为肝纤维化的主要病机;同时肝脏主调节,调节一身之气。因此,肝气郁结不通,肝木乘土,致脾运化失司,中焦湿邪偏盛,湿邪困阻脾胃,运化失司,气血生化乏源,精血不能濡养肝脉;因此脾虚湿盛,气血亏虚为兼见病机。在治疗时,多采用疏肝、柔肝、养肝、化瘀、消癥、健脾、渗湿等治疗原则。选用源自《太平惠民和剂局方》的逍遥散,具有疏肝解郁,健脾养血,柔肝缓急功效;以此方作为研究逍遥散加味颗粒的基础方,加三棱、莪术、鳖甲、生地、枸杞、鸡血藤、党参、黄芪等多位药共同组成,方中以北柴胡为君药,用于疏肝解郁、条达肝气;当归养血和血;白芍养血敛阴、柔肝缓急;白术、茯苓健脾祛湿,使脾胃运化有司;炙甘草补中益气、缓肝之急。酸味药白芍与甘味药甘草同用,酸甘化阴,滋养肝阴;大枣补中益气;肝为气机出入的枢纽,脾为气机升降的枢纽,配伍枳壳泻脾气雍滞,调节中焦,与柴胡升降相宜,能增强疏肝理气之效^[21]。肝藏血,主疏泄,肝纤维化为慢性病,肝气不疏日久,气机郁结严重,气滞则血瘀,故宜配伍行气破结力量更为强盛的三棱、莪术、鳖甲软坚散结,活血化瘀;肝纤维化是由于各种肝脏疾病迁延误治,导致肝脾肾三脏功能障碍,气滞血瘀损伤肝络而成,属于慢性疾病,久病入络,配伍具有补血活血功效的鸡血藤、当归,既能化瘀通络,又能兼故肝藏血的生理特点;清代陈士铎在《石室秘录》中提到:“肾生肝也,肾之中有火存焉,肾水干枯,肾不能生肝木矣,火无水制,则肾火沸腾……水足而熄,肾不克木,而反生木矣……至于肝为木脏,木生于水,其源从癸。”^[22]说明了肝肾同源,肾脏为肝脏的母脏,母脏升发舒展,离不开水的滋养,子虚则补其母,配伍滋补肝肾药物生地、枸杞;“见肝之病,知肝传脾,当先实脾”,肝木克土,肝脏病变时应先充实脾脏,防止疾病进一步转变,故加用党参、黄芪补益脾气,“脾为气血生化之源”,党参、黄芪为补气要药,同时与白术、茯苓相配伍,燥湿健

脾,增强健脾之效。诸药合用,使肝郁得疏、血虚得养、肝络得通,癥瘕得消。

本研究将大鼠作为动物模型探讨逍遥散加味颗粒对治疗肝纤维化的作用,研究^[23]表明,扶正化瘀片与复方鳖甲软肝片对于治疗肝纤维化有一定的效果,并且能够有效抑制 TGF- β /Smad2 信号通路,因此选用扶正化瘀组与复方鳖甲作为比较组,更好的探讨逍遥散加味颗粒的作用。本研究在干预 4 周后,逍遥散高剂量组的大鼠肝脏组织病理切片较对照组和逍遥散低剂量组及扶正化瘀组、复方鳖甲组病理切片中,炎性细胞浸润、肝纤维化病变更少。这一结果说明,逍遥散加味颗粒在治疗肝纤维化优于复方鳖甲软肝片及扶正化瘀胶囊,并与剂量有关。逍遥散加味颗粒高剂量组的大鼠肝脏组织中 TGF- β 、Smad2 的表达水平低于对照组和逍遥散低剂量组及扶正化瘀组、复方鳖甲组。这一结果说明,逍遥散加味颗粒治疗肝纤维化大鼠能够降低肝组织中 TGF- β 1 及 Smad2 蛋白表达水平,效果优于复方鳖甲软肝片及扶正化瘀胶囊,并与剂量有关。对照组肝纤维化大鼠肝脏组织中 TGF- β 1、Smad2 因子的表达情况与肝脏组织病理图片结合分析可见,TGF- β /Smad2 信号通路在肝纤维化的过程中具有关键影响;高剂量组逍遥散加味颗粒干预组与低剂量逍遥散加味颗粒组、复方鳖甲组、扶正化瘀组及对照组相对比,高剂量组肝脏组织中 TGF- β 1、Smad2 因子表达降低,TGF- β /Smad2 信号通路受到抑制程度更大,同时高剂量组大鼠肝脏组织病理切片较对照组及其他组大鼠肝脏组织病理切片明显好转,炎性细胞浸润减少,纤维化细胞明显减少。本研究表明,中医药对于肝纤维化的治疗均有一定的疗效,但高剂量逍遥散加味颗粒尤为明显,最主要的机制可能是减少 TGF- β 1、Smad2 在肝脏组织中的表达,通过抑制 TGF- β 1/Smad2 信号通路,抑制 HSC 的活化,降低 ECM 积累与沉积,减少肌成纤维细胞的转变,从而抑制肝纤维化形成,减缓肝纤维化进程。

综上,逍遥散加味颗粒能够改善大鼠肝纤维化,主要通过减少肝脏组织中 TGF- β 1、Smad2 的表达,抑制 TGF- β 1/Smad2 信号通路,抑制 HSC 的活化与增殖,减少 ECM 的沉积,实现对抗肝纤维化及肝纤维化的逆转。

参考文献

[1] 符燕青,农小欣,苏晓文,等. 中医药抗肝纤维化机制研究进展[J]. 河南中医,2021,41(8):1256-1261.
[2] 曹杨港,陈月桥,胡锦,等. 基于 TGF- β 1/Smads 通路的中医药

治疗肝纤维化研究进展[J]. 中西医结合肝病杂志,2023,33(7):664-668.
[3] 韩道宁,苏秀兰. TGF- β /Smad 信号通路在肝纤维化中的研究进展[J]. 生物医学转化,2021,2(3):49-56.
[4] 叶森,王宏宾,付永. TGF- β 及其信号通路在肝脏疾病中的研究进展[J]. 临床荟萃,2022,37(1):72-76.
[5] Hu Y, He J, He L, et al. Expression and function of Smad7 in autoimmune and inflammatory diseases[J]. Journal of Molecular Medicine,2021,99(9):1209-1220.
[6] 胡睿,朱志伟,吴栋清,等. 小柴胡汤含药血清对 HSC-T6 细胞增殖及 TGF- β /Smad 信号通路的影响[J]. 中华中医药学刊,2018,36(9):2149-2152.
[7] 陈永平. 浅析肝纤维化治疗现状[J]. 现代实用医学,2018,30(3):281-283.
[8] 韩方方. 逍遥散联合抗病毒治疗肝郁脾虚证乙型肝炎的效果及对肝纤维化的影响[J]. 大医生,2022,7(21):89-91.
[9] 田发勋. 加味逍遥散治疗肝纤维化 43 例的临床分析[J]. 光明中医,2009,24(9):1711-1712.
[10] 陈曦,牟璐璐,陈丹丹,等. 逍遥散对肝纤维化大鼠模型抗纤维化作用及其机制研究[J]. 中药新药与临床药理,2014,25(3):241-244.
[11] 邝满元,刘映霞,李映菊. 肝纤维化动物模型造模方法的研究进展[J]. 现代生物医学进展,2008,8(9):1768-1770,1762.
[12] 中国肝炎防治基金会,中华医学会感染病学分会,中华医学会肝病学会分会和中国研究型医院学会肝病专业委员会. 瞬时弹性成像技术诊断肝纤维化专家共识(2018 年更新版)[J]. 中华肝脏病杂志,2019,27(3):182-191.
[13] 徐列明. 《肝纤维化中西医结合诊疗指南(2019 年版)》解读[J]. 上海中医药杂志,2020,54(3):29-31,52.
[14] 车艳玲,蒋敏,徐皓煊,等. 超声剪切波弹性成像在慢性乙型肝炎肝纤维化诊断中的应用[J]. 中国临床保健杂志,2022,25(5):682-685.
[15] Lee SJ, Kim KH, Park KK. Mechanisms of fibrogenesis in liver cirrhosis: the molecular aspects of epithelial-mesenchymal transition[J]. World Journal of Hepatology,2014,6(4):207-216.
[16] 中国中西医结合学会肝病专业委员会. 肝纤维化中西医结合诊疗指南(2019 年版)[J]. 现代医药卫生,2019,35(15):2424-2432.
[17] 牛建昭,贾长恩. 器官纤维化基础及中医药防治[M]. 北京:人民卫生出版社,2008:54.
[18] 贺松其,张绪富,蔡红兵. 吕志平教授辨治慢性肝炎肝纤维化经验介绍[J]. 新中医,2005,37(3):16-17.
[19] 田锋亮,张大君. 肝炎后肝纤维化的证治体会[J]. 中国中医急症,2013,22(8):1356-1357.
[20] 杨济铭,雷雪莉,蔡林. 蔡林运用中西医结合治疗鼓胀案[J]. 中国民间疗法,2021,29(24):116-118.
[21] 邢毅. 枳壳疏肝散治疗肝郁气滞型慢性胆囊炎临床疗效评价[J]. 甘肃科技,2022,38(1):112-114.
[22] 钱英,王秀娟. 肝病中医治疗合理用药与常用中药肝损伤[M]. 北京:人民卫生出版社,2008:30.
[23] 赵延龙,杨柳明. 复方鳖甲软肝片对肝纤维化过程中 TGF- β 1 和 VEGF 影响的研究[J]. 求医问药(下半月),2012,10(3):348-349.

(收稿日期:2023-07-02

修回日期:2023-08-17)