



doi:10.7659/j.issn.1005-6947.250280  
http://dx.doi.org/10.7659/j.issn.1005-6947.250280  
China Journal of General Surgery, 2026, 35(2):350-356.

· 技术改进 ·

## 腋窝入路单孔腹腔镜电剪刀法乳房皮下腺体切除技术要点

周文斌<sup>1</sup>, 王丹丹<sup>1</sup>, 潘红<sup>1</sup>, 石靓<sup>1</sup>, 夏添松<sup>1</sup>, 梁燕<sup>2</sup>, 马丹丹<sup>2</sup>, 王水<sup>1</sup>, 齐晓伟<sup>2</sup>, 丁强<sup>1</sup>

(1. 南京医科大学第一附属医院 乳腺外科, 江苏 南京 210009; 2. 中国人民解放军陆军军医大学第一附属医院 乳腺甲状腺外科, 重庆 400038)

### 摘要

传统开放乳房全切术创伤大且瘢痕明显, 影响患者身心健康及生活质量。随着微创技术的发展, 单孔腹腔镜辅助腋窝入路乳房皮下腺体切除术因切口隐蔽、美观性佳而逐渐受到关注。在此基础上, 笔者团队开展了腹腔镜电剪刀辅助腋窝入路乳房皮下腺体切除术, 并在临床实践中不断优化操作流程。该技术以腹腔镜电剪刀为主要分离工具, 结合膨胀液辅助及标准化解剖层次, 能够减少皮瓣热损伤, 改善术野暴露并提高手术操作的精细度与安全性, 同时具有学习曲线相对较短、易于掌握等特点。本文基于200余例手术经验, 对术前准备、器械配置、手术步骤及关键操作要点进行系统总结, 以期为乳腺外科微创手术的规范化开展提供参考。

### 关键词

乳房切除术, 皮下; 腋窝入路; 美容技术

中图分类号: R655.8

## Technical key points of endoscopic electro-scissors-assisted subcutaneous glandular excision of the breast via a single-port axillary approach

ZHOU Wenbin<sup>1</sup>, WANG Dandan<sup>1</sup>, PAN Hong<sup>1</sup>, SHI Liang<sup>1</sup>, XIA Tiansong<sup>1</sup>, LIANG Yan<sup>2</sup>, MA Dandan<sup>2</sup>, WANG Shui<sup>1</sup>, QI Xiaowei<sup>2</sup>, DING Qiang<sup>1</sup>

(1. Department of Breast Surgery, Jiangsu Province Hospital, the First Affiliated Hospital of the Nanjing Medical University, Nanjing 210009, China; 2. Department of Breast and Thyroid Surgery, the First Affiliated Hospital of the Army Military Medical University, Chongqing 400038, China)

### Abstract

Conventional open mastectomy is associated with significant surgical trauma and visible scarring, which may adversely affect patients' physical and psychological well-being as well as quality of life. With the advancement of minimally invasive techniques, single-port endoscopic subcutaneous mastectomy via the axillary approach has gained increasing attention due to its concealed incision and favorable cosmetic outcomes. Based on this approach, our team has developed an endoscopic electro-scissors-assisted technique and continuously refined the surgical procedure in clinical practice. Using electro-scissors as the primary dissection instrument, combined with tumescent infiltration and standardized anatomical

基金项目: 国家科技重大专项基金资助项目 (2025ZD0543900); 国家自然科学基金资助项目 (82372770)。

收稿日期: 2025-05-19; 修订日期: 2025-10-27。

作者简介: 周文斌, 南京医科大学第一附属医院主任医师, 主要从事乳腺外科技术及乳腺癌临床与基础方面研究。

通信作者: 丁强, Email:dingqiang@njmu.edu.cn; 齐晓伟, Email:qxw9908@foxmail.com

planes, this technique helps reduce thermal injury to skin flaps, improve surgical exposure, and enhance procedural precision and safety. In addition, it features a relatively short learning curve and is easy to master. Based on experience from over 200 cases, this article systematically summarizes the preoperative preparation, instrumentation, surgical steps, and key technical points, aiming to provide a practical reference for the standardized implementation of minimally invasive breast surgery.

### Key words

Mastectomy, Subcutaneous; Axillary Approach; Cosmetic Techniques

CLC number: R655.8

传统开放乳房全切术会留 15~20 cm 明显瘢痕, 对患者身心及生活质量造成显著影响<sup>[1-3]</sup>。随着微创技术发展, 单孔腹腔镜辅助腋窝入路乳房皮下腺体切除术以其创伤小、切口隐蔽的优势, 提供了更佳选择<sup>[4-6]</sup>。然而, 临床常用的腔镜电刀法在分离皮瓣时, 因腺体重量及胸壁曲度等因素, 存在操作难度大、热损伤风险高且学习曲线长的不足<sup>[7-13]</sup>。相比之下, 腔镜电剪刀法辅助腋窝入路手术学习曲线更短, 能减少皮瓣热损伤, 更易被初学者掌握, 目前相关报道较少。基于笔者主刀 200 余例该手术的经验, 本文对该术式的操作流程及关键技术要点进行系统总结, 以期为临床实践提供参考。

## 1 方法

### 1.1 适应证与患者选择

早期乳腺癌, 肿瘤局限于乳腺实质内, 未突破基底膜及周围腺体结构; 预防性乳房切除者, 男性乳腺发育者。

### 1.2 腔镜电剪刀法辅助腋窝入路乳房皮下腺体切除的技术要点描述

**1.2.1 术前准备** (1) 一般检查: 与常规开放手术的术前准备基本相同。医生需要对患者进行全面的身体检查, 评估患者的身体状况, 包括心肺功能、凝血功能等, 确保患者能够耐受手术。(2) 定位病灶: 术前通过 B 超和 (或) X 线等精准定位病灶, 磁共振成像 (MRI) 评估病灶与皮肤和乳头乳晕复合体的距离。(3) 知情同意: 要与患者及其家属进行充分的沟通, 告知手术的目的、过程、风险以及可能的预后情况, 取得患者的理解和同意, 并签署相关的手术知情同意书。此外, 还需做好皮肤准备等常规术前准备工作。

**1.2.2 设备和器械** (1) 基本设备: 配备优质的光源, 选用 30° 镜头 (如 Olinpaus, 3D), 以获取清晰

的手术视野; 摄像系统负责将手术区域的图像清晰地传输到显示器上, 方便医生观察操作; CO<sub>2</sub> 充气设备用于建立手术操作空间; 电刀主机和双极主机则为手术中的切割和止血提供支持。(2) 主要器械: 腔镜剪刀是手术中的关键器械, 用于精确的组织分离和剪切; 电凝钩可进行电凝止血和组织分离; 多孔注水针用于注入膨胀液; 皮下分离器 (枣头) 协助分离皮下脂肪和腺体层; 抓钳和无损伤钳用于抓取和固定组织; 双极电凝钩则可实现更精细的止血操作 (图 1)。

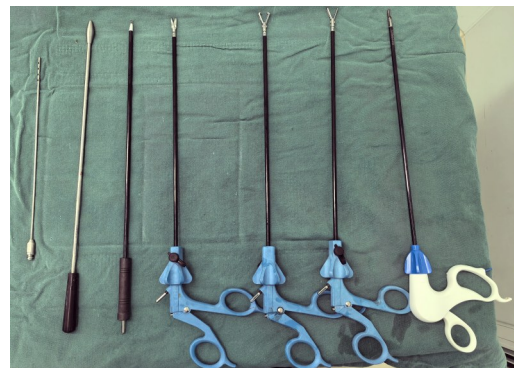

图 1 主要操作器械 (从左到右: 注水针、剥离子、电凝钩、剪刀、有齿抓钳、无齿抓钳及双极电凝)

Figure 1 Main surgical instruments (from left to right: irrigation needle, dissector, electrocautery hook, scissors, toothed forceps, non-toothed forceps, and bipolar forceps)

**1.2.3 麻醉与体位** 根据患者的具体情况和手术需求, 选择麻醉方式, 多采用全身麻醉。麻醉医生在术前要对患者进行全面的评估, 制定个性化麻醉方案, 确保麻醉安全和有效。在麻醉过程中, 要密切监测患者的生命体征, 如心率、血压及血氧饱和度等, 及时处理可能出现的麻醉相关并发症。患者呈仰卧位, 肩部采用体位垫适当抬高, 上肢完全无菌包裹 (图 2), 术中可自由调整体位。

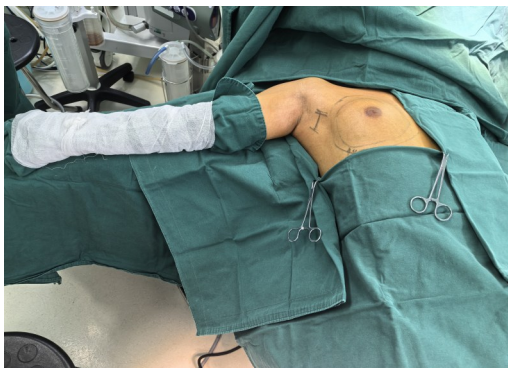


图2 患者体位

Figure 2 Patient positioning

**1.2.4 手术步骤** (1)切口与建立手术操作空间：在腋窝皮纹皱褶下取切口约4~5 cm，这一部位的选择可以有效隐藏手术切口，减少对乳房外观的影响。逐层切开皮肤和皮下组织。置入80~90 mm手术切口保护套（图3A），然后连接7寸手套自制简易单孔转换器（分别置入1个10 mm和2个5 mm Trocar）或单孔套筒（图3B）。连接CO<sub>2</sub>的进气阀门[设置压力8~10 mmHg（1 mmHg=0.133 kPa），CO<sub>2</sub>流量≥20 L/min]。通过向手术区域持续充入CO<sub>2</sub>，建立起相对稳定的操作空间，为后续的手术操作提供良好的视野。(2)分离乳房后间隙：首先利用电刀在直视下游离出腹腔镜操作的隧道，随即置入切口保护套及简易单孔转换器，更换电凝钩小心地分离乳房与胸大肌之间的间隙直至腺体边缘，避免损伤周围的重要血管和神经（图4）。在分离过程中，要注意保持视野清晰，及时处理可能出现的出血情况。(3)乳房皮瓣游离：乳房皮瓣游离过程中，为优化分离效果，首先采用膨胀液辅助技术。具体为利用多孔注水针，将配置的膨胀液（0.9%氯化钠注射液250~300 mL加入1 mL 0.1%肾上腺素）均匀注入浅筋膜浅层（图5）。膨胀液可迅速扩展皮下组织间隙，为后续分离提供良好的操作空间，同时肾上腺素的血管收缩作用有助于减少术中出血并提高手术视野清晰度。在完成膨胀液注入后，使用皮下分离器对皮下脂肪与腺体层进行初步分离。该步骤需精准把握分离层次与力度，以避免对皮肤及腺体造成不必要损伤。随后，依照既定解剖层次，初步采用电刀进行皮瓣游离并建立操作空间。此过程中需重点对腺体两侧进行充分游离，以形成便于牵拉的“门帘”结构。完成后重新放置切口保护装置及单孔转换器，

并建立气腔进行进一步操作（该步骤亦可根据实际情况提前完成）。接着将电凝装置更换至腔镜剪刀，利用腔镜电剪刀对皮下脂肪与腺体层进行精细、均匀分离。根据组织特点可选择单纯剪切或联合电凝模式。在乳头乳晕后方区域，采用“由周边向中心”的分离策略，使用不通电剪刀离断组织（图6），以最大程度保护乳头乳晕血供。对于乳腺癌患者，应在Copper韧带远离腺体层进行分离，以保证肿瘤安全性；而在良性疾病中，则可在靠近腺体层处分离（图7），以保留皮瓣厚度并改善术后美观效果及感觉功能。在皮瓣游离完成后，继续离断腺体周围环乳韧带。操作过程中应注意保护周围组织并充分止血（图8）。随后完整取出腺体标本，避免破裂或残留，可根据需要使用标本袋辅助取出。最后再次充气检查术野，彻底止血，并冲洗创面，确认无活动性出血后放置引流管并妥善固定。乳腺癌患者可继续行I期乳房再造手术，单纯乳房皮下腺体全切患者（如预防性切除或男性乳腺发育）则结束手术，放置引流管，逐层关闭切口。

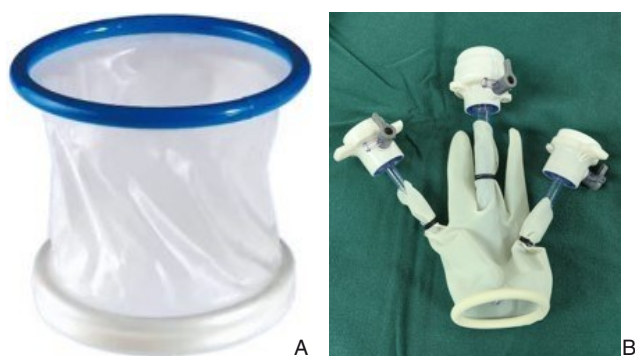

图3 手术器械 A: 切口保护套; B: 自制单孔转换器

Figure 3 Surgical instruments A: Wound protector; B: Homemade single-port converter

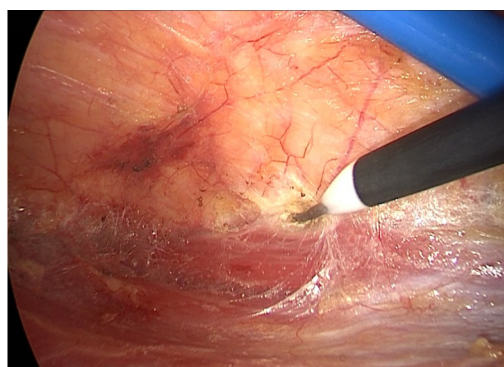


图4 电凝钩分离乳房后间隙

Figure 4 Dissection of the retromammary space using an electrocautery hook

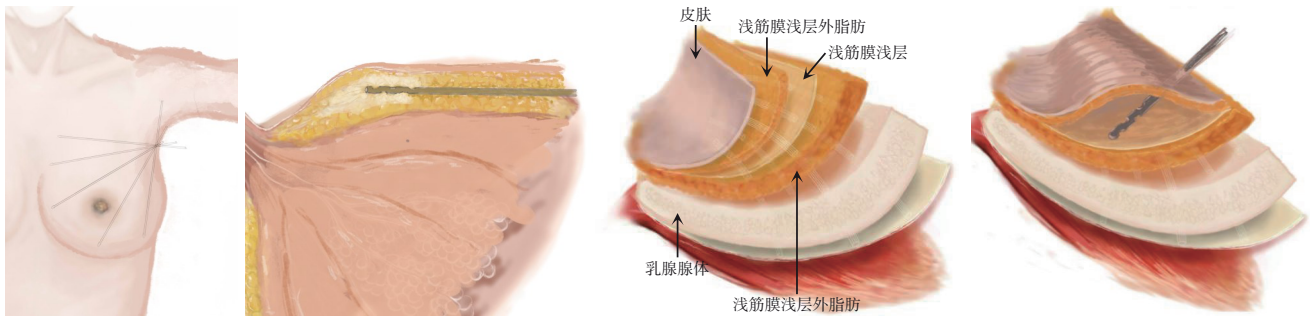


图5 膨胀液均匀注射于浅筋膜浅层

Figure 5 Injection of tumescent solution into the superficial fascial layer

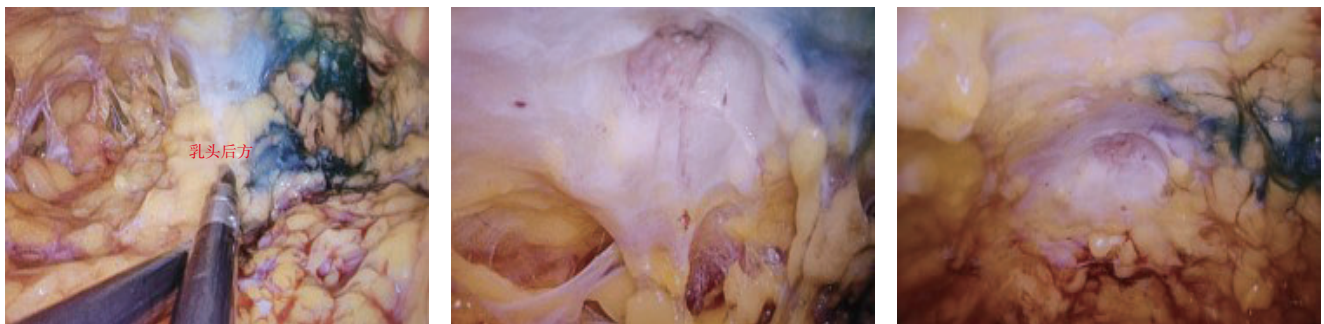


图6 从四周向中心解剖乳头乳晕后方组织

Figure 6 Dissection of the tissue behind the nipple-areola complex from the periphery to the center

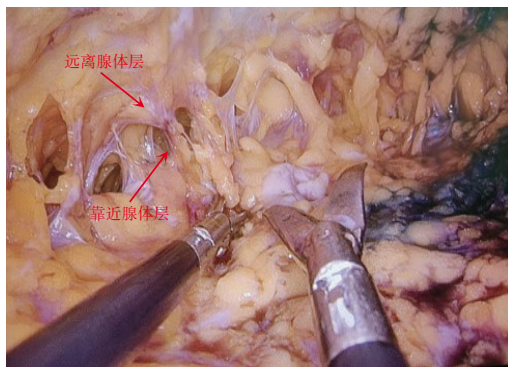


图7 皮瓣游离

Figure 7 Flap dissection

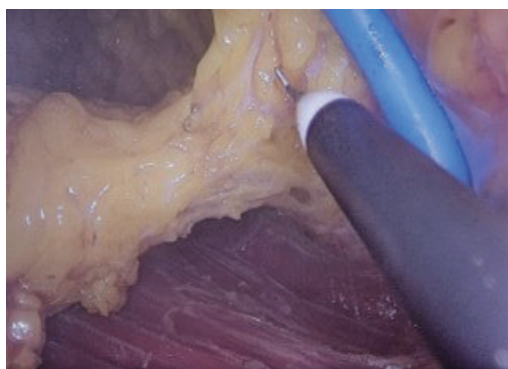


图8 电凝钩离断腺体边缘

Figure 8 Transection of the glandular margin using an electrocautery hook

## 2 讨论

当前乳腺腔镜技术正朝着微创化、精准化及美容化方向快速发展<sup>[14-16]</sup>。单孔腹腔镜技术因切口隐蔽的优势已成为研究热点，而能量器械的选择是平衡操作效率与组织保护的核心<sup>[17]</sup>。本研究系统阐述的腔镜电剪刀法辅助腋窝入路乳房皮下腺体切除术，正是针对这一核心问题的优化方案。

相较于临床常用的腔镜电刀法<sup>[7-13]</sup>，本技术体系通过核心器械更换与标准化操作，旨在直接应对其学习曲线长、热损伤风险高的不足。其创新性主要体现在：第一，操作理念上，以腔镜电剪刀作为主要分离工具，可根据组织特性灵活选择纯剪切或电凝模式，从原理上减少了非必要热扩散，有望降低皮瓣热损伤及相关并发症发生风险。第二，技术路径上，提出了明确且可重复的解剖原则，如在乳头乳晕后方采用“从四周向中心”的分离策略以保护血供，针对不同疾病性质（恶性与良性）采用“远离腺体层”或“靠近腺体层”的皮瓣游离原则，为初学者提供了清晰的标准化操作框架。这套标准化路径直击乳腺腔镜手术“学习曲线陡峭、技术同质化差”的痛点，有助于

降低对术者个人经验的过度依赖，可能缩短技术推广周期。

乳腺腔镜手术的发展历经长期积淀。自 20 世纪 90 年代腔镜技术被引入乳腺领域<sup>[18-19]</sup>，我国学者亦进行了广泛探索与实践<sup>[20-22]</sup>。目前，充气法、悬吊法与溶脂法等建腔技术各具优劣，临床需依据具体情况选择<sup>[11, 23-27]</sup>；而机器人手术虽展现精度优势，但成本与培训门槛限制了其普及<sup>[28-30]</sup>。这些背景表明，技术的发展始终围绕着如何在疗效、安全、效率与可及性之间寻求更优解。本研究提出的技术要点，正是在此背景下对现有术式器械选择的一种重要补充与细化。

当然，本文主要侧重于技术要点的描述。该技术的长期安全性、肿瘤学结局以及与传统电刀法、机器人手术等的确切疗效差异，仍有待未来通过设计严谨的多中心、前瞻性随机对照研究进一步验证，以积累高级别循证医学证据。

作者贡献声明：丁强和齐晓伟全程把控写作的学术方向、内容架构与核心观点凝练，确立腋窝入路单孔腔镜电剪刀法乳房皮下腺体切除技术要点；周文斌主要负责全文的撰写和内容结构的搭建；王水负责全文质量审核；潘红和马丹丹主要参与技术要点中所有图片部分的收集和整理；石靓和梁燕协助完成章节的文字撰写，补充临床应用技术实施细节；王丹丹和夏添松负责所有文字的修改和图片的质量审核。

利益冲突：所有作者均声明不存在利益冲突。

## 参考文献

- [1] Suga H, Shiraiishi T, Takushima A. Scar assessment after breast reconstruction: risk factors for hypertrophy and hyperpigmentation in Asian patients[J]. *Ann Plast Surg*, 2020, 85(3): 229-232. doi: 10.1097/SAP.0000000000002238.
- [2] Yang Y, Zhao Y, Yao K, et al. The influence of cancer treatments on long-term psychological outcomes and quality of life in breast cancer patients[J]. *BMC Cancer*, 2025, 25(1): 1403. doi: 10.1186/s12885-025-14667-y.
- [3] Rose MM, Bilimale AS, Krishnappa R. Assessing the impact of mastectomy on the quality of life among cancer survivors: a hospital-based cross-sectional study in mysuru[J]. *J Midlife Health*, 2024, 15(4):258-263. doi:10.4103/jmh.jmh\_60\_24.
- [4] 万安弟, 齐晓伟, 张毅, 等. 乳腺癌微创手术的研究现状与进展[J]. *中国普外基础与临床杂志*, 2022, 29(11):1433-1438. doi: 10.7507/1007-9424.202210071.
- [5] Wan AD, Qi XW, Zhang Y, et al. Research status and progress of minimally invasive surgery for breast cancer[J]. *Chinese Journal of Bases and Clinics in General Surgery*, 2022, 29(11): 1433-1438. doi:10.7507/1007-9424.202210071.
- [6] 骆成玉. 腔镜技术在乳腺癌治疗应用及评价[J]. *中国实用外科杂志*, 2015, 35(7): 721-723. doi: 10.7504/CJPS. ISSN1005-2208.2015.07.08.
- [7] 唐甜甜, 刘政华, 王辰, 等. 电刀热分离和锐性冷分离用于腔镜假体乳房重建术皮瓣游离的有效性和安全性对比研究[J]. *中国实用外科杂志*, 2024, 44(11): 1269-1275. doi: 10.19538/j. cjps. issn1005-2208.2024.11.16.
- [8] 吕青. 置身事内: 华西乳腺(癌)腔镜手术的开创与发展创新[J]. *中国普外基础与临床杂志*, 2022, 29(11):1405-1414. doi:10.7507/1007-9424.202210082.
- [9] Lü Q. The initiation and innovative development of the endoscopic breast cancer surgery in West China Hospital[J]. *Chinese Journal of Bases and Clinics in General Surgery*, 2022, 29(11): 1405-1414. doi:10.7507/1007-9424.202210082.
- [10] Zhang S, Xie Y, Liang F, et al. Video-assisted transaxillary nipple-sparing mastectomy and immediate implant-based breast reconstruction: a novel and promising method[J]. *Aesthetic Plast Surg*, 2022, 46(1):91-98. doi:10.1007/s00266-021-02527-6.
- [11] Feng Y, Wen N, Liang F, et al. Endoscopic nipple- or skin-sparing mastectomy and immediate breast reconstruction with endoscopic harvesting of the latissimus dorsi flap: a preliminary experience of an innovative technique[J]. *Breast J*, 2022, 2022: 1373899. doi: 10.1155/2022/1373899.
- [12] 张晴, 杜正贵. 乳腺癌乳房整形腔镜手术的探索与新思维[J]. *临床外科杂志*, 2024, 32(3): 234-236. doi: 10.3969/j. issn. 1005-6483.2024.03.004.
- [13] Zhang Q, Du ZG. Exploration and new thinking of breast plastic endoscopic surgery for breast cancer[J]. *Journal of Clinical Surgery*, 2024, 32(3): 234-236. doi: 10.3969/j. issn. 1005-

- 6483.2024.03.004.
- [12] Feng Y, Xie Y, Liang F, et al. Twenty-four-hour discharge of patients after endoscopic nipple-sparing mastectomy and direct-to-implant breast reconstruction: safety and aesthetic outcomes from a prospective cohort study[J]. *Br J Surg*, 2024, 111(1):znad356. doi:10.1093/bjs/znad356.
- [13] Feng Y, Liang FQ, Wen N, et al. An innovative and highly efficient single-port endoscopic nipple-/ skin-sparing mastectomy and dual-plane direct-to-implant breast reconstruction: a prospective study from a single institution[J]. *Aesthetic Plast Surg*, 2024, 48(6):1133-1141. doi:10.1007/s00266-023-03402-2.
- [14] 中国医师协会微无创分会乳腺专家委员会. 乳腺疾病腔镜手术专家共识及操作指南(2021版)[J]. *中国微创外科杂志*, 2021, 21(12):1057-1067. doi:10.3969/j.issn.1009-6604.2021.12.001. Breast Cancer Expert Committee of the Microinvasive Division of the Chinese Medical Doctor Association. Expert consensus and operation guide of endoscopic surgery for breast diseases (2021 edition)[J]. *Chinese Journal of Minimally Invasive Surgery*, 2021, 21(12):1057-1067. doi:10.3969/j.issn.1009-6604.2021.12.001.
- [15] 姜军. 乳腺癌腔镜手术安全性研究评价[J]. *中华外科杂志*, 2007, 45(7):439-441. doi:10.3760/j.issn.0529-5815.2007.07.003. Jiang J. The assessment of safety of endoscopic surgery in the treatment of breast cancer[J]. *Chinese Journal of Surgery*, 2007, 45(7):439-441. doi:10.3760/j.issn.0529-5815.2007.07.003.
- [16] Zhu M, Liu X. Effect of endoscopic surgery on quality of life and clinical prognosis of patients with early breast cancer compared with traditional modified radical surgery[J]. *World J Surg Oncol*, 2025, 23(1):217. doi:10.1186/s12957-025-03870-7.
- [17] Zhou J, Xie Y, Liang F, et al. A novel technique of reverse-sequence endoscopic nipple-sparing mastectomy with direct-to-implant breast reconstruction: medium-term oncological safety outcomes and feasibility of 24-h discharge for breast cancer patients[J]. *Int J Surg*, 2024, 110(4): 2243-2252. doi: 10.1097/JS9.0000000000001134.
- [18] Kompatscher P. Endoscopic capsulotomy of capsular contracture after breast augmentation: a very challenging therapeutic approach[J]. *Plast Reconstr Surg*, 1992, 90(6): 1125-1126. doi: 10.1097/00006534-199212000-00049.
- [19] 姜军. 乳腺疾病腔镜手术技术操作指南(2008版)[J]. *中华乳腺病杂志:电子版*, 2009, 3(1):53-57. Jiang J. Operational guidelines for endoscopic surgery for breast diseases (2008 edition) [J]. *Chinese Journal of Breast Disease: Electronic Version*, 2009, 3(1):53-57.
- [20] 刘绮雯, 李宗晏, 李海燕. 腔镜乳腺癌腋窝淋巴结清扫术要点与难点[J]. *中国实用外科杂志*, 2024, 44(11): 1238-1242. doi: 10.19538/j.cjps.issn1005-2208.2024.11.10. Liu QW, Li ZY, Li HY. Key and difficult points of endoscopic axillary lymph node dissection in breast cancer[J]. *Chinese Journal of Practical Surgery*, 2024, 44(11):1238-1242. doi:10.19538/j.cjps.issn1005-2208.2024.11.10.
- [21] 王徐立人, 熊敏, 邵志博, 等. 腔镜辅助下良性乳腺肿块切除和乳腺癌保乳手术的应用与进展[J]. *中国修复重建外科杂志*, 2024, 38(7):776-780. doi:10.7507/1002-1892.202403050. Wang XLR, Xiong M, Shao ZB, et al. Implementation and development of endoscopic benign breast lump resection and breast-conserving surgery for cancer[J]. *Chinese Journal of Reparative and Reconstructive Surgery*, 2024, 38(7): 776-780. doi: 10.7507/1002-1892.202403050.
- [22] Xie F, Wang ZH, Wu SS, et al. Comparing outcomes of single-port insufflation endoscopic breast-conserving surgery and conventional open approach for breast cancer[J]. *World J Surg Oncol*, 2022, 20(1):335. doi:10.1186/s12957-022-02798-6.
- [23] Wan A, Liang Y, Chen L, et al. Association of long-term oncologic prognosis with minimal access breast surgery vs conventional breast surgery[J]. *JAMA Surg*, 2022, 157(12):e224711. doi:10.1001/jamasurg.2022.4711.
- [24] 王子函, 毛开源, 谢菲. 腔镜胸肌前假体乳房重建术技术要点[J]. *中国实用外科杂志*, 2024, 44(11):1215-1219. doi:10.19538/j.cjps.issn1005-2208.2024.11.04. Wang ZH, Mao KY, Xie F. Technical key points of endoscopic prepectoral breast reconstruction with implants[J]. *Chinese Journal of Practical Surgery*, 2024, 44(11):1215-1219. doi:10.19538/j.cjps.issn1005-2208.2024.11.04.
- [25] 周娇, 梁法清, 谢妍妍, 等. 华西医院日间腔镜乳腺皮下切除联合一期假体重建的临床路径简介[J]. *中国胸心血管外科临床杂志*, 2021, 28(12):1393-1399. doi:10.7507/1007-4848.202107040. Zhou J, Liang FQ, Xie YY, et al. A brief introduction to the clinical pathway of the endoscopic-assisted immediate implant-based breast reconstruction after nipple sparing mastectomy for breast cancer patients in day surgery center of West China Hospital[J]. *Chinese Journal of Clinical Thoracic and Cardiovascular Surgery*, 2021, 28(12):1393-1399. doi:10.7507/1007-4848.202107040.
- [26] 王子函, 张玉龙, 王捷, 等. 保留乳头乳晕的单孔法腔镜皮下乳腺切除术治疗早期乳腺癌的临床疗效[J]. *腹腔镜外科杂志*, 2018, 23(3):188-193. doi:10.13499/j.cnki.fqjwkzz.2018.03.188. Wang ZH, Zhang YL, Wang J, et al. Clinical outcomes of single-port endoscopic nipple sparing mastectomy for early breast cancer[J]. *Journal of Laparoscopic Surgery*, 2018, 23(3):188-193. doi:10.13499/j.cnki.fqjwkzz.2018.03.188.
- [27] 王邑迪, 訾浩毅, 丁嘉璐, 等. 腔镜手术与开放手术在乳腺癌一期假体重建术的回顾性队列研究[J]. *空军军医大学学报*, 2025, 46(9):1133-1142. doi:10.13276/j.issn.2097-1656.2025.09.003.

- Wang YD, Zi HY, Ding JJ, et al. A retrospective cohort study of endoscopic surgery and open surgery in nipple-sparing mastectomy with immediate reconstruction for breast cancer[J]. Journal of Air Force Medical University, 2025, 46(9):1133-1142. doi:10.13276/j.issn.2097-1656.2025.09.003.
- [28] Lai HW, Chen DR, Liu LC, et al. Robotic versus conventional or endoscopic-assisted nipple-sparing mastectomy and immediate prosthesis breast reconstruction in the management of breast cancer: a prospectively designed multicenter trial comparing clinical outcomes, medical cost, and patient-reported outcomes (RCENSM-P)[J]. Ann Surg, 2024, 279(1): 138-146. doi: 10.1097/SLA.0000000000005924.
- [29] 陈阔, 吕鹏威. 机器人辅助乳腺手术应用现状与发展趋势[J]. 中国实用外科杂志, 2024, 44(11):1317-1320. doi: 10.19538/j.cjps.issn1005-2208.2024.11.25.
- Chen K, Lu PW. Present situation and developments in the utilization of robotic breast surgery[J]. Chinese Journal of Practical Surgery, 2024, 44(11): 1317-1320. doi: 10.19538/j.cjps.issn1005-2208.2024.11.25.
- [30] Allen B, Knutson A, Iftexhar N, et al. The present and future of robotic surgery in breast cancer and breast reconstruction[J]. J. Clin. Med., 2025, 14(6):2100. doi:10.3390/jcm14062100.

(本文编辑 熊杨)

**本文引用格式:**周文斌, 王丹丹, 潘红, 等. 腋窝入路单孔腔镜电剪刀法乳房皮下腺体切除技术要点[J]. 中国普通外科杂志, 2026, 35(2): 350-356. doi:10.7659/j.issn.1005-6947.250280

**Cite this article as:** Zhou WB, Wang DD, Pan H, et al. Technical key points of endoscopic electro-scissors-assisted subcutaneous glandular excision of the breast via a single-port axillary approach[J]. Chin J Gen Surg, 2026, 35(2):350-356. doi:10.7659/j.issn.1005-6947.250280

## 关于一稿两投和一稿两用问题处理的声明

本刊编辑部发现仍有个别作者一稿两投和一稿两用, 为了维护本刊的声誉和广大读者的利益, 本刊就一稿两投和一稿两用问题的处理声明如下。

1. 一稿两投和一稿两用的认定: 凡属原始研究的报告, 同语种一式两份投寄不同的杂志, 或主要数据和图表相同、只是文字表述可能存在某些不同之处的两篇文稿, 分别投寄不同的杂志, 属一稿两投; 一经为两杂志刊用, 则为一稿两用。会议纪要、疾病的诊断标准和防治指南、有关组织达成的共识性文件、新闻报道类文稿分别投寄不同的杂志, 以及在一种杂志发表过摘要而将全文投向另一杂志, 不属一稿两投。但作者若要重复投稿, 应向有关杂志编辑部作出说明。

2. 作者在接到收稿回执后满3个月未接到退稿通知, 表明稿件仍在处理中, 若欲投他刊, 应先与本刊编辑部联系。

3. 编辑部认为文稿有一稿两投或两用嫌疑时, 应认真收集有关资料并仔细核对后再通知作者, 在作出处理决定前请作者就此问题作出解释。编辑部与作者双方意见发生分歧时, 由上级主管部门或有关权威机构进行最后仲裁。

4. 一稿两投一经证实, 则立即退稿, 对该作者作为第一作者所撰写的论文, 2年内将拒绝在本刊发表; 一稿两用一经证实, 将择期在杂志中刊出作者姓名、单位以及该论文系重复发表的通告, 对该作者作为第一作者所撰写的论文, 2年内拒绝在本刊杂志发表。本刊将就此事向作者所在单位和该领域内的其他科技期刊进行通报。

中国普通外科杂志编辑部