



doi:10.7659/j.issn.1005-6947.250464
http://dx.doi.org/10.7659/j.issn.1005-6947.250464
China Journal of General Surgery, 2026, 35(2):289-297.

· 专题研究 ·

“单孔+1”与传统多孔腹腔镜胆总管切开取石术的疗效与安全性比较

任龙¹, 王苻¹, 沈振伟¹, 李凯¹, 史凯航¹, 张楷¹, 杨亚²

(江苏大学附属宜兴医院/宜兴市人民医院 1. 肝胆胰外科 2. 超声科, 江苏 宜兴 214200)

摘要

背景与目的: 腹腔镜胆总管切开取石术 (LCBDE) 是胆总管结石的主要微创治疗方式。“单孔+1”腹腔镜技术 (SILS+1) 在胆囊手术中已显示出微创优势, 但在胆总管切开取石中的安全性与有效性仍有争议。本研究在统一应用吲哚菁绿 (ICG) 荧光胆管显影及自脱落胆道支架条件下, 比较 SILS+1 与传统多孔 LCBDE 的围手术期疗效与安全性。

方法: 回顾性分析 2024 年 3 月—2025 年 3 月接受 LCBDE 治疗的 132 例胆总管结石患者, 根据手术方式分为 SILS+1 组 ($n=32$) 与传统多孔组 ($n=100$)。采用倾向性评分匹配后纳入 SILS+1 组 32 例、传统多孔组 64 例。比较两组术中指标、术后恢复、并发症发生率及美容满意度等。

结果: 两组手术时间及胆管缝合时间差异无统计学意义 (均 $P>0.05$)。SILS+1 组标本取出时间更短, 切口总长度更小, 术后 24 h 疼痛评分更低, 腹壁美容满意度更高 (均 $P<0.001$)。两组在术中出血量、住院时间、住院费用及并发症发生率方面差异无统计学意义 (均 $P>0.05$)。所有胆汁漏患者经保守治疗恢复, 无需再次手术; 两组均无残余结石及支架相关并发症。

结论: 在统一 ICG 荧光导航及胆道自脱落支架辅助条件下, SILS+1 LCBDE 在不增加并发症发生风险的前提下, 可进一步减少手术创伤、减轻术后疼痛并改善美容效果, 是一种安全、可行的微创手术方式, 但其长期疗效仍需进一步研究验证。

关键词

胆总管结石病; 腹腔镜; 吲哚花青绿; 胆道支架
中图分类号: R657.4

Comparison of single-incision plus one-port versus conventional multi-port laparoscopic common bile duct exploration

REN Long¹, WANG Xing¹, SHEN Zhenwei¹, LI Kai¹, SHI Kaihang¹, ZHANG Kai¹, YANG Ya²

(1. Department of Hepatobiliary and Pancreatic Surgery 2. Department of Diagnostic Ultrasound, the Affiliated Yixing Hospital of Jiangsu University/Yixing People's Hospital, Yixing, Jiangsu 214200, China)

Abstract

Background and Aims: Laparoscopic common bile duct exploration (LCBDE) is a standard minimally invasive approach for choledocholithiasis. Although single-incision plus one-port laparoscopy (SILS+1) has demonstrated advantages in cholecystectomy, its safety and efficacy in common bile duct exploration

基金项目: 江苏省宜兴市“陶都之光”科技攻关计划基金资助项目 (2023SF13)。

收稿日期: 2025-08-19; **修订日期:** 2026-02-11。

作者简介: 任龙, 江苏大学附属宜兴医院/宜兴市人民医院副主任医师, 主要从事肝胆胰微创治疗方面的研究。

通信作者: 杨亚, Email: staff1810@yxph.com

remain unclear. This study aimed to compare perioperative outcomes between SILS+1 and conventional multi-port LCBDE under standardized adjunctive conditions including indocyanine green (ICG) fluorescence cholangiography and spontaneous biliary stent placement.

Methods: A retrospective analysis was conducted on 132 patients who underwent LCBDE between March 2024 and March 2025. Patients were divided into a SILS+1 group ($n=32$) and a conventional multi-port group ($n=100$). After propensity score matching, 32 patients in the SILS+1 group and 64 in the control group were included. Perioperative outcomes, postoperative recovery, complications, and cosmetic satisfaction were compared.

Results: There were no significant differences in operative time or bile duct suturing time between the two groups (both $P>0.05$). The SILS+1 group showed significantly shorter specimen extraction time, reduced total incision length, lower 24 h postoperative pain scores, and higher cosmetic satisfaction (all $P<0.001$). No significant differences were observed in intraoperative blood loss, hospital stay, total cost, or complication rates. All bile leakage cases were successfully managed conservatively without reoperation. No retained stones or stent-related complications were observed.

Conclusion: Under standardized adjunctive conditions, SILS+1 LCBDE is a safe and feasible technique that reduces surgical trauma, alleviates postoperative pain, and improves cosmetic outcomes without increasing complication rates. Further multicenter studies with long-term follow-up are needed to validate its clinical benefits.

Key words

Cholelithiasis; Laparoscopes; Indocyanine Green; Biliary Stent

CLC number: R657.4

胆总管结石是胆道系统常见疾病之一，随着微创外科技术的发展，腹腔镜胆总管切开取石术（laparoscopic common bile duct exploration, LCBDE）逐渐成为治疗胆总管结石的主流方法之一^[1]，因其可同时完成胆管结石清除与胆囊切除，减少分期操作和住院时间。传统多孔法腹腔镜虽已广泛开展，但仍存在术后疼痛明显、切口美观度不足等问题。为解决上述不足，“单孔+1”腹腔镜技术（single-incision plus one-port laparoscopic surgery, SILS+1）应运而生^[2]；相比传统腹腔镜手术，该术式通过脐部单孔作为主操作通道，辅以一辅助孔，既可保持传统三角操作结构，又克服了单孔腹腔镜中器械干扰大、操作角度受限的问题，兼顾美观性与操作性，从而提高了手术的安全性和操作舒适性^[3-4]。

此外，在腹腔镜胆道手术过程中，如何精准识别胆管解剖结构、避免胆管损伤是手术成功的关键。吲哚菁绿（indocyanine green, ICG）术前静脉注射后，可在术中通过近红外成像系统清晰显影胆囊管、胆总管等结构，从而降低胆道损伤风

险^[5]。已有研究表明，ICG荧光显影技术不仅提高了术中解剖精确性，而且显著缩短了解剖时间与术后恢复时间^[6]。尤其在解剖变异或组织粘连严重的情况下，ICG可为手术操作提供有效导航依据^[7]。

胆总管切开取石术后胆管的封闭方式同样影响患者的预后。传统的T管引流虽为胆总管减压提供了良好的通道，但长期引流易引发胆汁漏、胆道感染及患者不适感等问题^[8]。近年来，随着自脱落胆管支架的出现，通过胆总管内放置自脱落支架避免了术后T管护理及二次拔管可能引起胆汁漏的困扰。已有研究^[9]证实，自脱落胆管支架置入术具有术后并发症发生率低、术后恢复迅速及患者舒适度高的明显优势。

因此，本研究在统一ICG应用及胆道支架处理策略的前提下，单纯比较不同手术入路对围手术期结局的影响，以期更客观评估入路因素的真实作用。本研究的创新点在于在统一ICG与胆道支架策略下，单纯比较入路差异对围手术期结局的影响。

1 资料与方法

1.1 研究对象

回顾性分析2024年3月—2025年3月江苏大学附属宜兴医院肝胆胰外科收治的胆总管结石行手术治疗的患者的临床资料。纳入标准:(1)年龄18~80岁;(2)术前影像学(如磁共振胰胆管成像、CT)明确诊断为胆总管结石,胆总管直径 ≥ 8 mm;(3)择期接受术中ICG荧光导航的LCBDE+胆总管支架置入+胆囊切除术;(4)无严重心肺功能障碍,能耐受麻醉及气腹;(5)围手术期资料完整且可随访。排除标准:(1)合并急性化脓性胆管炎、急性胆源性胰腺炎等需急诊手术者;(2)术中中转开腹或术式更改;(3)合并胆道肿瘤或先天性胆道畸形;(4)术中未完成ICG显影或胆道支架植入;(5)既往有上腹部手术病史的患者。

初始共纳入符合标准的患者132例,其中32例接受SILS+1 LCBDE联合ICG荧光显影及J型胆道支架置入(SILS+1组),100例接受传统四孔法LCBDE联合ICG荧光显影及J型胆道支架置入(传统多孔组)。为降低组间基线偏倚,采用倾向性评分匹配法(propensity score matching, PSM)按1:2比例进行匹配^[10],匹配变量包括性别、年龄、体质质量指数(body mass index, BMI)、美国麻醉医师

协会(American Society of Anesthesiologists, ASA)分级、胆总管直径、结石数量、术前肝功能与感染指标,匹配卡钳设定为0.1。最终纳入SILS+1组32例、传统多孔组64例进行比较分析。

所有手术均由本院肝胆胰外科同一医疗团队完成。研究已获医院伦理委员会批准(批号:伦审2025科146-02),并豁免患者知情同意。

1.2 手术方法

1.2.1 SILS+1组 SILS+1组在全麻下取“人”字仰卧位,按笔者团队经验,麻醉诱导时静脉注射ICG 0.5 mg^[11];于脐上缘建立2 cm单孔操作平台,于剑突下或偏右侧2 cm肋缘下辅助置入5 mm Trocar,形成“主+辅”三角操作体系。术中利用近红外荧光成像系统进行胆道实时导航,明确胆囊管、胆总管等结构走行后,完成胆囊切除、经辅助孔纵行切开胆总管、置入胆道镜探查取石。取石完毕后,经胆道镜置入导丝,直视下通过十二指肠乳头,退出胆道镜,经导丝诱导于胆总管腔内置入自脱落式J型胆道内支架(18 cm, 6 Fr, 库铂),再次胆道镜直视下确认支架通过十二指肠乳头处,当距前端标记5 cm的刻度到达十二指肠乳头水平时判定置入深度合适,继而间断一期缝合切口。术毕经辅助孔放置负压引流管1根。标本经脐孔取出(图1)。

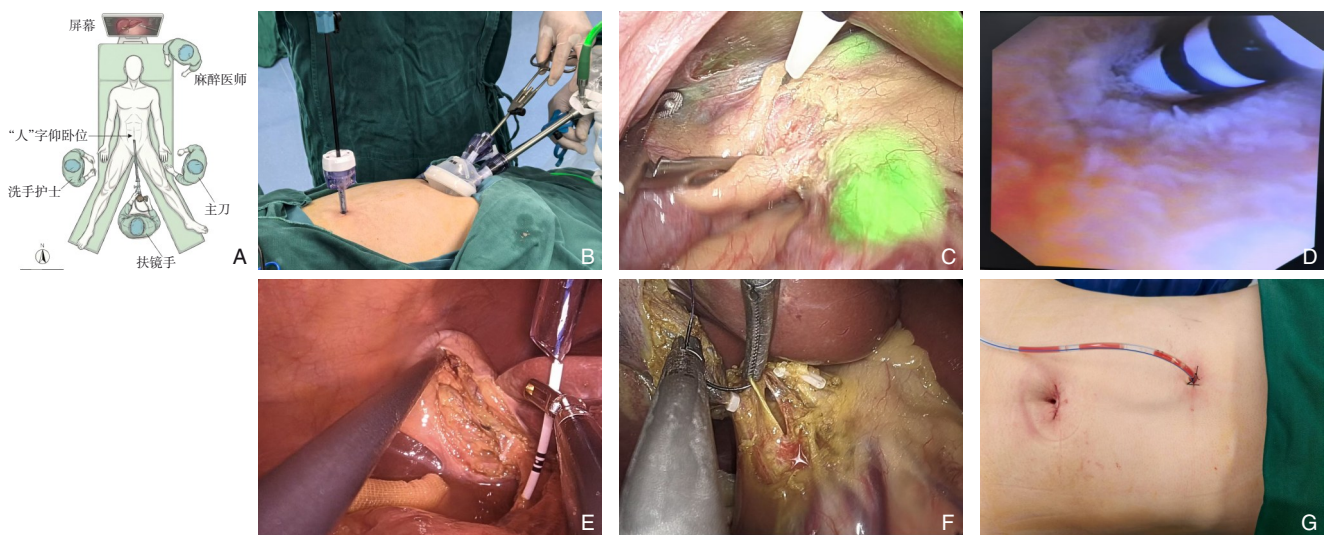


图1 SILS+1术中相关情况 A-B: 穿刺孔布局及术者站位; C: 术中实时ICG荧光胆道显影标识; D: 经斑马导丝诱导下置入白色J型自脱落支架; E: 胆道镜直视下支架通过十二指肠乳头; F: 缝合胆管切口的持针器角度; G: 术后切口缝合后情况

Figure 1 Intraoperative details of the SILS+1 procedure A-B: Trocar placement and surgeon positioning; C: Real-time visualization of biliary anatomy using ICG fluorescence imaging; D: Placement of a J-type spontaneously detachable biliary stent guided by a zebra guidewire; E: Confirmation of stent passage through the duodenal papilla under choledochoscopy; F: Needle holder orientation during bile duct suturing; G: Postoperative incision appearance after wound closure

1.2.2 传统多孔组 采用传统四孔法腹腔镜术式，于脐上、剑突下置入10 mm Trocar，右侧肋缘下、腋前线分别置入5 mm Trocar，完成相同操作流程，在胆囊床置负压引流管1根。经右侧腋前线切口引出。

1.2.3 术者与学习曲线控制 两组手术均由同一团队的2名主刀医师完成，围手术期管理流程一致。为尽量降低术者经验差异带来的偏倚，本研究由2名主刀共同参与两种术式的实施（SILS+1与传统四孔），均在研究开始前完成SILS+1腹腔镜胆囊切除术的学习曲线训练与技术积累，在此基础上开展本研究相关术式操作^[12]。上述措施用于降低因新技术引入导致的学习曲线偏倚对手术时间等围手术期指标的影响。

1.3 观察指标

主要观察指标包括：(1) 术中操作相关指标：手术总时间、胆囊三角解剖时间（开始解剖胆囊三角至夹闭胆总管时间）、标本取出时间、胆管缝合时间及术中出血量。(2) 术后恢复及微创效果指标：术后住院时间、引流管留置时间、术后24 h疼痛视觉模拟评分（visual analog scale, VAS）^[13]以及切口总长度。(3) 安全性指标：术后并发症发生率，包括胆汁漏、切口感染、皮下气肿及残余结石等。(4) 主观满意度及经济学指标包括：腹壁美容满意度评分[于术后6周随访时评估，采用4级主观问卷对切口美容结局进行评价，评估维度主要涵盖切口/瘢痕外观特征，如切口位置与长度、瘢痕宽度与颜色等，以及切口相关症状（如疼痛、瘙痒）对日常生活的影响；按“非常满意”计分3、“满意”计分2、“一般”计分1、“不满意”计分0]^[14]；术者疲劳程度（采用Borg 6-20量表评估^[15]，由主刀医师在手术结束撤台后立即当场自评并记录，以统一评估时间点并减少回忆偏倚）；以及住院总费用（以医院结算系统记录的本次住院总费用为准，未进行器械/耗材等分项成本拆解）。

1.4 随访

出院后对患者进行门诊或电话随访，随访时间为4~16周，平均随访12周。随访内容包括术后恢复情况、并发症相关症状（腹痛、发热、黄疸等）、再入院或再次干预情况及肝功能复查结果。支架相关方面，出院宣教患者在术后排便过程中留意是否排出J型自脱落支架，并常规安排术后约6周复诊行肝功能，腹部超声评估胆道情况及胆总

管内是否存在支架残留；如出现胆道相关症状或实验室指标异常，则提前复诊并完善检查处理。

1.5 数据收集与统计学分析

所有指标数据由2名研究人员独立通过住院病案系统采集，必要时由第3名医师核对确认。数据采用SPSS 26.0统计软件分析。正态分布数据以均数±标准差（ $\bar{x} \pm s$ ）表示，采用独立样本 t 检验；非正态分布数据以中位数（四分位间距） $[M (IQR)]$ 表示，采用Mann-Whitney U 检验；计数资料以频数（百分比） $[n (%)]$ 表示，采用 χ^2 检验或Fisher精确检验。以 $P < 0.05$ 为差异具有统计学意义。

2 结果

2.1 基线资料比较

经PSM后，SILS+1组（SILS+1联合ICG荧光导航与胆道支架置入）共32例，传统多孔组（传统多孔法联合ICG荧光导航与胆道支架置入）64例。两组在性别、年龄、BMI、ASA分级、胆总管直径、结石数量、总胆红素（total bilirubin, TBIL）、丙氨酸氨基转移酶（alanine transaminase, ALT）及白细胞计数等基线指标方面差异均无统计学意义（均 $P > 0.05$ ）（表1）。

2.2 两组患者术中情况

两组手术总时间 $[(87.75 \pm 8.03) \text{ min vs. } (85.03 \pm 8.43) \text{ min}, P=0.134]$ 及胆管缝合时间 $[16.0 (14.5 \sim 16.5) \text{ min vs. } 15.0 (13.0 \sim 16.5) \text{ min}, P=0.176]$ 差异均无统计学意义；SILS+1组标本取出时间明显优于传统多孔组 $[(3.25 \pm 1.46) \text{ min vs. } (7.36 \pm 2.43) \text{ min}, P < 0.001]$ ；术中出血量平均值SILS+1组略多于传统多孔组，但两组间差异无统计学意义 $[(17.41 \pm 5.85) \text{ mL vs. } (16.64 \pm 6.56) \text{ mL}, P=0.578]$ （表2）。

2.3 两组微创效果与术后情况

SILS+1组切口总长度显著短于传统多孔组 $[(2.61 \pm 0.45) \text{ cm vs. } (3.33 \pm 0.39) \text{ cm}, P < 0.001]$ ，且术后24 h疼痛评分更低 $[2 (2 \sim 3) \text{ vs. } 3 (3 \sim 4), P < 0.001]$ ；术后住院时间 $[4 (3 \sim 5) \text{ d vs. } 4 (4 \sim 5) \text{ d}, P=0.130]$ 及留置引流管时间 $[4.0 (3.0 \sim 4.5) \text{ d vs. } 4.0 (3.0 \sim 5.0) \text{ d}, P=0.117]$ 两组差异无统计学意义；住院总费用亦无明显差异 $[2.50 (2.40 \sim 2.60) \text{ 万元 vs. } 2.45 (2.30 \sim 2.60) \text{ 万元}, P=0.104]$ 。两组间术后并发症发生率差异无统计学意义（ $P=0.551$ ）。SILS+1组

发生胆汁漏3例(9.4%)、切口感染2例(6.3%)、5例(7.8%)、切口感染4例(6.3%),两组均无残皮下气肿1例(3.1%);传统多孔组发生胆汁漏余结石、胆管损伤、支架残留/移位发生(表3)。

表1 两组术前临床资料比较

Table 1 Comparison of preoperative clinical characteristics between the two groups

项目	SILS+1组(n=32)	传统多孔组(n=64)	$\chi^2/t/Z$	P
性别[n(%)]				
男	17(53.1)	32(50.0)	0.083	0.831
女	15(46.9)	32(50.0)		
年龄(岁, $\bar{x} \pm s$)	53.72±5.14	55.13±7.97	-0.907	0.367
BMI(kg/m ² , $\bar{x} \pm s$)	22.97±1.75	23.63±2.37	-1.388	0.168
ASA分级[n(%)]				
II	29(90.6)	55(85.9)	0.429	0.745
III	3(9.4)	9(14.1)		
胆总管直径(mm, $\bar{x} \pm s$)	8.31±1.89	8.92±2.19	-1.342	0.183
胆总管结石[个, M(IQR)]	2.5(1.5~3.0)	3.0(2.0~4.0)	-1.366	0.172
TBIL [μ mol/L, M(IQR)]	41.95(38.75~58.70)	43.60(34.75~61.00)	-0.451	0.652
ALT [IU/L, M(IQR)]	132.75(124.05~141.85)	135.40(129.45~141.25)	-0.890	0.374
白细胞计数[10 ⁹ /L, M(IQR)]	10.55(9.85~12.70)	11.05(9.50~11.50)	-0.008	0.994

表2 两组患者术中指标比较

Table 2 Comparison of intraoperative outcomes between the two groups

指标	SILS+1组(n=32)	传统多孔组(n=64)	t/Z	P
手术时间(min, $\bar{x} \pm s$)	87.75±8.03	85.03±8.43	1.513	0.134
胆管缝合时间[μ min, M(IQR)]	16.0(14.5~16.5)	15.0(13.0~16.5)	-1.353	0.176
标本取出时间(min, $\bar{x} \pm s$)	3.25±1.46	7.36±2.43	-8.805	<0.001
术中出血量(mL, $\bar{x} \pm s$)	17.41±5.85	16.64±6.56	0.558	0.578

表3 两组患者术后指标比较

Table 3 Comparison of postoperative outcomes between the two groups

指标	SILS+1组(n=32)	传统多孔组(n=64)	$\chi^2/t/Z$	P
切口总长度(cm, $\bar{x} \pm s$)	2.61±0.45	3.33±0.39	-8.056	<0.001
VAS评分[M(IQR)]	2(2~3)	3(3~4)	-3.980	<0.001
留置引流管[d, M(IQR)]	4.0(3.0~4.5)	4.0(3.0~5.0)	-1.569	0.117
术后住院时间[d, M(IQR)]	4(3~5)	4(4~5)	-1.516	0.130
住院总费用[万元, M(IQR)]	2.50(2.40~2.60)	2.45(2.30~2.60)	-1.625	0.104
并发症[n(%)]				
胆汁漏	3(9.4)	5(7.8)	2.180	0.551
切口感染	2(6.3)	4(6.3)		
残余结石	0(0.0)	0(0.0)		
皮下气肿	1(3.1)	0(0.0)		
胆管损伤	0(0.0)	0(0.0)		
支架残留/移位	0(0.0)	0(0.0)		

2.4 腹壁美容及术者疲劳度

腹壁美容满意度评分SILS+1组明显高于传统多孔组[2(2~3) vs. 1(1~2), $P<0.001$];术者疲劳程度在两组间无明显差异[6.5(6.0~7.0) vs. 7.0(6.0~7.0), $P=0.249$]。

2.5 随访情况

两组患者均完成出院后随访,术后约6周复查肝功能未见明显异常,腹部超声显示,两组胆总管内均未见支架残留回声,未提示支架滞留相关影像学表现。随访期间未记录到因疑似支架残留/

移位出现腹痛、黄疸，或需内镜取出或再次手术干预的情况。

3 讨论

本研究结果显示，在统一应用 ICG 荧光胆管显影及胆道自脱落支架置入的辅助条件下，SILS+1 LCBDE 在胆总管结石治疗中具有良好的安全性及可行性。与传统多孔法 LCBDE 相比，该联合术式在术中操作效率、微创效果、术后疼痛缓解及患者腹壁美容满意度等方面展现出明显优势，而在并发症发生率、住院时间及经济成本等核心安全指标上并无劣势，上述结果提示，在保证围手术期安全性的前提下，优化手术入路方式有助于进一步减少腹壁创伤并改善患者术后主观体验，为胆总管结石微创治疗策略的改进提供了临床依据。

首先，SILS+1 术式最大优势在于其在保证安全性的基础上进一步提升了微创水平。有效平衡了传统单孔腹腔镜操作空间受限与多孔法创伤较大的矛盾。通过在脐部建立单一多通道操作平台，并辅以剑突下辅助操作孔，形成稳定的“三角操作区”，在保持良好术野暴露的同时，显著减少了切口总长度，降低了术后疼痛^[16-17]。该微小“+1”孔位通常安置于剑突下或偏右区域，其位置恰好与胆总管纵轴基本一致，为胆道镜提供了最短的垂直进镜路径。这种布孔策略显著提高了胆道镜插入的精准性和稳定性，有助于在保证视野清晰的前提下，更快速、高效地完成结石探查与清除操作。术毕，该通道亦可直接作为术后腹腔引流路径使用，无需另行建立新切口，即可完成有效的术后引流管理，兼顾了微创性与术后恢复的安全性。

此外，SILS+1 术式依托脐部单一多通道操作平台，可经脐同步置入多把器械，在主操作相对独立的前提下兼具良好的助手配合通道。本团队在开展本研究前已积累了较多 SILS+1 腹腔镜手术在复杂/困难胆囊切除中的实践经验（如反复炎症、致密粘连、胆囊三角解剖不清等），并形成相对稳定的操作流程。在笔者实践中，对于习惯左手持针缝合的术者而言，通过脐部通道置入持针器，其轴线可与胆总管纵轴趋于平行，缝合过程中进针角度更为垂直，有助于提升缝合效率与缝线对

合质量，该布局方式能够在保证操作精度的同时，缩短胆管缝合时间及标本取出时间，降低术者疲劳感。

本研究数据显示，SILS+1 组的切口长度明显短于传统多孔组，且标本取出时间在 SILS+1 组显著短于传统多孔组，术后 VAS 评分显著降低，提示该术式具备更好的微创优势和患者舒适度。这些结果与 SILS+1 术式在其他腹部外科领域的研究结论相符。例如，Cai 等^[4]关于 SILS+1 胰十二指肠切除术的研究指出，该术式可有效减少术后疼痛并提升美容满意度；王亚楠等^[18]、Kong 等^[2]的研究也分别在结直肠癌和胃癌手术中证实了 SILS+1 的微创优势。其次，ICG 荧光显影在本研究中充分发挥了术中实时导航的价值。也间接降低了术中胆道损伤风险。既往研究^[19]表明，ICG 能够在术前 45 min 静脉注射后，通过近红外成像系统精准显影胆管结构，有助于术者在复杂解剖或解剖变异患者中获得更高的解剖安全性。多项研究已证实，近红外荧光导航下腹腔镜胆囊切除术的解剖清晰度及安全性显著优于传统方法，术中并发症发生率亦显著下降^[20]。Huang 等^[21]针对复杂胆囊的研究同样指出，ICG 技术在困难病例中尤具价值，能够显著降低术中胆道损伤事件的发生率。Symeonidis 等^[22]研究显示，与术中胆道造影相比，ICG 荧光显影操作更简便、无辐射且重复显影性更强，具备更高的可行性和临床实用性。而对于 ICG 推注时间，依据笔者团队经验，统一于麻醉诱导期实施^[23]。麻醉诱导期一个固定的时间节点，此时推注具有更佳的标准优势与临床灵活可操作性，相较于既往文献中常见的术前固定时间窗（如术前 30 min 或 45 min）注射，临床上往往需要人为追赶或等待到达特定间隔，反而可能引入新的流程波动，影响手术启动效率与执行一致性^[24]。既往针对显影窗口期的研究表明，ICG 静脉注射后在胆道内的有效显影期较长且存在较宽的“平台期”（通常以小时计）。手术启动阶段分钟级的微小延迟（如 10~30 min）对胆道内 ICG 蓄积强度的个体差异影响极小，不具有临床显著性，能够确保术中解剖识别的稳定性和可靠性^[25-26]。

胆总管切开术后引流策略的选择直接关系到术后恢复及并发症发生风险。传统 T 管引流虽具备引流和术后造影等优点，但普遍存在引流时间长、护理不便、患者不适以及需二次拔管的痛苦等局

限^[9]。直接一期缝合虽可避免T管相关不适,但在无内引流支持下,可能增加胆汁漏风险,尤其在胆总管张力大或残余结石风险高的患者中仍具挑战^[27]。本研究采用J型胆道自脱落内支架辅助一期缝合。J型自脱落胆道支架在不影响胆道愈合前提下,兼顾“内减压”与“避免外引流”的折中策略,通常会在术后2~6周之间自然脱落并随粪便排出体外提升患者术后依从性和整体体验^[28]。另两项研究^[29-30]也发现,J型胆道自脱落内支架在维持胆道通畅同时减少患者痛苦,并未显著增加并发症发生率。一项Meta分析^[9]指出,胆道内支架在降低胆汁漏发生率、缩短住院时间及改善患者舒适度方面具有明确优势。尽管本研究未与T管组直接比较,但SILS+1组患者术后恢复顺利、无支架相关并发症发生,进一步支持该技术在胆总管结石治疗中作为一期缝合的有效内引流辅助方式的可行性。然而,本研究未设置固定时间节点进行动态影像学随访,无法提供支架脱落时间分布、异常脱落发生率或脱落时间与并发症之间的关联分析,该信息缺失可能导致一定程度的信息偏倚。鉴于两组支架规格及随访策略一致,该偏倚更可能为非差异性,倾向于稀释而非夸大组间差异。因此,本研究结果仅支持在统一内引流策略背景下,SILS+1与传统多孔入路在安全性方面未见显著差异,而不能据此推断自脱落支架优于T管或其他引流方式。未来需通过多中心、前瞻性、分组对照设计,分别比较T管引流、自脱落支架辅助一期缝合、单纯一期缝合等策略的长期安全性与成本效果,以进一步明确最佳胆道引流路径。

需要指出的是,本研究部分指标仍可能存在偏倚来源:(1)术者疲劳程度采用Borg 6-20量表评估,每台手术结束撤台后由主刀医师当场自评并记录,以统一评估时间点并尽量减少回忆偏倚,但由于属于术者自评,无法对术式分组实施盲法,仍可能存在主观偏倚。(2)研究由同一手术团队完成,入组前已完成SILS+1相关学习曲线积累,以降低操作经验差异的影响,但作为相对新入路,仍不能完全排除学习曲线对手术时间、操作效率及疲劳程度评分等指标的潜在干扰,尤其早期病例可能低估该术式的真实效率表现。(3)本研究统一采用ICG荧光导航及J型自脱落胆道支架作为辅助策略,旨在控制胆道处理方式这一关键变量,从而更集中比较腹壁入路形式对围手术期结局的

影响。在这一组合策略背景下,SILS+1主要表现为切口更小、术后疼痛更轻等微创特征,在并发症发生率及住院总费用方面未见明显劣势。(4)本研究未设置“自脱落支架与T管引流”传统多孔组,也未拆解ICG、支架与入路方式的独立贡献,现有结果仅能支持该组合方案在本研究人群中的可行性与短期安全性,尚不能据此推断自脱落支架在SILS+1术式中的必要性或其相对T管的优效或非劣效。(5)作为单中心回顾性研究,样本量有限,胆管损伤及严重胆汁漏等低发生率事件的统计学效力不足,可能存在假阴性风险;研究未预设单一主要结局指标,亦未建立多变量回归模型评估分组效应,因此相关结论更偏向探索性提示,因果推断强度有限。未来仍需在样本量充足、技术路径与随访策略进一步标准化的前提下开展多中心前瞻性研究,以验证SILS+1在不同复杂度胆总管结石患者中的真实获益及适用边界。

综上所述,SILS+1是胆总管结石微创治疗中的一种安全、有效且具有明显微创优势的手术模式。在保证与传统多孔法相似的手术安全性及并发症发生率的基础上,优化术中操作流程,减轻患者术后疼痛,提升腹壁切口美容满意度,而不会增加并发症发生风险或医疗成本。尽管本研究为回顾性单中心研究,尚存在一定的选择偏倚,未来仍需通过大样本、多中心、前瞻性随机对照试验进一步验证该技术组合的临床优势及长期效果。

作者贡献声明:任龙负责论文撰写、数据整理、参与手术;王苻、沈振伟、李凯、史凯航负责数据收集,参与手术;张楷负责论文指导、参与手术、审阅论文;杨亚负责数据收集、术后随访、论文指导、审阅论文。

利益冲突:所有作者均声明不存在利益冲突。

参考文献

- [1] 陈玉茹, 聂占国, 崔健帅. 复杂性胆道结石的微创手术治疗进展[J]. 现代消化及介入诊疗, 2024, 29(10): 1232-1236. doi: 10.3969/j.issn.1672-2159.2024.10.018.
Chen YR, Nie ZG, Cui JS. Progress in minimally invasive surgical treatment of complex biliary calculi[J]. Modern Digestion & Intervention, 2024, 29(10): 1232-1236. doi: 10.3969/j.issn.1672-

- 2159.2024.10.018.
- [2] Kong J, Wu M, Yan S, et al. Single-incision plus one-port laparoscopy surgery versus conventional multi-port laparoscopy surgery for colorectal cancer: a systematic review and meta-analysis[J]. *Int J Colorectal Dis*, 2024, 39(1): 62. doi: 10.1007/s00384-024-04630-x.
- [3] Wang X, Yu YK, Qin ZM, et al. Advantages of the split-leg supine position single-port plus one laparoscopic surgery approach[J]. *Sci Rep*, 2024, 14:27424. doi:10.1038/s41598-024-78837-x.
- [4] Cai H, Zhang M, Wang X, et al. Initial experience of single-incision plus one port total laparoscopic pancreaticoduodenectomy[J]. *BMC Surg*, 2023, 23(1):219. doi:10.1186/s12893-023-02107-2.
- [5] Castagneto-Gissey L, Russo MF, Iodice A, et al. Intracholecystic versus intravenous indocyanine green (ICG) injection for biliary anatomy evaluation by fluorescent cholangiography during laparoscopic cholecystectomy: a case-control study[J]. *J Clin Med*, 2022, 11(12):3508. doi:10.3390/jcm11123508.
- [6] Tang Y, Liu R, Liu H, et al. Effects of indocyanine green (ICG) imaging-assisted cholecystectomy on intraoperative and postoperative complications: a meta-analysis[J]. *Surg Innov*, 2024, 31(4):362-372. doi:10.1177/15533506241246335.
- [7] Wang W, Feng S, Li Z, et al. Clinical application of indocyanine green fluorescence navigation technique in laparoscopic common bile duct exploration for complex hepatolithiasis[J]. *BMC Surg*, 2024, 24(1):117. doi:10.1186/s12893-024-02411-5.
- [8] Delgado LM, Pompeu BF, Pasqualotto E, et al. Primary closure versus T-tube drainage on common bile duct exploration for choledocholithiasis: an updated systematic review and meta-analysis[J]. *J Laparoendosc Adv Surg Tech A*, 2025, 35(6): 463-475. doi:10.1089/lap.2025.0048.
- [9] Rudiman R, Hanafi RV, Almawijaya, et al. Complications of biliary stenting versus T-tube insertion after common bile duct exploration: a systematic review and meta-analysis[J]. *PLoS One*, 2023, 18(1): e0280755. doi:10.1371/journal.pone.0280755.
- [10] 王瑞平. 倾向性评分匹配应用条件及 SPSS 软件实现[J]. *上海医药*, 2022, 43(13): 59-62. doi: 10.3969/j. issn. 1006-1533.2022.13.017.
- Wang RP. Application conditions of propensity score matching and implementation of SPSS software[J]. *Shanghai Medical & Pharmaceutical Journal*, 2022, 43(13): 59-62. doi: 10.3969/j. issn.1006-1533.2022.13.017.
- [11] Broderick RC, Spurzem GJ, Cabrera AG, et al. How low can you go? Intraoperative microdosing of indocyanine green for fluorescence cholangiography during laparoscopic cholecystectomy[J]. *Surg Endosc*, 2025, 39(10): 6813-6818. doi: 10.1007/s00464-025-12057-w.
- [12] 王晓冬, 张楷, 王荇, 等. 吲哚菁绿荧光导航在单孔腹腔镜胆囊切除术中的临床应用价值[J]. *中国普通外科杂志*, 2025, 34(8): 1718-1725. doi:10.7659/j.issn.1005-6947.250162.
- Wang XD, Zhang K, Wang X, et al. Clinical value of indocyanine green fluorescence navigation in single-incision laparoscopic cholecystectomy[J]. *China Journal of General Surgery*, 2025, 34(8): 1718-1725. doi:10.7659/j.issn.1005-6947.250162.
- [13] da Costa BR, Saadat P, Basciani R, et al. Visual Analogue Scale has higher assay sensitivity than WOMAC pain in detecting between-group differences in treatment effects: a meta-epidemiological study[J]. *Osteoarthritis Cartilage*, 2021, 29(3): 304-312. doi: 10.1016/j.joca.2020.10.004.
- [14] Theologis AA, Collins AP, Parhar K, et al. Revisiting abdominal wall "morbidity" of the extensile anterolateral approach to the thoracolumbar spine[J]. *Spine Deform*, 2025, 13(1):251-260. doi: 10.1007/s43390-024-00971-3.
- [15] Jo D, Bilodeau M. Rating of perceived exertion (RPE) in studies of fatigue-induced postural control alterations in healthy adults: Scoping review of quantitative evidence[J]. *Gait Posture*, 2021, 90: 167-178. doi:10.1016/j.gaitpost.2021.08.015.
- [16] Zhou H, Bian C, Wang A, et al. Single-incision plus one port laparoscopic right hemicolectomy with complete mesocolic excision and intracorporeal anastomosis[J]. *Tech Coloproctol*, 2023, 27(3):237-238. doi:10.1007/s10151-022-02646-5.
- [17] Wang Y, Deng H, Mou T, et al. Short-term outcomes of single-incision plus one-port laparoscopic versus conventional laparoscopic surgery for rectosigmoid cancer: a randomized controlled trial[J]. *Surg Endosc*, 2019, 33(3):840-848. doi:10.1007/s00464-018-6350-6.
- [18] 王亚楠, 彭敏滢, 谢文谦, 等. 两孔腹腔镜结直肠癌根治性切除术近期疗效分析[J]. *中华胃肠外科杂志*, 2021, 24(1):48-53. doi: 10.3760/cma.j.cn.441530-20200409-00193.
- Wang YN, Peng MY, Xie WQ, et al. Short-term outcomes of single incision plus one port laparoscopic surgery for colorectal cancer[J]. *Chinese Journal of Gastrointestinal Surgery*, 2021, 24(1): 48-53. doi:10.3760/cma.j.cn.441530-20200409-00193.
- [19] Ishizawa T, Bandai Y, Ijichi M, et al. Fluorescent cholangiography illuminating the biliary tree during laparoscopic cholecystectomy[J]. *Br J Surg*, 2010, 97(9): 1369-1377. doi: 10.1002/bjs.7125.
- [20] Lie H, Irawan A, Sudirman T, et al. Efficacy and safety of near-infrared fluorescence cholangiography using indocyanine green in laparoscopic cholecystectomy: a systematic review and meta-analysis[J]. *J Laparoendosc Adv Surg Tech A*, 2023, 33(5): 434-446. doi:10.1089/lap.2022.0495.
- [21] Huang H, Du D, Wang Z, et al. Application of intraoperative

- fluorescence imaging with indocyanine green in the difficult gallbladder: a comparative study between indocyanine green-guided fluorescence cholangiography and conventional surgery[J]. *J Laparoendosc Adv Surg Tech A*, 2023, 33(4): 404-410. doi: 10.1089/lap.2022.0467.
- [22] Symeonidis S, Mantzoros I, Anestiadou E, et al. Biliary anatomy visualization and surgeon satisfaction using standard cholangiography versus indocyanine green fluorescent cholangiography during elective laparoscopic cholecystectomy: a randomized controlled trial[J]. *J Clin Med*, 2024, 13(3): 864. doi: 10.3390/jcm13030864.
- [23] Aranda FP, Škrabec CG, López-Sánchez J, et al. Indocyanine green (ICG) fluorescent cholangiography in laparoscopic cholecystectomy: Simplifying time and dose[J]. *Dig Liver Dis*, 2023, 55(2):249-253. doi:10.1016/j.dld.2022.10.023.
- [24] López-Sánchez J, Garrosa-Muñoz S, Pardo-Aranda F, et al. Dose and administration Time of Indocyanine Green in near-infrared fluorescence cholangiography during laparoscopic cholecystectomy (DOTIG): a randomized clinical trial[J]. *Surg Endosc*, 2025, 39(3): 1778-1792. doi:10.1007/s00464-024-11481-8.
- [25] 张轶西, 靖超, 郑亚民, 等. 不同剂量吲哚菁绿在日间腹腔镜胆囊切除术荧光胆管造影中效果比较: 一项多中心随机对照试验[J]. *中国实用外科杂志*, 2025, 45(11): 1283-1288. doi:10.19538/j.cjps. issn1005-2208.2025.11.15.
- Zhang YX, Jing C, Zheng YM, et al. The application value of optimizing the administration regimen of indocyanine green in day surgery laparoscopic cholecystectomy-a multicenter randomized controlled clinical study[J]. *Chinese Journal of Practical Surgery*, 2025, 45(11): 1283-1288. doi: 10.19538/j. cjps. issn1005-2208.2025.11.15.
- [26] 陈江明, 蒋东, 方康伟, 等. 腹腔镜胆囊切除术中吲哚菁绿肝外胆道显影的术前给药时间和剂量研究[J]. *中华消化外科杂志*, 2025, 24(7): 882-889. doi: 10.3760/cma. j. cn115610-20250520-00204.
- Chen JM, Jiang D, Fang KW, et al. Study on preoperative administration time and dose of indocyanine green for extrahepatic biliary tract imaging in the laparoscopic cholecystectomy[J]. *Chinese Journal of Digestive Surgery*, 2025, 24(7): 882-889. doi: 10.3760/cma.j.cn115610-20250520-00204.
- [27] Omar MA, Redwan AA, Alansary MN. Comparative study of three common bile duct closure techniques after choledocholithotomy: safety and efficacy[J]. *Langenbecks Arch Surg*, 2022, 407(5):1805-1815. doi:10.1007/s00423-022-02597-3.
- [28] 付金强, 乌建平, 王清. 定期自行脱落J型胆道支架在腹腔镜胆总管探查术中的疗效观察[J]. *肝胆外科杂志*, 2019, 27(5):389-390. doi:10.3969/j.issn.1006-4761.2019.05.021.
- Fu JQ, Wu JP, Wang Q. Observation on the curative effect of J-type biliary stent with regular self-shedding in laparoscopic common bile duct exploration[J]. *Journal of Hepatobiliary Surgery*, 2019, 27(5):389-390. doi:10.3969/j.issn.1006-4761.2019.05.021.
- [29] Masudi FA, Arish H. Antegrade biliary stenting following surgical management of choledocholithiasis[J]. *Int Surg J*, 2023, 10(10): 1595-1598. doi:10.18203/2349-2902.isj20232980.
- [30] Xu Y, Dong C, Ma K, et al. Spontaneously removed biliary stent drainage versus T-tube drainage after laparoscopic common bile duct exploration[J]. *Medicine (Baltimore)*, 2016, 95(39):e5011. doi: 10.1097/MD.0000000000005011.

(本文编辑 宋涛)

本文引用格式:任龙,王苻,沈振伟,等.“单孔+1”与传统多孔腹腔镜胆总管切开取石术的疗效与安全性比较[J]. *中国普通外科杂志*, 2026, 35(2):289-297. doi:10.7659/j.issn.1005-6947.250464

Cite this article as: Ren L, Wang X, Shen ZW, et al. Comparison of single-incision plus one-port versus conventional multi-port laparoscopic common bile duct exploration[J]. *Chin J Gen Surg*, 2026, 35(2):289-297. doi:10.7659/j.issn.1005-6947.250464