



doi:10.7659/j.issn.1005-6947.250625
http://dx.doi.org/10.7659/j.issn.1005-6947.250625
China Journal of General Surgery, 2026, 35(2):279-288.

· 专题研究 ·

腹腔镜胆囊切除术后 Hem-o-lok 夹胆道移位的诊断与治疗： 附 1 例报告并文献复习

魏彤辉，张波，杨振宇

(中国人民解放军空军军医大学第二附属医院 普通外科，陕西 西安 710038)

摘要

背景与目的：Hem-o-lok 夹广泛应用于腹腔镜胆囊切除术 (LC) 中的胆囊管及血管闭合，但其术后移位虽罕见，却可进入胆总管形成异物，影像学表现易误诊为胆总管结石，增加诊断与治疗难度。针对该远期并发症的识别与处理，临床认知仍有不足。本文通过分析 1 例相关病例并结合文献复习，总结其临床特征及诊治要点。

方法：回顾性分析中国人民解放军空军军医大学第二附属医院普通外科 2025 年 10 月收治的 1 例 29 岁女性患者的临床资料。患者 4 年前行 LC，本次因体检发现“胆总管结石”1 年余入院，术前影像学提示胆总管多发充盈缺损。患者拒绝内镜下逆行胰胆管造影治疗，遂行腹腔镜胆总管探查术 (LCBDE)，术中确诊为 Hem-o-lok 夹移位。分析其诊疗过程、影像学特征及术中所见，并结合文献进行讨论。

结果：术前影像学提示胆总管多发结石。LCBDE 术中经胆道镜探查，于胆总管中下段取出 3 枚移位的 Hem-o-lok 夹，周围未见胆色素结石，确诊为“胆总管异物 (Hem-o-lok 夹)”。术后置 T 管引流，恢复顺利出院。术后 2 个月 T 管窦道造影示胆总管通畅，无残留异物或结石，顺利拔管。

结论：Hem-o-lok 夹移位是 LC 术后一种罕见的远期并发症，影像学易误诊为胆总管结石。对有相关手术史的患者，应将其纳入鉴别诊断。LCBDE 是确诊及处理该并发症的有效方式。规范术中操作及合理选择闭合方式，并加强术后随访，有助于降低此类并发症风险。

关键词

胆囊切除术，腹腔镜；胆总管结石病；手术后并发症；异物游走；胆总管探查术
中图分类号：R657.4

Diagnosis and treatment of Hem-o-lok clip migration into the common bile duct after laparoscopic cholecystectomy: a case report and literature review

WEI Tonghui, ZHANG Bo, YANG Zhenyu

(Department of General Surgery, the Second Affiliated Hospital of Air Force Medical University, Xi'an 710038, China)

Abstract

Background and Aims: Hem-o-lok clips are widely used for cystic duct and vascular closure during laparoscopic cholecystectomy (LC). Although rare, postoperative clip migration may occur, with the clip

基金项目：唐都青年自主创新科学基金资助项目 (2023BTDQV013)。

收稿日期：2025-11-07；**修订日期：**2026-02-04。

作者简介：魏彤辉，中国人民解放军空军军医大学第二附属医院住院医师，主要从事普通外科疾病方面的研究。

通信作者：杨振宇，Email: yangzhenyu1023@126.com

entering the common bile duct (CBD) and acting as a foreign body. Its imaging features often mimic choledocholithiasis, posing diagnostic and therapeutic challenges. Clinical awareness of this late complication remains insufficient. This study aims to summarize the clinical characteristics and management strategies through a case analysis and literature review.

Methods: The clinical data of a 29-year-old woman admitted in October 2025, four years after LC, were retrospectively reviewed. She was diagnosed with suspected CBD stones during routine examination one year prior to admission. Preoperative imaging revealed multiple filling defects in the CBD. The patient declined endoscopic retrograde cholangiopancreatography and underwent laparoscopic common bile duct exploration (LCBDE). Intraoperative findings, imaging characteristics, diagnostic process, and management were analyzed in conjunction with relevant literature.

Results: Preoperative imaging suggested multiple CBD stones. During LCBDE, three migrated Hem-o-lok clips were identified and removed from the middle and lower CBD under choledochoscopic guidance. No pigment stones were observed around the clips. The final diagnosis was foreign bodies in the CBD (Hem-o-lok clips). A T-tube was placed for drainage. The patient recovered uneventfully and was discharged. Two months later, T-tube cholangiography confirmed a patent CBD without residual stones or foreign bodies, and the tube was removed successfully.

Conclusion: Hem-o-lok clip migration is a rare long-term complication after LC and is easily misdiagnosed as choledocholithiasis. In patients with a history of LC, clip migration should be considered in the differential diagnosis. LCBDE is an effective diagnostic and therapeutic approach. Standardized surgical techniques, appropriate selection of closure devices, and long-term follow-up are essential to minimize this complication.

Key words

Cholecystectomy, Laparoscopic; Choledocholithiasis; Postoperative Complications; Foreign-Body Migration; Common Bile Duct Exploration

CLC number: R657.4

胆石症是一种常见的消化系统疾病，约10%~15%的成年人受其影响^[1]。该病特征为胆汁成分硬化形成结石，常引发胆囊炎、胆管炎及胰腺炎等严重并发症。当前的治疗方案包括药物、内镜及外科手术等，但存在侵入性、疗程长或复发风险等局限性^[2]。对于合并胆总管结石的患者，临床主要采用两种策略：腹腔镜胆囊切除术（laparoscopic cholecystectomy, LC）同期行腹腔镜胆总管探查术（laparoscopic common bile duct exploration, LCBDE），或先行内镜下逆行胰胆管造影（endoscopic retrograde cholangiopancreatography, ERCP）/内镜括约肌切开术（endoscopic sphincterotomy, EST）取石后再行LC^[3-4]。其中，术前ERCP/EST联合LC的两阶段方案在全球范围内应用最为广泛^[5-6]。在各类腹腔镜手术中，Hem-o-lok夹因其使用便捷，有助于缩短手术时间而被广泛应用于泌尿、肝胆及胃肠等多个学科领域^[7-9]。然而，该器械也存在术后

风险，已有报道指出其可能发生移位，进而导致出血、胆汁漏或胆总管结石复发等并发症^[10]。基于此，本研究回顾性分析中国人民解放军空军军医大学第二附属医院普通外科1例因胆石症行LC，术后发现Hem-o-lok夹移位至胆总管并误诊为胆管结石的病例，旨在为临床识别与处理此类罕见并发症提供参考，报告如下。

1 病历资料

患者 女，29岁。因“体检发现胆总管结石1年余”于2025年10月12日入院。患者1年前孕检时超声首次发现胆总管结石，未予治疗，此后间断出现劳累后背部隐痛，无发热、寒战、黄疸等胆管炎典型症状。既往史值得注意的是，患者4年前因胆囊结石于外院接受LC。入院查体：生命体征平稳，腹平软，腹部可见3处长约1 cm愈合瘢痕，

无压痛、反跳痛,未触及包块。实验室检查提示总胆红素 23.3 $\mu\text{mol/L}$,直接胆红素 9.2 $\mu\text{mol/L}$,丙氨酸氨基转移酶 32 U/L,天门冬氨酸氨基转移酶 23 U/L,感染指标未见明显异常。初步影像学评估:腹部超声、计算机断层扫描(CT)及磁共振

胰胆管成像(MRCP)均明确提示胆囊术后缺如,值得注意的是,原胆囊三角区未见血管夹残留影。胆总管轻度扩张(直径约 0.9 cm),其内见多发结节样低信号充盈缺损(图1)。初步诊断为胆总管结石、胆总管扩张、胆囊切除术后。

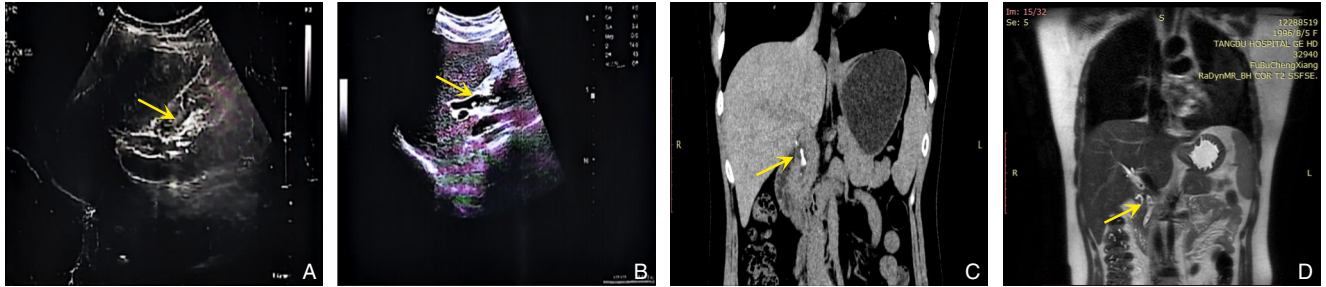


图1 患者术前影像学检查均提示胆总管扩张及其内充盈缺损(箭头所示) A: 外院腹部超声图像; B: 本院腹部超声图像; C: 本院腹部CT平扫图像; D: 本院MRCP图像

Figure 1 Preoperative imaging showing dilation of the common bile duct and intraluminal filling defects (arrows) A: Abdominal ultrasound from an external hospital; B: Abdominal ultrasound from our hospital; C: Plain abdominal CT scan; D: MRCP from our hospital

鉴于患者拒绝行经ERCP取石术,经科室术前讨论,具备明确手术指征,遂决定于2025年10月14日在全身麻醉下行LCBDE。术中见腹腔内广泛粘连,仔细分离肝十二指肠韧带并探查原胆囊三角区,确认该区域无任何血管夹残留。随后发现胆总管扩张,直径约 1.5 cm。纵行切开胆总管前壁,置入胆道镜探查,于胆总管中下段意外发现3枚大小约 1.5 cm 的灰白色、Hem-o-lok 样异物(图2),其形态与既往腹腔镜手术中用于夹闭血管或管腔

的 Hem-o-lok 夹完全吻合,肝内二级三级胆道及肝外胆管黏膜光滑,无明显胆固醇及胆色素样沉积物,十二指肠乳头开闭良好。术中诊断为“胆总管异物(Hem-o-lok 夹)”。在胆道镜直视下,利用取石网篮将全部异物夹顺利取出。再次反复探查肝内外胆管,确认无其他结石或异物残留后,于胆总管内置入 18 号 T 管并缝合切口,于小网膜孔放置腹腔引流管。手术过程顺利,术中出血约 50 mL。

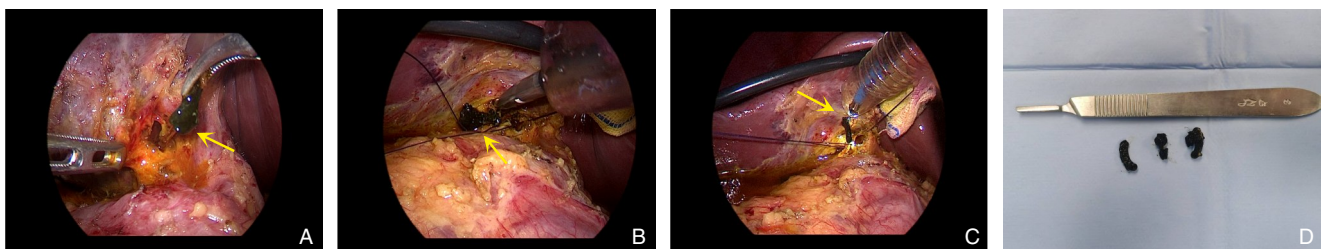


图2 胆总管内异物(Hem-o-lok 夹)及术中取出实物 A-C: 经胆总管切口取出 Hem-o-lok 夹; D: 3枚 Hem-o-lok 夹

Figure 2 Foreign bodies (Hem-o-lok clips) in the common bile duct and the specimens retrieved during surgery A-C: Hem-o-lok clips extracted through the choledochotomy incision; D: The three Hem-o-lok clips

术后患者恢复良好,给予抗感染、补液及营养支持等治疗。T管引流通畅,引流量每天约 200~300 mL,为清亮黄褐色胆汁;腹腔管引流液逐渐减少后予以拔除。患者术后第 5 天康复出院。患者术后 2 个月返院复查,经 T 管窦道行胆道造影显示胆总管通畅,未见结石或异物残留,遂顺利拔除 T 管(图3)。本病例提示,对于有腹腔镜胆囊及

胆道手术史,且术中应用不可吸收生物夹,术后远期出现胆管扩张或“结石”影的患者,在鉴别诊断中应高度重视手术夹移位至胆总管的可能性。此种移位的发生机制可能与夹闭不全、夹子滑脱或慢性切割穿透胆管壁有关。该病例为临床诊治提供了宝贵的经验,强调术中规范操作及术后长期随访的重要性。

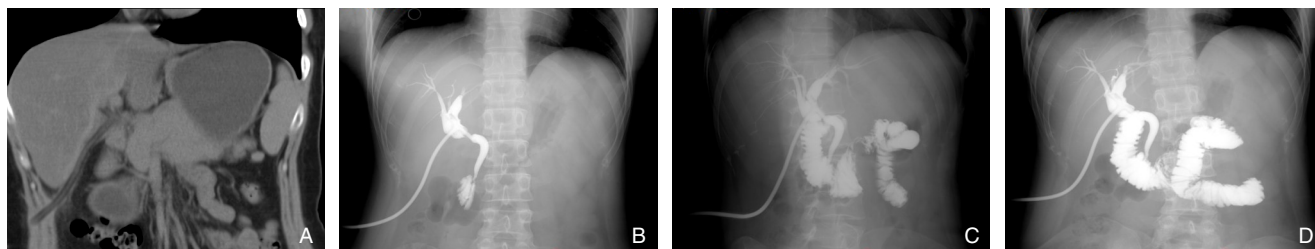


图3 患者术后随访影像学检查 A: 术后胸腹部CT平扫图像, 清晰显示胆总管内T管位置; B-D: 术后2个月经T管窦道行胆道造影图像(不同体位/角度), 显示造影剂充盈良好, 肝内外胆管显影清晰、通畅, 未见充盈缺损(结石或异物残留), 十二指肠顺利显影

Figure 3 Postoperative follow-up imaging A: Plain CT scan showing the position of the T-tube in the common bile duct; B-D: T-tube cholangiography via the sinus tract at 2 months postoperatively (different positions/angles), demonstrating good contrast filling, patent intrahepatic and extrahepatic bile ducts, no filling defects, and smooth passage into the duodenum

2 讨论与文献复习

胆石症是临床常见的消化系统疾病, LC已成为主流术式^[3,6]。在此类手术中, Hem-o-lok夹作为一种不可吸收的多聚合物闭合夹, 因其具有结扎范围广(最大可到16 mm)、锁扣结构稳定、操作便捷、不干扰影像学检查等优点, 被广泛应用于夹闭胆囊管、胆囊动脉^[7-8,11]。然而, 本病例报道了1例罕见的LC术后4年, Hem-o-lok夹移位至胆总管并形成异物核心的个案, 揭示了这一看似安全器械所潜藏的远期并发症发生风险。为系统了解此并发症的临床特征、诊断及治疗现状, 笔者检索了国内外数据库, 对近年来报道的LC及LC+LCBDE术后手术夹(包括Hem-o-lok夹及金属夹)移位至胆总管的病例进行了汇总(表1)。

综合表1所列的病例信息可见, 不可吸收手术夹移位的发生时间跨度大(2个月至17年), 临床表现多样, 且术前易误诊。其诊断与治疗策略的选择需结合患者具体情况。以下将结合本病例与文献资料, 围绕几个关键问题展开讨论。本病例中, 患者于术后远期(4年)通过孕前体检发现胆总管“结石”, 且缺乏急性胆管炎的典型症状, 如腹痛、发热、黄疸等, 这与部分报道中术后短期内即出现严重并发症的情况有所不同^[9]。这种无症状或症状不典型的特征, 使得诊断更为隐匿和困难。关于Hem-o-lok夹移位的具体机制目前尚未完全明确, 综合文献报道及本病例特点, 笔者认为其发生是多重因素共同作用的结果。首先, 局部炎症是至关重要的诱因。患者首次手术即为胆囊结石伴慢性胆囊炎, 存在胆道周围感染基础^[27]。术中胆囊破损引起的漏胆可诱发局部迟发性炎症

反应, 这可能使得夹闭在胆囊管或胆囊动脉上的Hem-o-lok夹因组织坏死或腐蚀而脱落, 并通过胆囊管切口迁移至胆道腔内^[19,28]。其次, 术者操作习惯与技术细节至关重要, 本病例发现的3枚夹子移位为此提供了直接线索。在腹腔镜胆囊切除术中, 使用Hem-o-lok夹闭胆囊管残端(2枚)及胆囊动脉(1枚)符合常规。然而, 若夹闭位置过于贴近胆总管(残端过短或夹闭时提拉胆囊管张力过大), 或将胆囊管与周围组织, 甚至少许胆总管壁一并夹闭。这种“夹闭过多组织”或“骑跨夹闭”的操作会导致局部组织慢性缺血、坏死, 增加远期风险。在术后长期的胆道蠕动及慢性炎症作用下, 夹子可能逐渐腐蚀、穿透胆管壁, 最终作为一个整体或相继脱落移行至胆总管腔内^[29-30]。本例术中发现3枚夹子聚集于胆总管下段, 高度提示初次手术中可能存在上述局部炎症或技术偏差, 而非简单的胆囊管解剖过短。

在诊断方面, 本病例术前影像学(超声、CT、MRI)均倾向于诊断为“胆总管结石”, 这凸显了术前鉴别诊断的巨大挑战, 包括影像科医生对此类现象的认知不足。Hem-o-lok夹由非金属材料构成, 在CT上可表现为条状或结节状致密影, 在MRI上呈双低信号, 其影像学特征极易与胆色素结石混淆^[11]。然而, 细致的甄别仍有可能发现线索。本病例的影像报告(图1)与典型胆总管结石病例存在值得关注的细微差别。典型的胆色素结石在MRI上表现为均匀的“长T1、短T2”低信号影, 在CT上多为高密度影, 但密度可不均。相比之下, Hem-o-lok夹在影像上可能更具特征: 在CT平扫中, 它通常呈现为边界极其清晰、密度高度均

一的条状或“夹状”高密度影,其形态可能更倾向于保持固有的长条形结构;在MRI的T2加权像及MRCP上,则表现为形态僵直、信号均匀的“双低信号”充盈缺损^[31]。因此,对于有LC或LCBDE手术史,术后远期发现胆总管“结石”的患者,临床医师应保持高度警惕。仔细分析影像学特征,

如发现条状致密影、长宽比例异常或密度/信号异常均匀的充盈缺损,应优先考虑 Hem-o-lok 夹移位的可能性^[31]。正如本例所示,术前确诊仍非易事。最终的诊断金标准仍依赖于术中胆道镜的直视探查,它能直观地确认异物性质并同时进行治疗。

表1 LC后 Hem-o-lok/手术夹移位病例诊疗信息汇总表

Table 1 Reported cases of Hem-o-lok or surgical clip migration into the common bile duct after LC

作者及发表年份	患者特征 (年龄/性别/原手术及时间)	临床表现/发现方式	诊断过程
Zheng, 等 ^[12] 2023	52岁,女;LC术后6年	上腹痛、腹胀;右上腹浅压痛	实验室:胆红素升高。MRCP提示胆总管结石;ERCP证实结石核心为金属夹
Zhu, 等 ^[13] 2024	72岁,男;LC术后2年	急性上腹痛、发热、黄疸	MRCP/CT提示胆总管异物;ERCP确诊为 Hem-o-lok 夹
Gavric, 等 ^[14] 2020	69岁,女;LC术后17年	腹痛、恶心呕吐1个月(急性胆管炎表现)	实验室:肝酶、胆红素、炎症指标升高。内镜超声检查术(EUS)发现结石;ERCP确诊结石核心为手术夹
Dell'Abate, 等 ^[15] 2003	67岁,女;LC术后1年	黄疸伴腹痛	实验室:梗阻性黄疸。超声示胆总管扩张;ERCP显示以金属夹为核心的结石
Ng, 等 ^[16] 2020	70岁,男;LC术后12年	梗阻性黄疸	ERCP显示结石中心有金属夹
Yoshizumi, 等 ^[17] 2000	63岁,男;LC术中发生胆囊管意外离断	早期(术后8d):上腹痛(胆汁漏); 远期(术后1年):严重上腹及背痛	术后1年 ERCP 显示胆总管内金属夹及上方结石
Pradhan, 等 ^[18] 2022	29岁,女;LC术后10年	间歇性右上腹痛6周,油腻食物后加重,伴呕吐	实验室:肝酶及碱性磷酸酶显著升高。超声检查/MRCP提示胆总管结石;ERCP确诊充盈缺损内含夹子样结构
Roh, 等 ^[19] 2019	65岁,男;LC术后13个月(原手术为急性化脓性胆囊炎)	上腹痛、发热3d(急性胆管炎), 黄疸	实验室:严重胆汁淤积及感染。CT显示胆总管内高密度夹子影
Liu, 等 ^[20] 2022	59岁,女;LC+LCBDE术后2个月	发热、急性右上腹痛3d(急性胆管炎)	实验室:肝酶、胆红素、白细胞升高。CT提示夹子移位;ERCP确诊
Kou, 等 ^[21] 2019	84岁,男;LC+开腹胆总管探查术;术后3年	右上腹痛、黄疸2个月,寒战高热1d(急性胆管炎)	实验室:感染及严重肝功能异常。CT示胆总管高密度影。LCBDE术中确诊夹子及结石
姚驰, 等 ^[22] 2024	78岁,男;LC术后(时间未明确)	右上腹痛、恶心、黄疸加重4d	实验室:梗阻性黄疸及肝损伤。超声/磁共振检查(MRI)提示胆总管结石。术前诊断:LC术后胆总管结石
王一尧, 等 ^[23] 2024	54岁,女;LC术后(时间未明确)	腹痛、黄疸、发热1d(急性胆管炎三联征)	实验室:感染及梗阻性黄疸。CT见胆总管条状致密影,误诊为结石
Álvarez Abad, 等 ^[24] 2016	56岁,女;LC术后(时间未明确)	上腹痛放射至右季肋部、发热、黄疸(急性胆管炎)	CT显示肝内外胆管扩张,原因系远端胆总管金属夹
Rajendra, 等 ^[25] 2009	41岁,女;LC术后(时间未明确)	右上腹疼痛(类似胆绞痛)	MRCP/ERCP显示胆囊残端内“猫眼石”(结石核心为金属夹)
付振东, 等 ^[26] 2022	病例1:43岁,男;LC术后4个月 病例2:61岁,女;LC术后5个月 病例3:51岁,女;LC+胆总管囊肿切除术后3个月	病例1:无痛性进行性黄疸 病例2:皮肤巩膜黄染 病例3:间歇性高热、全身黄染	病例1:CT/B超诊断胆总管结石 病例2:MRCP误判为胆道损伤性狭窄 病例3:CT提示吻合口异物
魏彤辉, 等 2026 (本例病例)	29岁,女;LC术后4年	体检发现胆总管“结石”1年余,偶有背部隐痛,无急性胆管炎症状	超声/CT/MRCP均提示胆总管多发结石。LCBDE术中胆道镜确诊为3枚 Hem-o-lok 夹

表1 LC后Hem-o-lok/手术夹移位病例诊疗信息汇总表(续)

Table 1 Reported cases of Hem-o-lok or surgical clip migration into the common bile duct after LC (continued)

作者及发表年份	治疗方法	治疗结果与预后	关键启示
Zheng, 等 ^[12] 2023	ERCP下网篮取石(含夹)	术后恢复良好	移位可发生在术后6年; ERCP兼具诊断与治疗作用, 推荐为首选
Zhu, 等 ^[13] 2024	分2次ERCP取出2枚夹子	首次ERCP后症状改善; 二次ERCP后治愈	提示多枚夹子可能相继移位; CT/MRCP可提示, ERCP为确诊金标准
Gavric, 等 ^[14] 2020	ERCP取石(含夹)	治疗成功, 症状缓解	目前报道中移位时间最长的病例之一(17年); 临床表现与普通胆总管结石无异
Dell'Abate, 等 ^[15] 2003	ERCP/EST后取石篮取出	术后24 h出院, 5 d后肝功能恢复正常	首次提出“猫眼结石”术语; 强调ERCP为首选治疗方法
Ng, 等 ^[16] 2020	ERCP/EST后球囊拖网取出结石	成功取出	典型“猫眼结石”病例, 影像学具有特征性
Yoshizumi, 等 ^[17] 2000	内镜下用篮状导管取出金属夹及结石	内镜治疗成功	清晰地展示了术后胆汁漏与远期夹子移位的关联; 使用多枚夹子处理意外是风险因素
Pradhan, 等 ^[18] 2022	治疗性ERCP/EST后取石篮取出结石及钛夹	症状迅速改善, 肝功能恢复, 术后2 d出院	术后10年发生; 提供了流行病学数据(中位时间26个月, 夹子数中位1枚); 明确ERCP为首选(成功率84.5%)
Roh, 等 ^[19] 2019	先行经皮肝胆道引流术(PTBD)减压, 稳定后行ERCP取石/夹	恢复顺利, 12个月随访良好	严重胆管炎是危险因素; 展示了不稳定患者PTBD+ERCP的分阶段治疗策略
Liu, 等 ^[20] 2022	ERCP/EST后取石篮取出2枚Hem-o-lok夹	症状消失, 3 d后出院, 随访稳定	移位可发生在胆道探查术后, 时间较短(2个月)
Kou, 等 ^[21] 2019	先行ERCP/内镜鼻胆管引流术(ENBD)减压退黄, 后行LCBDE取夹/石+T管引流	术后恢复好, 3个月后拔T管完全康复	高龄、复杂手术史患者, 采用ENBD+LCBDE的分阶段治疗; 夹子可能因排斥或压迫移入
姚驰, 等 ^[22] 2024	LCBDE: 取出5枚被结石包裹的Hem-o-lok夹+T管引流	术后T管造影无残留, 随访8个月良好	单次移位夹子数量多(5枚), 并被结石包裹; LCBDE可一次性处理
王一尧, 等 ^[23] 2024	LCBDE: 取出1枚Hem-o-lok夹及泥沙样结石+T管引流	术后恢复顺利, 6周后胆道镜检查无异常拔管	术前影像易误诊; 与ERCP相比, LCBDE允许更全面的胆道评估与直接处理
Álvarez Abad, 等 ^[24] 2016	ERCP成功取出夹子	临床症状缓解	合并门静脉血栓, 治疗同时需处理并发症
Rajendra, 等 ^[25] 2009	内镜取石失败, 最终行腹腔镜胆囊残端及结石切除术	成功切除	移位至胆囊残端, 而非胆总管; 影像学“猫眼石”具有特征性; 内镜治疗可能因解剖失败
付振东, 等 ^[26] 2022	病例1: LCBDE取2枚夹子, 一期缝合 病例2: 开腹探查取4枚夹子, 行胆肠吻合 病例3: 腹腔镜手术取2枚夹子, 重新吻合	随访6~3个月, 均恢复良好	展示了不同的临床表现(从无痛黄疸到严重感染)和术前误诊情况(结石、狭窄); 强调了术中探查的重要性
魏彤辉, 等 2026 (本例病例)	LCBDE取出3枚夹子+T管引流	术后恢复良好, 2个月后T管造影无异常, 已拔管	无症状或症状不典型, 术前影像学极易误诊; 提示3枚夹子同时移位可能与初次手术技术有关; LCBDE是有效的诊断治疗方法

在治疗策略上, ERCP/ES作为胆总管结石的一线微创治疗手段, 具有无需开腹、可重复操作等优点, 其总体成功率高且技术成熟^[32]。而本例患者因担心ERCP可能行Oddi括约肌切开、注射性胰腺炎等操作带来的并发症, 进而转诊至外科行LCBDE。对于Hem-o-lok夹此类体积较大、形态不规则且质地坚硬的异物, ERCP取石存在独特挑

战: 取石网篮或取石球囊可能难以抓牢或套住光滑的夹体; 强行拖拽可能导致夹子损伤胆管壁或嵌顿于Oddi括约肌处, 本例术中的操作也证实了这一现象(胆道镜直视下网篮难以抓取位于胰腺段胆管内的Hem-o-lok夹及抓取后拖拽困难)。此外, ERCP操作本身固有的胰胆管插管、括约肌切开等步骤, 仍伴随胰腺炎、出血、穿孔及远期乳

头功能障碍等风险^[33]。相比之下,LCBDE在此场景下展现出其独特价值:它能在直视下全面评估腹腔粘连情况及胆总管扩张程度;通过胆道镜可对肝内外胆管进行无盲区探查,精准定位并取出异物;同时,术中放置T管为术后提供了确切的胆道减压与引流,也为后续经窦道处理预留了安全通道^[34]。研究^[33]表明,对于复杂性胆道情况,LCBDE是一种可靠的选择。因此,临床决策需个体化。对于术前高度怀疑或已证实为手术夹移位的病例,尤其是当异物较大、ERCP预估取出困难时,LCBDE是一种极具价值的备选或首选方案。

为降低 Hem-o-lok 夹移位此类罕见但严重的并发症,加强围手术期管理至关重要。其预防策略应贯穿于术前、术中及术后全过程。术前评估:应详细评估患者病情,特别是对于合并急性胆囊炎或胆管炎患者,围手术期有效的炎症控制是减少术后组织脆性和粘连的基础^[19]。术中操作:这是预防的核心环节。术者应具备丰富经验,准确辨识胆囊三角区解剖结构。夹闭胆囊管时,应保持胆囊管松弛,确保胆总管汇合处未被术者左手钳牵拉向右侧移位,保证其残端在夹闭后留有约至少 0.5 cm 的长度,并避免夹闭过多周围组织,以防缺血性坏死^[29,35]。有研究^[36]提出,使用超声刀等能量平台精确离断组织,可减少夹子的使用数量,从源头上降低移位风险,尽管其成本较高。关于闭合材料的选择,可吸收夹因其良好的生物相容性和后期在体内降解的特性,理论上可彻底消除异物移位的长期风险,近年来逐渐被推广^[37-38]。然而,亦有研究从卫生经济学角度出发,认为 Hem-o-lok 在手术时间、住院费用和总体并发症发生率上性价比更高^[39]。因此,术者需根据患者具体情况(如是否为排异体质、炎症程度)和本单位条件进行个体化选择。此外,丝线结扎同样是一种较为经济可靠的闭合方式,在处理粗大或水肿的胆囊管时尤为可靠。本例提示,闭合方式的选择需综合考量器械特性与术中情况,旨在实现最安全、可靠的闭合效果。术后随访与管理:术后应指导患者避免短期内剧烈活动。更重要的是建立长期的、规律的随访机制^[40-41]。对于 LC 或 LCBDE 术后患者,特别是术中曾使用不可吸收夹者,建议定期进行肝功能等生化指标监测和腹部超声检查,以便及时发现胆管扩张或异常回声。对于采取 T 管引流术后患者,应指导其妥善保护 T 管,并

在术后 2 个月左右行窦道造影或胆道镜检查后拔管,此举不仅能确认胆道愈合情况,还能再次排查有无残余异物或结石^[9]。此外,胆汁淤积、胆道动力学异常和胆管感染被认为是胆总管结石复发的重要原因^[42-43],术后酌情使用熊去氧胆酸等药物可能对预防结石再发有所裨益^[44]。

本研究的局限性:首先,本文是 1 例个案报告,其临床表现、诊断与治疗过程的外推性与普遍性受到限制。Hem-o-lok 夹移位的真实发生率、确切的危险因素及最佳防治策略,有待未来更大样本的研究予以证实。其次,文中对夹子移位机制的探讨(如局部炎症、操作因素等)主要是基于文献和本病例的回溯性推断,确切的病理生理学过程仍需更多证据支持。最后,本病例的治疗决策在很大程度上受患者意愿的影响,这可能引入选择偏倚,并使得在不同治疗方式间进行客观比较变得困难。尽管如此,本案例仍详尽记录了这一罕见并发症从术前误诊到术中确诊的全过程,为临床工作者提供借鉴与诊疗思路。

综上所述,Hem-o-lok 夹或其他手术夹移位是 LC 术后一种极为罕见的远期并发症。其发生机制复杂,与局部炎症、手术操作、患者体质等多种因素相关。临床医师应对有此手术史的患者保持警惕,当影像学提示胆总管“结石”时,需将夹子移位纳入鉴别诊断。LCBDE 是确诊并处理该并发症的有效方法。预防此类事件的发生,关键在于术中对解剖的精确把握、对闭合夹的规范使用,以及根据情况合理选择闭合器械。术后系统的随访观察对于早期发现并干预并发症、改善患者预后具有重要意义。未来需要通过多中心协作,建立更大样本的病例登记或数据库,以更准确地评估其发生率、明确高危因素、并优化诊疗流程。

作者贡献声明:魏彤辉负责整理病例和撰写文章;张波负责整理文献和病例随访;杨振宇负责对文章的内容做批评性审阅与指导。

利益冲突:所有作者均声明不存在利益冲突。

参考文献

- [1] 中华医学会外科学分会胆道外科学组. 急性胆道系统感染的诊断和治疗指南(2021版)[J]. 中华外科杂志, 2021, 59(6):422-429. doi:10.3760/cma.j.cn112139-20210421-00180.

- Branch of Biliary Surgery, Chinese Society of Surgery, Chinese Medical Association. Practice guideline for diagnosis and treatment of bile duct injury(2021 edition)[J]. Chinese Journal of Surgery, 2021, 59(6): 422-429. doi: 10.3760/cma.j.cn112139-20210421-00180.
- [2] Batool Mirza U, Sarfaraz I, Kiran Z, et al. Melatonin's anti-inflammatory and antioxidant effects in gallstone disease: a narrative review[J]. World J Hepatol, 2025, 17(9): 110964. doi: 10.4254/wjh.v17.i9.110964.
- [3] Sun W, Li J, Fang JB, et al. Comparison of efficacy of ERCP+LC and LC+LCBDE on cholecysto-choledocholithiasis and analysis of risk factors for recurrence of choledocholithiasis[J]. Altern Ther Health Med, 2024, 30(7):103-107.
- [4] 赵健楠, 刘洋, 王向, 等. 胆囊结石处理的临床决策: 从适应证到术式选择的再探索[J]. 中国普通外科杂志, 2025, 34(2):245-252. doi:10.7659/j.issn.1005-6947.250061.
- Zhao JN, Liu Y, Wang X, et al. Clinical decision-making in the management of gallstones: a re-exploration from indication to surgical options[J]. China Journal of General Surgery, 2025, 34(2): 245-252. doi:10.7659/j.issn.1005-6947.250061.
- [5] Pavlidis ET, Pavlidis TE. Current management of concomitant cholelithiasis and common bile duct stones[J]. World J Gastrointest Surg, 2023, 15(2):169-176. doi:10.4240/wjgs.v15.i2.169.
- [6] 马平安, 宋春, 段春宁, 等. 腹腔镜胆囊切除术后胆总管结石复发影响因素分析及风险预测模型构建[J]. 中国普通外科杂志, 2025, 34(11):2499-2505. doi:10.7659/j.issn.1005-6947.250117.
- Ma PA, Song C, Duan CN, et al. Risk factors for recurrence of common bile duct stones after laparoscopic cholecystectomy and construction of a prediction model[J]. China Journal of General Surgery, 2025, 34(11): 2499-2505. doi: 10.7659/j.issn.1005-6947.250117.
- [7] Rogers SJ, Cello JP, Horn JK, et al. Prospective randomized trial of LC+LCBDE vs. ERCP/S+LC for common bile duct stone disease[J]. Arch Surg, 2010, 145(1): 28-33. doi: 10.1001/archsurg.2009.226.
- [8] Shrivastava P, Nayak B, Singh P. Migrated Hem-o-Lok clips in the ureter: a rare cause of recurrent urinary tract infection[J]. BMJ Case Rep, 2017, 2017:bcr2016219143. doi:10.1136/bcr-2016-219143.
- [9] Liu Y, Ji B, Wang YC, et al. Hem-o-lok clip found in common bile duct after laparoscopic cholecystectomy and common bile duct exploration: a clinical analysis of 8 cases[J]. Int J Med Sci, 2012, 9(3):225-227. doi:10.7150/ijms.4023.
- [10] Huang YZ, Lin YY, Xie JP, et al. Clip-stone and T clip-sinus post laparoscopic biliary surgery: Two case reports and review of the literature[J]. World J Gastrointest Surg, 2025, 17(2): 99423. doi: 10.4240/wjgs.v17.i2.99423.
- [11] Aminian A, Khorgami Z. Hem-O-lok clip is safe in minimally invasive general surgery: a single center experience and review of data from food and drug administration[J]. J Minim Invasive Surg Sci, 2012, 1(2):52-57. doi:10.5812/jmiss.1885.
- [12] Zheng B, Li C, Wang S. A case of a common bile duct stone containing a metallic clip appearing after laparoscopic cholecystectomy[J]. Rev Esp Enferm Dig, 2023, 115(7): 407-408. doi:10.17235/reed.2023.9750/2023.
- [13] Zhu Z, Wang JF, Li C, et al. A case of Hem-o-lok clip migrating to common bile duct after laparoscopic cholecystectomy[J]. Asian J Surg, 2024, 47(9):4117-4118. doi:10.1016/j.asjsur.2024.05.052.
- [14] Gavric A, Stefanovic S, Plut S, et al. Bile duct stone formation around migrated surgical clip 17 years after laparoscopic cholecystectomy[J]. Gastroenterol Hepatol, 2021, 44(9): 662-663. doi:10.1016/j.gastrohep.2020.06.037.
- [15] Dell'Abate P, Del Rio P, Soliani P, et al. Choledocholithiasis caused by migration of a surgical clip after video laparoscopic cholecystectomy[J]. J Laparoendosc Adv Surg Tech A, 2003, 13(3): 203-204. doi:10.1089/109264203766207753.
- [16] Ng DY, Petrushenko W, Kelly MD. Clip as Nidus for choledocholithiasis after cholecystectomy-literature review[J]. JSLS, 2020, 24(1):e2019.00053. doi:10.4293/JSLS.2019.00053.
- [17] Yoshizumi T, Ikeda T, Shimizu T, et al. Clip migration causes choledocholithiasis after laparoscopic cholecystectomy[J]. Surg Endosc, 2000, 14(12):1188. doi:10.1007/s04640040030.
- [18] Pradhan U, Gyawali P, Dahal R, et al. Clip migration in common bile duct: an uncommon complication of laparoscopic cholecystectomy[J]. Kathmandu Univ Med J, 2022, 20(77): 111-113.
- [19] Roh YJ, Kim JW, Jeon TJ, et al. Common bile duct stone development due to a Hem-o-lok clip migration: a rare complication of laparoscopic cholecystectomy[J]. BMJ Case Rep, 2019, 12(7):e230178. doi:10.1136/bcr-2019-230178.
- [20] Liu DR, Wu JH, Shi JT, et al. Hem-o-lok clip migration to the common bile duct after laparoscopic common bile duct exploration: a case report[J]. World J Clin Cases, 2022, 10(19):6548-6554. doi: 10.12998/wjcc.v10.i19.6548.
- [21] Kou K, Liu X, Hu Y, et al. Hem-o-lok clip found in the common bile duct 3 years after laparoscopic cholecystectomy and surgical exploration[J]. J Int Med Res, 2019, 47(2):1052-1058. doi:10.1177/0300060518817216.
- [22] 姚驰, 王雪梅, 袁兵, 等. LC术后Hem-o-lok夹大量移位至胆总管一例[J]. 肝胆胰外科杂志, 2024, 36(11):691-694. doi:10.11952/j.issn.1007-1954.2024.11.010.
- Yao C, Wang XM, Yuan B, et al. Massive migration of Hem-o-lok clips after laparoscopic cholecystectomy: a case report[J]. Journal

- of Hepatopancreatobiliary Surgery, 2024, 36(11): 691-694. doi: 10.11952/j.issn.1007-1954.2024.11.010.
- [23] 王一尧, 李铎, 邹瑞. LC术后 Hem-o-lok 夹移位至胆总管一例[J]. 肝胆胰外科杂志, 2024, 36(11): 697-698. doi: 10.11952/j.issn.1007-1954.2024.11.012.
- Wang YY, Li D, Zou R. Hem-o-lok clip migration to common bile duct after laparoscopic cholecystectomy: a case report[J]. Journal of Hepatopancreatobiliary Surgery, 2024, 36(11): 697-698. doi: 10.11952/j.issn.1007-1954.2024.11.012.
- [24] Álvarez Abad I, Gutierrez Grijalba O, Sarriguarte Lasarte A, et al. Migration of a clip to the common bile duct after laparoscopic cholecystectomy[J]. Cir Esp, 2017, 95(2): 111. doi: 10.1016/j.ciresp.2016.02.005.
- [25] Rajendra A, Cohen SA, Kasmin FE, et al. Surgical clip migration and stone formation in a gallbladder remnant after laparoscopic cholecystectomy[J]. Gastrointest Endosc, 2009, 70(4):780-781. doi: 10.1016/j.gie.2009.05.025.
- [26] 付振东, 范瑞芳, 党政, 等. 胆囊切除术后 Hem-o-lok 夹胆管移位 3 例报告[J]. 腹腔镜外科杂志, 2022, 27(12): 954-956. doi: 10.13499/j.cnki.fqjwkzz.2022.12.954.
- Fu ZD, Fan RF, Dang Z, et al. 3 cases report of bile duct displacement with Hem-o-lok clip after cholecystectomy[J]. Journal of Laparoscopic Surgery, 2022, 27(12): 954-956. doi: 10.13499/j.cnki.fqjwkzz.2022.12.954.
- [27] Tanimu S, Coombs RA, Tanimu Y, et al. Cholecystectomy clip-induced biliary stone: Case report and literature review[J]. J Minim Access Surg, 2025, 21(3):306-311. doi:10.4103/jmas.jmas_323_23.
- [28] Vargheese S, Nelson T, Akhtarkhavari A, et al. Laparoscopic cholecystectomy in acute calculous cholecystitis: a secondary center experience[J]. Cureus, 2023, 15(6): e41114. doi: 10.7759/cureus.41114.
- [29] Zheng Y, Wang Y, Bai X, et al. Letter to the editor on "The cystic duct and artery were clipped using a clip applier". Nonmetal clip migration after laparoscopic cholecystectomy[J]. Asian J Surg, 2018, 41(6):585-587. doi:10.1016/j.asjsur.2018.09.001.
- [30] 赵海旺, 袁玉斌, 张平, 等. 腹腔镜下胆囊切除和胆总管切开取石术后 Hem-o-lok 夹移位[J]. 中华普通外科杂志, 2020, 35(10):819-820. doi:10.3760/cma.j.cn113855-20200402-00266.
- Zhao HW, Yuan YB, Zhang P, et al. Hem-o-lok clamp displacement after laparoscopic cholecystectomy and choledocholithotomy[J]. Chinese Journal of General Surgery, 2020, 35(10): 819-820. doi: 10.3760/cma.j.cn113855-20200402-00266.
- [31] Mills CD, McCamley C. Multiple cholecystectomy clip migration into the common bile duct causing obstructive jaundice[J]. ANZ J Surg, 2021, 91(4):E245-E246. doi:10.1111/ans.16311.
- [32] Onnekink AM, Gorris M, Bekkali NL, et al. Endoscopic sphincterotomy to prevent post-ERCP pancreatitis after self-expandable metal stent placement for distal malignant biliary obstruction (SPHINX): a multicentre, randomised controlled trial[J]. Gut, 2025, 74(2): 246-254. doi: 10.1136/gutjnl-2024-332695.
- [33] Gonçalves GF, Barros LL, Gurgel SE, et al. Proper timing of ERCP and cholecystectomy on acute cholecystitis: a systematic review and meta-analysis[J]. Acta Cir Bras, 2025, 40: e401025. doi: 10.1590/acb401025.
- [34] Zhuang L, Li Y, Zhang L, et al. A comparison of the therapeutic outcomes between primary duct closure and T-tube drainage after laparoscopic common bile duct exploration: a single-centre retrospective study[J]. Wideochir Inne Tech Maloinwazyjne, 2023, 18(1):108-116. doi:10.5114/wiitm.2022.120672.
- [35] 汤晓东, 刘双海, 陈胜. 腹腔镜胆囊切除、胆道探查取石术后 Hem-o-lok 夹游走于胆总管二例[J]. 中华消化内镜杂志, 2015, 32(8): 565-566. doi: 10.3760/cma.j.issn.1007-5232.2015.08.017.
- Tang XD, Liu SH, Chen S. Two cases of Hem-o-lok clip wandering in common bile duct after laparoscopic cholecystectomy and bile duct exploration and lithotomy[J]. Chinese Journal of Digestive Endoscopy, 2015, 32(8):565-566. doi: 10.3760/cma.j.issn.1007-5232.2015.08.017.
- [36] Kandil T, El Nakeeb A, El Hefnawy E. Comparative study between clipless laparoscopic cholecystectomy by harmonic scalpel versus conventional method: a prospective randomized study[J]. J Gastrointest Surg, 2010, 14(2):323-328. doi:10.1007/s11605-009-1039-8.
- [37] Bartholomew AJ, Jing C, Economopoulos KP, et al. Impact of metal vs non-absorbable, polymer clips during laparoscopic cholecystectomy[J]. Surg Endosc, 2025, 39(4): 2288-2295. doi: 10.1007/s00464-025-11559-x.
- [38] Ravikiran HR, Niroop Sri Raghava KN, Dave P. Clipless versus clip-based cystic duct closure in laparoscopic cholecystectomy: a systematic review and meta-analysis[J]. Cureus, 2025, 17(11): e97440. doi:10.7759/cureus.97440.
- [39] 顾炜, 蔡兵, 吴鸣宇. Hem-o-lok 夹和可吸收夹在腹腔镜胆囊切除术中的临床应用比较[J]. 肝胆胰外科杂志, 2015, 27(3):238-240. doi:10.11952/j.issn.1007-1954.2015.03.020.
- Gu W, Cai B, Wu MY. Comparison of clinical application of Hem-o-lok clip and absorbable clip in laparoscopic cholecystectomy[J]. Journal of Hepatopancreatobiliary Surgery, 2015, 27(3): 238-240. doi:10.11952/j.issn.1007-1954.2015.03.020.
- [40] 张慧林, 刘永硕, 孙象军. 胆囊术后 Hem-o-lok 结扎夹移位形成胆总管结石 1 例报告[J]. 腹腔镜外科杂志, 2022, 27(4):312-313. doi: 10.13499/j.cnki.fqjwkzz.2022.04.312.

- Zhang HL, Liu YS, Sun XJ. A case report of choledocholithiasis caused by the displacement of Hem-o-lok ligature clip after cholecystectomy[J]. *Journal of Laparoscopic Surgery*, 2022, 27(4): 312-313. doi:10.13499/j.cnki.fqjwkzz.2022.04.312.
- [41] 顾伟刚, 陆磊, 金杭斌, 等. 腹腔镜胆囊切除术后 Hem-o-lok 结扎夹移位至胆道一例[J]. *浙江临床医学*, 2020, 22(9): 1372-1373. doi:10.3969/j.issn.1008-7664.2020.09.059.
- Gu WG, Lu L, Jin HB, et al. A case of Hem-o-lok ligature clip shifting to biliary tract after laparoscopic cholecystectomy[J]. *Zhejiang Clinical Medicine*, 2020, 22(9): 1372-1373. doi:10.3969/j.issn.1008-7664.2020.09.059.
- [42] Chon HK, Jo IH, Park CH. Evolving strategies for the optimal management of common bile duct stones[J]. *Gut Liver*, 2025, 19(5): 665-676. doi:10.5009/gnl250251.
- [43] Wang X, Li Z. Management of common bile duct stones: a comprehensive review[J]. *Front Surg*, 2025, 12: 1658784. doi: 10.3389/fsurg.2025.1658784.
- [44] Bessone F, Hillotte GL, Tamagnone N, et al. Ursodeoxycholic acid for the management of drug-induced liver injury: role of hepatoprotective and anti-cholestatic mechanisms[J]. *J Clin Transl Hepatol*, 2025, 13(2): 162-168. doi:10.14218/JCTH.2024.00325.

(本文编辑 熊杨)

本文引用格式: 魏彤辉, 张波, 杨振宇. 腹腔镜胆囊切除术后 Hem-o-lok 夹胆道移位的诊断与治疗: 附 1 例报告并文献复习[J]. *中国普通外科杂志*, 2026, 35(2): 279-288. doi: 10.7659/j.issn.1005-6947.250625

Cite this article as: Wei TH, Zhang B, Yang ZY. Diagnosis and treatment of Hem-o-lok clip migration into the common bile duct after laparoscopic cholecystectomy: a case report and literature review[J]. *Chin J Gen Surg*, 2026, 35(2): 279-288. doi: 10.7659/j.issn.1005-6947.250625

欢迎订阅《中国普通外科杂志》

《中国普通外科杂志》是国内外公开发行的国家级期刊[ISSN 1005-6947 (Print) /ISSN 2096-9252 (Online) /CN 43-1213/R], 面向广大从事临床、教学、科研的普外及相关领域工作者, 以实用性为主, 及时报道普通外科领域的新进展、新观点、新技术、新成果、实用性临床研究及临床经验, 是国内普外学科的权威刊物之一。办刊宗旨是: 传递学术信息, 加强相互交流; 提高学术水平, 促进学科发展; 注重临床研究, 服务临床实践。

本刊由中华人民共和国教育部主管, 中南大学、中南大学湘雅医院主办。名誉主编赵玉沛院士、陈孝平院士, 主编中南大学湘雅医院王志明教授, 顾问由中国科学院及工程院院士汤钊猷、吴咸中、郑树森、黄洁夫、董家鸿、窦科峰、樊嘉、夏家辉等多位国内外著名普通外科专家担任, 编辑委员会由百余名国内外普通外科资深专家学者和三百余名中青年编委组成。开设栏目有指南与共识、述评、专题研究、基础研究、临床研究、简要论著、临床报道、文献综述、误诊误治与分析、手术经验与技巧、国内外学术动态等。本刊已被多个国内外重要检索系统和大型数据库收录, 如: 美国化学文摘(CA)、俄罗斯文摘(AJ)、荷兰《文摘与引文索引》(Scopus)收录、日本科学技术振兴集团(中国)数据库(JSTChina)、中国科学引文数据库(CSCD)、中文核心期刊要目总览(中文核心期刊)、中国科技论文与引文数据库(中国科技论文统计源期刊)、中国核心学术期刊(RCCSE)、中国学术期刊(光盘版)、中国学术期刊综合评价数据库(CAJCED)、中国期刊网全文数据库(CNKI)、中文科技期刊数据库、中文科技资料目录(医药卫生)、中文生物医学期刊文献数据库(CMCC)、万方数据-数字化期刊群、中国学术期刊影响因子年报统计源期刊、中国生物医学文献检索系统(CBM-disc 光盘版、网络版)等。期刊总被引频次、影响因子及综合评分已稳居同类期刊前列。在科技期刊评优评奖活动中多次获奖; 2017年、2020年、2023年连续入选第4届、第5届、第6届“中国精品科技期刊”; 入选《世界期刊影响力指数(WJCI)报告》(2019、2020、2021、2022、2023、2024版), 2020年入选中国科协我国高质量科技期刊(临床医学)分级目录。多次获奖后又被评为“2020年度中国高校百佳科技期刊”“2022年度中国高校科技期刊建设示范案例库百佳科技期刊”“2024年度中国高校科技期刊建设示范案例库百佳科技期刊”, 2021年获湖南省委宣传部、湖南省科技厅“培育世界一流湘版科技期刊建设工程项目(梯队期刊)”资助, 标志着《中国普通外科杂志》学术水平和杂志影响力均处于我国科技期刊的第一方阵。

本刊已全面采用远程投稿、审稿、采编系统, 出版周期短, 时效性强。欢迎订阅、赐稿。

《中国普通外科杂志》为月刊, 国际标准开本(A4幅面), 每期140页, 每月25日出版。内芯采用彩色印刷, 封面美观大方。定价40.0元/册, 全年480元。国内邮发代号: 42-121; 国际代码: M-6436。编辑部可办理邮购。

本刊编辑部全体人员, 向长期以来关心、支持、订阅本刊的广大作者、读者致以诚挚的谢意!

编辑部地址: 湖南省长沙市湘雅路87号(湘雅医院内) 邮政编码: 410008

电话: 0731-84327400 网址: <http://www.zpwz.net>

Email: pw84327400@vip.126.com