



doi:10.7659/j.issn.1005-6947.250638
http://dx.doi.org/10.7659/j.issn.1005-6947.250638
China Journal of General Surgery, 2026, 35(1):187-191.

· 简要论著 ·

结肠回盲部原发性黏膜黑色素瘤1例报告并文献复习

林伶^{1,3,5}, 阿迪力·艾尼瓦尔³, 张薇薇⁴, 沙拉木·克热木³, 杨虎³, 陈国栋^{2,3}

[1.中南大学湘雅医院 普通外科,湖南长沙410008;2.南华大学附属第一医院 肝胆胰外科,湖南衡阳421001;新疆维吾尔自治区吐鲁番市人民医院(老年疾病国家临床医学研究中心吐鲁番分中心) 3.普通外科 4.病理科,新疆吐鲁番838000; 5.老年疾病国家临床医学研究中心(湘雅医院),湖南长沙410008]

摘要

背景与目的: 原发性结肠黏膜黑色素瘤极为罕见,恶性程度高,易发生淋巴及远处转移,预后不佳,临床诊断困难。本文报告1例结肠回盲部原发性黏膜黑色素瘤病例,并结合文献复习,总结其临床特征、诊断要点、治疗策略及预后情况,以提高对该罕见疾病的认识。

方法: 回顾性分析1例经手术及病理证实的结肠回盲部原发性黏膜黑色素瘤患者的临床资料,包括临床表现、影像学及内镜特征、病理与免疫组化结果、分子检测结果、治疗经过及随访情况,并结合相关文献进行综合分析。

结果: 患者为52岁女性,2023年11月7日因“间断性右下腹痛3个月”入院。腹部增强CT提示回盲部占位并周围淋巴结肿大;肠镜见巨大结节状肿物充满肠腔,活检提示恶性黑色素瘤。行右半结肠切除术(D₂)。术后病理示肿瘤侵犯黏膜层及深肌层,伴脉管内瘤栓,淋巴结转移5/20。免疫组化示S-100、SOX10、Melan-A及HMB45阳性,Ki-67约50%。基因检测提示BRAF^{V600E}突变。术后患者拒绝辅助治疗。术后16个月发现肠系膜区淋巴结转移,23个月出现颈部淋巴结转移,目前随访24个月,仍存活并持续随访。文献复习显示,该病多见于中老年女性,临床表现缺乏特异性,确诊依赖病理及免疫组化,手术切除为无远处转移患者的主要治疗方式。

结论: 结肠回盲部原发性黏膜黑色素瘤罕见且侵袭性强,早期诊断困难,易发生淋巴转移。确诊需排除转移性黑色素瘤并结合免疫组化及分子检测结果。对于无远处转移患者,根治性手术切除是首选治疗方式,分子靶向治疗及免疫治疗可能成为改善预后的重要方向。

关键词

结肠肿瘤;黑色素瘤;外科手术;病例报告

中图分类号:R735.3

黏膜黑色素瘤和常见的皮肤黑色素瘤相比,更为罕见,且在病因学、生物学行为、临床病理特征及预后等方面,有显著差异^[1-6]。黏膜黑色素瘤在消化道不同部位的分布频率也存在显著差异。其中,结肠原发性黑色素瘤在消化道黑色素瘤中

所占比例极低,约0.9%^[7]。特别是回盲部的黏膜黑色素瘤,起病隐匿,恶性程度高,预后差,加之其罕见性和临床表现的非特异性,常常导致诊断困难和治疗延误。因此,每例病例都具有重要的报告和研究价值。

基金项目: 2024年新疆维吾尔自治区中央引导地方科技发展资金资助项目(ZYYD2024CG17);2024年湖南省创新生态建设计划科技援疆基金资助项目(2024WK4008);2024年新疆维吾尔自治区卫生健康适宜技术推广基金资助项目(SYTG Y202429);2025年新疆维吾尔自治区卫生健康适宜技术推广基金资助项目(2025001MXJCSYJST-GXM650430330)。

收稿日期: 2025-11-15; **修订日期:** 2026-01-15。

作者简介: 林伶,中南大学湘雅医院/吐鲁番市人民医院/老年疾病国家临床医学研究中心(湘雅医院)主治医师,主要从事肝胆胰外科疾病基础与临床方面的研究。

通信作者: 陈国栋, Email: chenguodong@usc.edu.cn

本文报告1例女性病例，确诊为结肠回盲部原发性黏膜黑色素瘤并行手术治疗。详细描述该病例的临床表现、影像学特征、内镜下发现、病理学表现及免疫组化结果、治疗过程及随访结果等，结合现有文献进行复习并深入分析，旨在提高临床医生对这一罕见疾病的认识和临床诊疗水平。

1 病例报告

患者 女，52岁。2023年11月7日因“间断性右下腹痛3个月”入院。患者2023年8月无明显诱因出现脐周及右下腹疼痛不适，自觉为间断性隐痛，每间隔约2~3 h发作1次，每次持续时间不等，可自行缓解，疼痛与进食、解大便、运动及体位改变无明显相关，伴有乏力、腹胀，偶有恶心、干呕，不伴发热、消瘦，无便秘、腹泻、黑便等。既往健康状况一般，否认“高血压、冠心病、糖尿病”等慢性病史。无肝炎史，预防接种史不详。否认输血史。体查：腹部平坦，未见胃肠型及蠕动波，无腹壁静脉曲张。腹软，右下腹麦氏点压痛、反跳痛。未触及腹部包块。无液波震颤及振水音。肝、脾未扪及。肠鸣音正常，3~4次/min。辅助检查：血常规示红细胞 $4.36 \times 10^{12}/L$ ，血红蛋白121 g/L，白细胞 $8.56 \times 10^9/L$ ，淋巴细胞百分比41%，血小板 $582 \times 10^9/L$ ，血小板压积0.48%；大便常规及隐血试验无异常。降钙素原0.144 ng/mL；肿瘤标志物：甲胎蛋白10.66 ng/mL，癌胚抗原(CEA)，糖类抗原125(CA-125)，糖类抗原CA19-9等无异常增高。胸部CT无明显异常。腹部CT平扫+增强提示：回盲部管腔内软组织肿块并异常强化，周围淋巴结肿大，考虑恶性病变并周围淋巴结转移，供血动脉起自回结肠动脉远端分支(图1)。肠镜检查：回盲部见巨大结节状肿物，充满肠腔，表面凹凸不平，溃疡及污苔形成，肠腔狭窄，内镜勉强通过，肿物质脆，触之易出血(图2)。肠镜活检确诊为：回盲部恶性黑色素瘤。经普通外科、消化内科、皮肤科、妇科、放射科

等多学科会诊(MDT)后，考虑为回盲部原发性恶性黑色素瘤，结合患者腹部CT及肠镜等辅助检查资料，参照黑色素瘤诊疗指南(2022年版)^[8]，决定手术治疗。完善术前准备后，2023年11月10日在全麻下行腹腔镜探查、中转开腹右半结肠切除术(D₂)。术中探查腹腔未见明显积液，回盲部可见肿物，约6.0 cm × 6.0 cm，末端回肠轻度扩张。回盲部表面及侧腹壁可见丰富血管网，肠系膜上动脉可见淋巴结侵犯。肝脏未见明显肿块。完全松解结肠肝曲，显露十二指肠，向下游离侧腹膜，游离回盲部，考虑回结肠系膜血管有肿大淋巴结并牵扯，容易出血，予以开腹手术行右半结肠切除术。术中出血约200 mL，未输血。术后病检：(回盲部)恶性黑色素瘤，肿块大小约5 cm × 5 cm × 3 cm，肿瘤侵犯黏膜层及深肌层，见脉管内瘤栓，未见肯定神经侵犯；肠管两端切缘未见明显特殊；肠系膜上动脉淋巴结见癌转移(5/20)；回结肠动脉旁淋巴结未见癌转移(0/1)，腹膜后间隙淋巴结未见癌转移(0/3)。免疫组化：vimentin (+)，SOX10 (+)，S-100 (+)，Ki-67 (+，约50%)，Melan-A (灶性+)，HMB45 (灶性+)，CK7 (-)，MSH2 (+)，MSH6 (+)，MLH1 (+)，PMS2 (+)，CD68 (-)，CR (-)，Sym (-)，CgA (-)，CD20 (-)，WT1 (-)，CD38 (-)，P53 (+)，CA126 (-)，CEA (-)，CK20 (-)，CK (-)，SATA6 (-)，CDX2 (-)，CD138 (-)，CD45 (-)(图3)。BRAF^{V600E}基因检测提示BRAF基因Exon-15外显子V600E突变、EWSR1基因分离；未检测到NRAS基因2号外显子12密码子(G12C、G12S、G12V、G12D)、13密码子(G13R)和61密码子(Q61K/Q61L、Q61R/Q61H)基因突变。术后建议患者化疗及靶向治疗等，患者拒绝。

术后随访：术后16个月检查发现左侧中上腹部肠系膜区新发转移淋巴结，术后23个月发现颈部转移肿大淋巴结。目前已连续随访24个月，目前患者情况一般，仍持续随访。

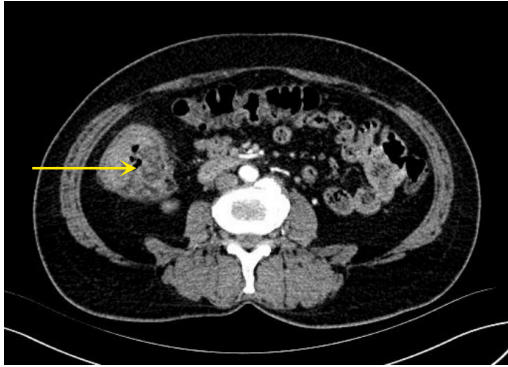


图1 术前腹部CT平扫+增强显示:回盲部巨大分叶状肿块,占据2/3肠腔

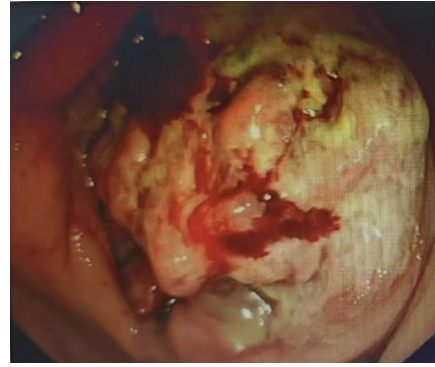


图2 肠镜检查:巨大结节状肿物充满回盲部肠腔,表面凹凸不平,溃疡及污苔形成,肿物质脆,触之易出血

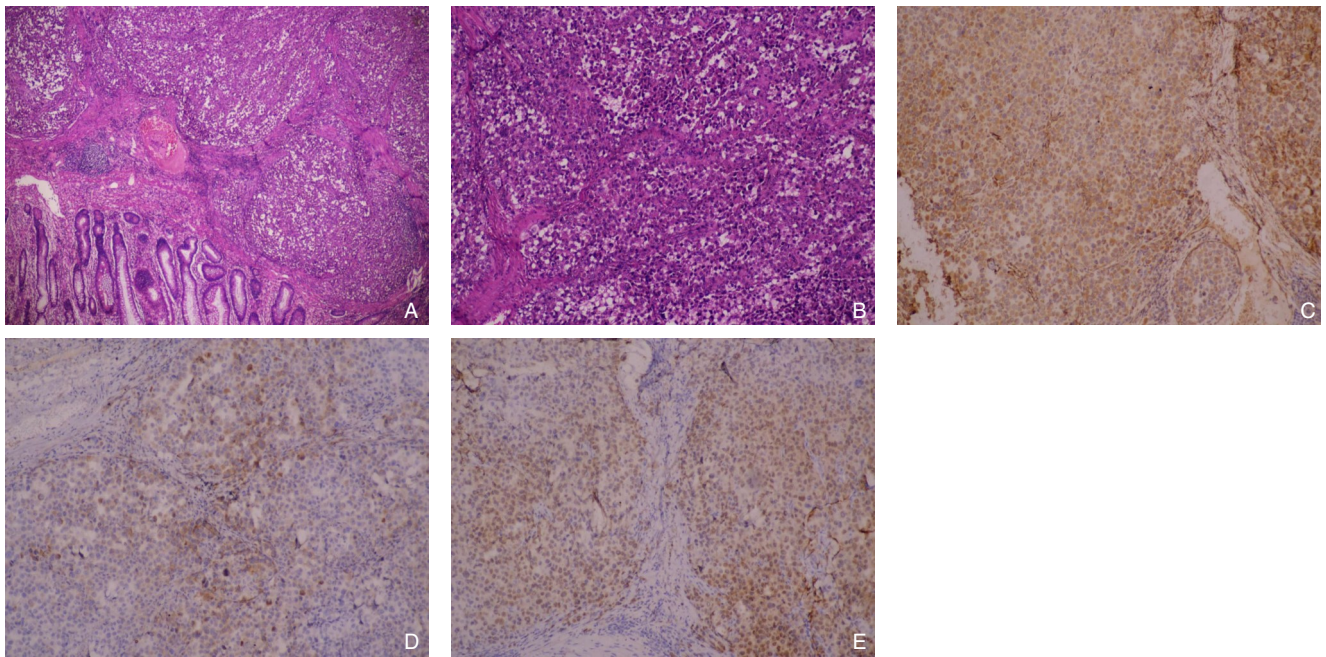


图3 回盲部黑色素瘤术后病检并免疫组化图像 A: HE染色低倍镜图像($\times 4$); B: HE染色高倍镜图像($\times 40$); C: Melan-A($\times 40$); D: S-100($\times 40$); E: SOX10($\times 40$)

2 讨论并文献复习

黑色素瘤分为肢端型、黏膜型、慢性阳光损伤型和非慢性阳光损伤型4个亚型。其中,黏膜黑色素瘤流行病学特征有明显的种族和地域差异,在欧美人群中,黏膜黑色素瘤仅占有所有黑色素瘤的约1%,但却是中国人群黑色素瘤第2大亚型,占黑色素瘤的24%^[9]。中国人群黏膜黑色素瘤具有独特的流行病学、临床病理及分子特征,与西方人群存在显著差异^[5,8]。流行病学方面,中国黏膜黑色素瘤占有所有黑色素瘤的20%~30%,远高于西方(<1%),是亚洲人群的主要亚型之一。好发部位以头颈部(如鼻咽、口腔)、消化道(直肠、肛管)、泌尿生殖道(阴道、尿道)为主,其中鼻咽

和直肠最常见,结肠黏膜黑色素瘤罕见。临床特征方面,中国人群黏膜黑色素瘤女性患者比例为61.2%,高于男性患者比例的38.8%。中位年龄56岁。本例为52岁女性患者,临床特征和文献基本相符。分子生物学特征方面,中国人群黏膜黑色素瘤和西方人群的驱动基因差异明显:中国人群黏膜黑色素瘤的KIT突变率约10%~20%,NRAS突变约15%~25%,均较西方人群高。但是BRAF突变率<10%,而西方人群皮肤型约50%。中国人群黏膜黑色素瘤免疫微环境中,PD-L1表达低,肿瘤浸润淋巴细胞(TIL)较少,可能影响免疫治疗疗效。本例患者基因检测显示,BRAF基因突变,但未检测到NRAS基因。

黏膜黑色素瘤恶性度高,易发生远处转移,

患者5年总生存率仅为22%~34%，原发部位包括泌尿生殖道、头颈部（鼻腔、鼻窦和口腔）、消化道等^[10-11]。黏膜黑色素瘤的组织来源一直存在争议。国外学者提出“肿瘤消退理论”认为，结肠黑色素瘤可能是转移性病灶（同步或异步转移），其来源可能是未被诊断的原发性皮肤肿瘤，或是已发生自发消退的病灶^[12-14]。本例患者基因检测显示，BRAF基因Exon-15外显子V600E突变，主要对提示靶向治疗有重要意义，研究表明，维罗非尼及伊马替尼分别作为BRAF抑制剂和C-kit抑制剂，被用于临床治疗BRAF^{V600E}及C-kit基因突变的黑色素瘤，同时能明显延长其无进展生存期及总生存期，但存在耐药性^[15-19]。

在诊断方面，结肠黏膜黑色素瘤首先需要排除转移性黑色素瘤的可能。这就需要从肿瘤的组织来源，仔细追溯患者既往病史，全面的体格检查（特别是皮肤和眼科检查），以及相应的影像学检查，以排除原发灶^[12]。本例患者既往有眼部手术史，虽因时间久远，临床资料欠缺，但经反复追溯病史，基本排除眼部原发黑色素瘤可能。本例患者基因检测显示：EWSR1基因分离，需要和胃肠道的透明细胞肉瘤（CCSGI）鉴别^[20-21]，CCSGI与胃肠道黑色素瘤在组织形态学与免疫表型上相似，但是，CCSGI常可检测到EWSR1-ATF1、EWSR1-CREB1融合基因或者EWSR1基因易位。

临床表现方面，黏膜黑色素瘤的临床表现缺乏特异性，这给早期诊断带来了困难。本例患者起病初期表现为无明显诱因脐周及右下腹痛不适，和阑尾炎类似，症状持续近3个月。体查也仅提示右下腹麦氏点压痛、反跳痛。未触及腹部包块。这可能和黏膜黑色素瘤主要凸向肠腔内生长有关。肠镜检查也提示：回盲部巨大结节状肿物，充满肠腔，表面凹凸不平，溃疡及污苔形成，肠腔狭窄，内镜勉强通过。术中腹腔镜下探查，回盲部可见肿物，约6.0 cm×6.0 cm，末端回肠轻度扩张。回盲部表面及侧腹壁可见丰富血管网，肠系膜上动脉可见淋巴结侵犯。术后连续随访16个月，检查发现左侧中上腹部肠系膜区新发转移淋巴结。本例患者基本符合国外学者建议诊断标准^[22]：(1)孤立性、组织学确诊的黑色素瘤；(2)皮肤、眼部、远处淋巴结或其他部位无转移；(3)自确诊起至少12个月的无病生存期。术后病检及免疫组化也进一步证实该病例的诊断。治疗方面，对没有

远处转移的病例，目前手术切除是主要治疗方法，但需结合MDT综合治疗策略。特别是靶向治疗为黑色素瘤的治疗带来了巨大希望。本例患者行手术切除病灶，但拒绝行术后化疗及靶向治疗等，术后随访CT检查发现左侧中上腹部肠系膜区新发转移淋巴结。目前连续随访24个月。

综上所述，回盲部原发性黏膜黑色素瘤是一种极为罕见且高度恶性的消化道肿瘤。其临床表现缺乏特异性，诊断常常困难且易被延误。通过本病例报告并结合文献复习，笔者总结了该疾病的关键特征：临床诊断应充分结合患者症状、辅助检查及病理诊断，肠镜检查，病理诊断依赖于组织形态学和免疫组化标记（S-100、HMB-45、Melan-A阳性），无远处转移的病例以手术治疗为主，分子靶向治疗为辅的综合治疗方案。未来，需要更多大样本、多中心的临床研究来探索最佳治疗模式。

作者贡献声明：林伶负责整理临床资料、检索文献、撰写论文；手术操作由阿迪力·艾尼瓦尔等完成；张薇薇负责病理检查和免疫组化结果分析等；阿迪力·艾尼瓦尔、沙拉木·克热木和杨虎负责临床随访和资料收集；陈国栋负责指导手术和审核论文。

利益冲突：所有作者均声明不存在利益冲突。

参考文献

- [1] 樊代明. 中国肿瘤整合诊治指南(CACA)-2022-黑色素瘤[M]. 天津: 天津科学技术出版社, 2022.
Fan DM. CACA guidelines for holistic integrative management of cancer-2000-melanoma[M]. Tianjin: Tianjin Scientific & Technical Publishers, 2022.
- [2] CSCO黑色素瘤专家委员会. 中国黑色素瘤诊治指南(2011版)[J]. 临床肿瘤学杂志, 2012, 17(2):159-171. doi:10.3969/j.issn.1009-0460.2012.02.015.
CSCO Melanoma Expert Committee. Chinese Guidelines for Diagnosis and Treatment of Melanoma (2011 Edition)[J]. Chinese Clinical Oncology, 2012, 17(2):159-171. doi:10.3969/j.issn.1009-0460.2012.02.015.
- [3] Ma Y, Xia R, Ma X, et al. Mucosal melanoma: pathological evolution, pathway dependency and targeted therapy[J]. Front Oncol, 2021, 11:702287. doi:10.3389/fonc.2021.702287.
- [4] 李欢, 赖玉梅, 吴艳, 等. 黏膜黑色素瘤的分子遗传学研究进展[J]. 中华病理学杂志, 2023, 52(2):205-208. doi:10.3760/cma.j.cn112151-20220506-00369.
Li H, Lai YM, Wu Y, et al. Advances in molecular genetics of

- mucosal melanoma[J]. Chinese Journal of Pathology, 2023, 52(2): 205–208. doi:10.3760/cma.j.cn112151-20220506-00369.
- [5] 陈玲,林晶,王鼎屹,等.黏膜黑色素瘤患者的临床特征及预后影响因素分析[J].肿瘤研究与临床,2023,35(7):537–540. doi:10.3760/cma.j.cn115355-20230116-00037.
- Chen L, Lin J, Wang DY, et al. Clinical characteristics and factors influencing the prognosis of patients with mucosal melanoma[J]. Cancer Research and Clinic, 2023, 35(7): 537–540. doi:10.3760/cma.j.cn115355-20230116-00037.
- [6] Nowowiejska J, Ordon AJ, Purpurowicz P, et al. Many faces of melanoma: a comparison between cutaneous, mucosal, acral, nail, and ocular malignancy[J]. Pigment Cell Melanoma Res, 2025, 38(5):e70051. doi:10.1111/pcmr.70051.
- [7] Cheung MC, Perez EA, Molina MA, et al. Defining the role of surgery for primary gastrointestinal tract melanoma[J]. J Gastrointest Surg, 2008, 12(4):731–738. doi:10.1007/s11605-007-0417-3.
- [8] 中华人民共和国国家卫生健康委员会.黑色素瘤诊疗指南(2022年版)[EB/OL]. 国卫办医函[2022]104号. https://www.nhc.gov.cn/zyygj/c100068/202204/0c1f7d3aca0545abbeb02030ce255930/files/1732863054447_72541.pdf.
- National Health Commission of the People's Republic of China. Diagnosis and Treatment Guidelines for Melanoma (2022 Edition) [EB/OL]. Medical Letter of Office of National Health Commission[2022] No. 104. https://www.nhc.gov.cn/zyygj/c100068/202204/0c1f7d3aca0545abbeb02030ce255930/files/1732863054447_72541.pdf.
- [9] Chi Z, Li S, Sheng X, et al. Clinical presentation, histology, and prognoses of malignant melanoma in ethnic Chinese: a study of 522 consecutive cases[J]. BMC Cancer, 2011, 11:85. doi:10.1186/1471-2407-11-85.
- [10] Bishop KD, Olszewski AJ. Epidemiology and survival outcomes of ocular and mucosal melanomas: a population-based analysis[J]. Int J Cancer, 2014, 134(12):2961–2971. doi:10.1002/ijc.28625.
- [11] Spencer KR, Mehnert JM. Mucosal melanoma: epidemiology, biology and treatment[J]. Cancer Treat Res, 2016, 167:295–320. doi:10.1007/978-3-319-22539-5_13.
- [12] Khalid U, Saleem T, Imam AM, et al. Pathogenesis, diagnosis and management of primary melanoma of the colon[J]. World J Surg Oncol, 2011, 9:14. doi:10.1186/1477-7819-9-14.
- [13] Kenney B, Dotto J, Homer R, et al. Primary malignant melanoma of the transverse colon: report of a case and review of the literature[J]. Int J Surg Pathol, 2007, 15(4):401–407. doi:10.1177/1066896907302370.
- [14] Krishna Mohan MV, Rajappa SJ, Reddy TV, et al. Malignant gastrointestinal melanoma with an unknown primary[J]. Indian J Med Paediatr Oncol, 2009, 30(2):87–89. doi:10.4103/0971-5851.60055.
- [15] Khalil DN, Carvajal RD. Treatments for noncutaneous melanoma[J]. Hematol Oncol Clin North Am, 2014, 28(3):507–521. doi:10.1016/j.hoc.2014.02.006.
- [16] 宋昊,徐秀莲.恶性黑色素瘤的治疗现状及展望[J].国际皮肤性病学期杂志,2014(6):345–348. doi:10.3760/cma.j.issn.1673-4173.2014.06.001.
- Song H, Xu XL. Treatment of malignant melanoma: present status and prospects[J]. International Journal of Dermatology and Venereology, 2014(6): 345–348. doi:10.3760/cma.j.issn.1673-4173.2014.06.001.
- [17] Smalley KS, McArthur GA. The current state of targeted therapy in melanoma: this time it's personal[J]. Semin Oncol, 2012, 39(2):204–214. doi:10.1053/j.seminoncol.2012.01.008.
- [18] 刘兆国,范方田,韦忠红,等. BRAF突变的黑色素瘤耐药机制研究进展[J].中国药理学通报,2013,29(10):1349–1351. doi:10.3969/j.issn.1001-1978.2013.10.005.
- Liu ZG, Fan FT, Wei ZH, et al. Research progress of the mechanisms for drug resistance in melanoma with BRAF-mutation[J]. Chin Pharmacol Bull, 2013, 29(10):1349–1351. doi:10.3969/j.issn.1001-1978.2013.10.005.
- [19] Flaherty KT, Fisher DE. New strategies in metastatic melanoma: oncogene-defined taxonomy leads to therapeutic advances[J]. Clin Cancer Res, 2011, 17(15):4922–4928. doi:10.1158/1078-0432.CCR-10-2612.
- [20] 宋享平,刘合利,谭风波,等.原发性胃肠道黑色素瘤15例临床分析并文献复习[J].中国普通外科杂志,2015,24(10):1479–1482. doi:10.3978/j.issn.1005-6947.2015.10.026.
- Song XP, Liu HL, Tan FB, et al. Primary melanoma of gastrointestinal tract: clinical analysis of 15 cases and review of literature[J]. China Journal of General Surgery, 2015, 24(10):1479–1482. doi:10.3978/j.issn.1005-6947.2015.10.026.
- [21] 黄会粉,刘倩,步宏,等.胃肠道透明细胞肉瘤临床病理分析并文献复习[J].临床与实验病理学杂志,2014,30(4):383–388. doi:10.13315/j.cnki.cjcep.2014.04.007.
- Huang HF, Liu Q, Bu H, et al. Clear cell sarcoma of gastrointestinal tract: clinicopathologic analyses and review of literatures[J]. Chinese Journal of Clinical and Experimental Pathology, 2014, 30(4): 383–388. doi:10.13315/j.cnki.cjcep.2014.04.007.
- [22] Miliaras S, Ziogas IA, Mylonas KS, et al. Primary malignant melanoma of the ascending colon[J]. BMJ Case Rep, 2018, 2018:bcr2017223282. doi:10.1136/bcr-2017-223282.

(本文编辑 姜晖)

本文引用格式:林伶,阿迪力·艾尼瓦尔,张薇薇,等.结肠回盲部原发性黏膜黑色素瘤1例报告并文献复习[J].中国普通外科杂志,2026,35(1):187–191. doi:10.7659/j.issn.1005-6947.250638

Cite this article as: Lin L, Adili·ANWE, Zhang WW, et al. Primary mucosal melanoma of the ileocecal region of the colon: a case report and literature review[J]. Chin J Gen Surg, 2026, 35(1):187–191. doi:10.7659/j.issn.1005-6947.250638