



doi:10.7659/j.issn.1005-6947.250655  
http://dx.doi.org/10.7659/j.issn.1005-6947.250655  
China Journal of General Surgery, 2026, 35(2):397-402.

· 简要论著 ·

# 单孔与三孔腹腔镜胆总管探查术的临床疗效比较及单孔术式学习曲线分析

孙爱学, 高良荣, 汪东, 黄朝君, 田开亮, 魏晓明, 牛小行

(中国人民解放军联勤保障部队第九〇一医院 肝胆胰外科, 安徽 合肥 230031)

## 摘要

**背景与目的:** 在微创与加速康复理念推动下, 减孔腹腔镜技术逐渐应用于胆总管结石治疗, 但单孔腹腔镜-胆道镜胆总管探查术的临床价值及其学习过程仍缺乏系统评估。本研究基于倾向评分匹配, 比较单孔与三孔腹腔镜-胆道镜胆总管探查术的临床疗效, 并分析单孔术式的学习曲线特征。

**方法:** 回顾性纳入2022年3月—2025年8月中国人民解放军联勤保障部队第九〇一医院行腹腔镜-胆道镜胆总管探查术的患者, 按手术方式分为单孔组与三孔组。采用1:2倾向评分匹配平衡基线差异。比较两组围手术期指标, 包括手术时间、术中出血、术后恢复情况、并发症及住院费用等。以手术时间为评价指标, 采用累积求和分析法(CUSUM)分析单孔术式学习曲线。

**结果:** 匹配后两组基线资料基本均衡。与三孔组相比, 单孔组术后排气时间更短、术后24 h疼痛评分更低、腹腔引流管留置时间更短(均 $P<0.05$ ), 但手术时间更长、住院费用更高(均 $P<0.05$ )。两组在术中出血量、术后胆汁漏、术后感染及住院时间等方面差异无统计学意义(均 $P>0.05$ )。CUSUM分析显示, 单孔腹腔镜-胆道镜胆总管探查术在完成约20例后达到学习曲线拐点, 术者操作逐渐稳定。

**结论:** 单孔腹腔镜-胆道镜胆总管探查术在保证安全性的前提下, 可减轻术后早期疼痛并促进胃肠功能恢复, 但以手术时间延长及费用增加为代价。该术式存在一定学习曲线, 建议在规范培训及病例选择基础上逐步开展, 并优化手术方案。

## 关键词

胆总管结石病; 腹腔镜; 胆道镜; 胆总管探查术

中图分类号: R657.4

胆石症患者中胆总管结石的发生率10%~33%<sup>[1]</sup>。剖腹胆总管探查术, 已被内镜逆行胰胆管造影+取石术和腹腔镜-胆道镜胆总管探查术取代<sup>[2]</sup>。内镜逆行胰胆管造影+取石术可导致胰腺炎、出血、穿孔、更高结石复发率<sup>[3]</sup>。腹腔镜-胆道镜胆总管探查术多采用四孔和三孔腹腔镜手术, 且二者临床效果相似<sup>[4]</sup>。随着《单孔腹腔镜胆囊切除

术中国专家共识》(2024版)<sup>[5]</sup>发布, 减孔腹腔镜手术在肝胆外科成为趋势。单孔腹腔镜术后疼痛轻; 手术切口隐蔽, 具有美容效果<sup>[6]</sup>。临床已经开始尝试单孔腹腔镜-胆道镜胆总管探查术<sup>[7-10]</sup>。既往研究方向包括各个方面, 如手动器械运用<sup>[7]</sup>, 针刺牵引胆囊辅助<sup>[8]</sup>, 常规器械<sup>[9]</sup>腹腔镜胆总管探查等。但部分研究<sup>[7-9]</sup>无对照组。含有对照的研究<sup>[10]</sup>显示, 行单孔腹腔镜胆总管探查术的患者住院时间更长、中转率更高、轻症并发症发生率更高。然而, 单孔腹腔镜-胆道镜胆总管探查术与三孔腹腔镜-胆道镜胆总管探查术的优缺点未明确。笔者中心前期开展了部分单孔腹腔镜-胆道镜胆总管探查术<sup>[11]</sup>, 本研究比较胆总管结石患者行单孔与三孔腹腔镜-胆道镜胆总管探查术临床效果, 并分析单孔腹腔镜-胆道镜胆总管探查术的学习曲线。

**基金项目:** 中国人民解放军联勤保障部队第九〇一医院重大研究课题资助项目(2024YGZA07)。

**收稿日期:** 2025-11-24; **修订日期:** 2026-02-16。

**作者简介:** 孙爱学, 中国人民解放军联勤保障部队第九〇一医院副主任医师, 主要从事胆石症、胆总管结石、急性胰腺炎临床诊治以及肝胆胰脾良恶性疾病临床方面的研究。

**通信作者:** 牛小行, Email: nxh1933621051@163.com

## 1 资料与方法

### 1.1 一般资料

回顾性收集2022年3月—2025年8月中国人民解放军联勤保障部队第九〇一医院肝胆胰外科胆总管结石患者的临床资料。纳入标准：(1)术前肝胆胰脾超声、上腹部CT、磁共振胰胆管水成像诊断胆总管结石；(2)体质指数(body mass index, BMI) <28 kg/m<sup>2</sup>；(3)胆总管直径>8 mm；(4)无解剖变异；(5)非十二指肠大乳头嵌顿的胆总管结石。排除标准：(1)胆道炎性狭窄、肿瘤、重症胆管炎<sup>[12]</sup>；(2)重要脏器功能障碍不能耐受腹腔镜-胆道镜胆总管探查术。本研究获得中国人民解放军联勤保障部队第九〇一医院伦理委员会批准(批准号：LY2024YGZA07)，并豁免患者知情同意。

### 1.2 手术操作

采用静脉加吸入全身麻醉，消毒铺巾，取头高脚低左侧倾斜30°，气腹压设定为12~15 mmHg (1 mmHg=0.133 kPa)。单孔组手术步骤：取绕脐切口，长约2.5 cm或既往妇产科切口(若为竖切口，取原切口上段；若为横切口，取切口中段)，逐层切开进腹，置入一次性多通道单孔腹腔镜穿刺器III A3E(施爱德，中国)，接气腹管，置入30°腹腔镜(Storz，德国)观察腹盆腔，置入操作器械。若手术区域粘连，予以分离粘连，游离胆囊底部浆膜，经右侧第8~9肋间隙腋前线从外向内刺入荷包针，经左侧第8~9肋间隙腋前线刺出腹腔，采用小号Hem-o-lok夹固定荷包线于胆囊底部浆膜、肝门部镰状韧带。若为胆囊切除术后状态，采用小号Hem-o-lok夹固定荷包线与肝脏下缘纤维化束带、肝门部镰状韧带。采用顺逆结合、吸引器胆囊穿刺减压<sup>[13]</sup>等方法切除(残余)胆囊，显露胆总管，纵行切开胆总管前壁，直径约10 mm，电凝勾精确止血，经穿刺器、胆总管切口置入前端4.9 mm的胆道镜(奥林巴斯，日本)，冲洗、网篮取尽结石，再次胆道镜检查，确认胆总管、肝总管及肝内一、二级胆管无结石残留且管道通畅，十二指肠大乳头开闭良好，采用4-0倒刺线全层连续外翻缝合胆总管切口，检查无胆汁漏及出血，于文氏孔留置1根8.5 F猪尾巴导管(一次性无菌留置引流导管及辅助装置，8.5 F，广州凌捷)，或免引流管，术后密切观察腹部体征，必要行超声/CT引

导肝下穿刺置管引流。三孔组手术步骤<sup>[4]</sup>：脐下缘10 mm刺口为观察孔；剑突下偏右侧12 mm刺口为主操作孔；肋缘下2 cm与右腋前线交点5 mm刺口为辅助操作孔。

### 1.3 观察指标

手术时间、术中出血量、术后排气、术后胆汁漏、术后感染、术后疼痛评分、留置腹腔引流管时间、总费用。

### 1.4 统计学处理

采用SPSS 27.0软件分析数据。正态分布计量资料以均数±标准差( $\bar{x} \pm s$ )表示，比较采用独立样本 $t$ 检验；非正态分布计量资料以中位数(四分位间距)[ $M(IQR)$ ]表示，比较采用Mann-Whitney  $U$ 检验。计数资料以例数(百分比)[ $n(\%)$ ]表示，比较采用 $\chi^2$ 检验或Fisher确切概率法。双侧检验，检验水准 $\alpha=0.05$ 。以单孔组为基础，进行1:2倾向评分匹配，匹配容差0.02。通过累积和分析法(cumulative summation, CUSUM)，得出单孔腹腔镜-胆道镜胆总管探查术的学习曲线。

## 2 结果

### 2.1 两组患者手术情况与基线资料

最终单孔组纳入28例，三孔组纳入87例。所有患者术前均有腹痛病史。单孔组按计划完成手术成功率89.29% (25/28)，3例增加操作孔，其中2例增加1个辅助操作孔，1例中转为三孔腹腔镜-胆道镜胆总管探查术。三孔组按计划完成手术成功率100.00% (87/87)。单孔组与三孔组的年龄、胆总管直径差异有统计学意义(均 $P<0.05$ )，其余术前基本资料差异无统计学意义(均 $P>0.05$ )。倾向评分匹配后，除胆总管直径差异有统计学意义外( $P<0.05$ )，其余基本资料差异无统计学意义(均 $P>0.05$ ) (表1)。

### 2.2 两组患者术中与术后情况

匹配后，单孔组的术后排气时间、术后24 h疼痛评分和留置引流管时间明显优于三孔组，手术时间明显长于三孔组，住院费用明显高于三孔组(均 $P<0.05$ )。两组术中出血量、术后胆汁漏、术后感染、术后住院时间、术后48 h疼痛评分方面差异均无统计学意义(均 $P>0.05$ ) (表2)。所有患者均无结石残留。

表 1 单孔与三孔组患者匹配前后的基线资料

基本资料	单孔组(n=28)	匹配前			匹配后		
		三孔组(n=87)	t/Z/χ <sup>2</sup>	P	三孔组(n=56)	t/Z/χ <sup>2</sup>	P
性别[n(%)]							
男	10(35.7)	41(47.1)	1.118	0.290	24(42.9)	0.395	0.530
女	18(64.3)	46(52.9)			32(57.1)		
年龄(岁, $\bar{x} \pm s$ )	51.29±15.52	59.05±16.80	2.164	0.033	52.96±15.53	0.467	0.642
BMI(kg/m <sup>2</sup> , $\bar{x} \pm s$ )	24.02±2.87	23.67±3.14	0.515	0.608	24.36±3.27	0.467	0.642
术前白蛋白[g/L, M(IQR)]	41.50(37.80~43.42)	39.70(37.20~43.40)	0.805	0.421	40.45(37.95~43.68)	0.000	1.000
术前胆红素[μmol/L, M(IQR)]	19.90(14.30~63.72)	22.90(13.80~48.70)	0.222	0.825	22.70(13.32~45.06)	0.422	0.673
术前碱性磷酸酶[U/L, M(IQR)]	146.70(103.35~245.50)	125.00(84.00~228.00)	0.880	0.379	132.50(82.25~207.00)	0.854	0.393
术前血红蛋白[g/L, M(IQR)]	120.50(110.50~315.75)	126.00(117.00~139.00)	0.068	0.945	130.00(120.25~141.00)	0.641	0.522
ASA 评分[n(%)]							
1	19(67.86)	47(54.02)	1.165	0.244	32(57.14)	0.821	0.412
2	6(21.43)	29(33.33)			18(32.14)		
3	3(10.71)	11(12.64)			6(10.71)		
上腹部手术史[n(%)]							
否	25(89.3)	75(86.2)	0.177	0.674	50(89.3)	0.000	1.000
是	3(10.7)	12(13.8)			6(10.7)		
胆囊结石数目[n(%)]							
无	2(7.1)	8(14.3)	0.965	0.617	8(14.3)	0.965	0.617
单发	2(7.1)	3(5.4)			3(5.4)		
多发	24(85.7)	45(80.4)			45(80.4)		
胆总管结石数目[n(%)]							
单发	12(42.9)	27(48.2)	0.215	0.643	27(48.2)	0.215	0.643
多发	16(57.1)	29(51.8)			29(51.8)		
胆总管直径[mm, M(IQR)]	10.00(9.00~12.00)	9.00(8.00~10.00)	2.310	0.021	9.00(8.00~10.00)	2.310	0.021
胆总管结石直径[mm, M(IQR)]	5.50(4.00~7.75)	6.50(4.00~8.00)	0.710	0.478	6.50(4.00~8.00)	0.710	0.478
组织病理学[n(%)]							
无 <sup>1)</sup>	1(3.6)	5(5.7)	3.448	0.178	0(0.0)	2.958	0.228
急性胆囊炎	3(10.7)	23(26.4)			11(19.6)		
慢性胆囊炎	24(85.7)	59(67.8)			45(80.4)		

注:1)既往已经行胆囊切除,故无病理

表 2 单孔组与三孔组术中与术后临床指标比较

观察指标	单孔(n=28)	三孔(n=56)	Z/χ <sup>2</sup>	P
手术时间[ <i>min</i> , M(IQR)]	160.00(140.00~180.00)	125.00(90.00~148.75)	3.810	<0.001
术中出血量[ <i>mL</i> , M(IQR)]	10.00(10.00~17.50)	10.00(5.00~18.75)	0.919	0.358
术后胆汁漏[n(%)]				
无	27(96.4)	50(89.3)	1.247	0.264
有	1(3.6)	6(10.7)		
术后感染[n(%)]				
无	28(100.0)	52(92.9)	—	0.296 <sup>1)</sup>
有	0(0.0)	4(7.1)		
术后排气时间[ <i>d</i> , M(IQR)]	1.00(1.00~2.00)	2.00(2.00~2.00)	4.398	<0.001
术后住院时间[ <i>d</i> , M(IQR)]	6.00(4.25~6.75)	6.00(5.00~7.00)	1.186	0.236
留置引流管时间[ <i>d</i> , M(IQR)]	2.25(0.00~3.00)	3.00(3.00~4.00)	3.245	0.001
住院费用[元, M(IQR)]	18 551(15 879~21 670)	15 801(14 309~17 864)	2.979	0.003
术后 24 h 疼痛评分[M(IQR)]	3.00(2.00~3.00)	4.00(3.00~4.00)	3.653	<0.001
术后 48 h 疼痛评分[M(IQR)]	1.00(1.00~2.00)	2.00(1.00~2.00)	1.808	0.071

注:1)采用 Fisher 确切概率法

### 2.3 学习曲线分析

以手术时间为评价指标,采用CUSUM绘制单孔腹腔镜-胆道镜胆总管探查术的学习曲线(图1)。前20例手术阶段,CUSUM值整体呈波动上升趋势,累积值持续高于0,提示术者处于学习适应期,手术时间与均值的偏差较大,操作熟练度尚未稳定。当手术例数达到第20例时,CUSUM曲线由上升趋势转为明显下降趋势,且最终累积值趋近于0,此节点即为学习曲线拐点,提示术者已掌握该术式的核心操作技巧,手术时间变异度显著降低,操作进入稳定平台期。

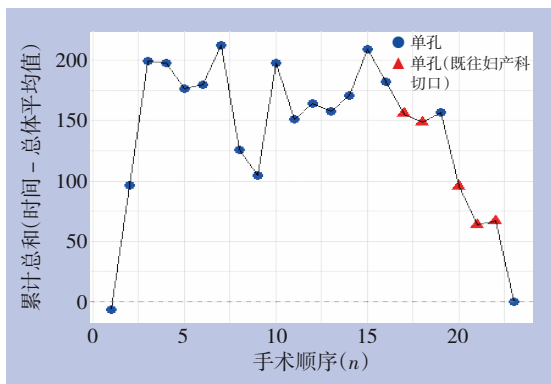


图1 单孔腹腔镜-胆道镜胆总管探查术学习曲线图

## 3 讨论

随着微创理念深化,外科学目标在治疗疾病效果等同条件下缩小手术创伤,增大美容效果。为提高腹腔镜-胆道镜胆总管探查术临床效率,研究内容涵盖多方面,如:经胆囊管胆总管探查术<sup>[14-15]</sup>;腹腔镜-胆道镜-十二指肠镜三镜联合胆总管探查术<sup>[16]</sup>;腹腔镜-胆道镜-十二指肠乳头切开胆总管探查术<sup>[17]</sup>等。但关于腹腔镜-胆道镜胆总管探查术建立Trocar方式较少,如单孔、三孔、四孔等。相较于多孔腹腔镜手术,单孔腹腔镜手术降低手术创伤、加速康复、提升美容效果<sup>[18]</sup>。在胆总管一期缝合、腹腔镜胆总管探查手术逐渐成熟基础之上,单孔腹腔镜-胆道镜胆总管探查术成为可能。

腹腔镜-胆道镜胆总管探查术并发症影响因素包括术者经验、患者因素和操作技术<sup>[19]</sup>。前期的研究显示,腹腔镜-胆道镜胆总管探查术Clavien-Dindo III级并发症发生率1.86%<sup>[4]</sup>,无IV级以上并发症。在胆总管一期缝合研究基础之上、经胆囊管

胆总管探查文献学习和实操基础之上,我院成功实施单孔腹腔镜-胆道镜胆总管探查术<sup>[11]</sup>。结合既往研究结论<sup>[4]</sup>和本研究结论,三孔与四孔、单孔与三孔腹腔镜-胆道镜胆总管探查术并发症发生率方面无明显差异。

本研究中单孔组手术时间明显长于三孔组手术时间,但优于国外研究<sup>[20]</sup>(160 min vs. 180 min)。原因可能在于:国外研究中腹腔镜-胆道镜胆总管探查术仅32例患者,我院前期研究中腹腔镜-胆道镜胆管探查手术病例数超过100例<sup>[4,21]</sup>。本研究中单孔手术时间长于三孔手术原因考虑为:手术例数少、筷子效应及胆总管下段胆道镜探查困难。针对上述原因,可考虑以下改进方案:增加手术例数,完成学习曲线;如果单孔操控空间有限,可予以右上腹增加1个辅助操作孔,即施行“单孔+1”模式;接受单孔手术的患者胆总管结石数目应少于3枚,且不存在乳头结石嵌顿;选取直径5 mm腹腔镜,增加手术操作空间。

行单孔腹腔镜胆囊切除术患者早期术后疼痛评分明显优于三孔腹腔镜胆囊切除术<sup>[5,22]</sup>。本研究中单孔组术后疼痛也明显优于三孔组。三孔与单孔腹腔镜-胆道镜胆总管探查术,手术区域一致,区别在于手术切口部位。三孔较单孔增加右上腹壁主操作孔和辅助操作孔,右上腹壁广泛分布有肋间神经分支,因此疼痛较明显,尤其在术后早期。因单孔腹腔镜-胆道镜胆总管探查术早期疼痛轻,患者下床活动时间节点提前,胃肠道功能恢复时间提前,导致患者术后排气时间优于三孔腹腔镜-胆道镜胆总管探查术。

单孔腹腔镜-胆道镜胆总管探查术留置腹腔引流管时间较三孔腹腔镜-胆道镜胆总管探查术留置腹腔引流管时间短。原因可能为:单孔组中有8例(28.57%, 8/28)患者免腹腔引流;三孔腹腔镜-胆道镜胆总管探查术仅3例(3.45%, 3/87)患者免腹腔引流。虽然单孔组留置腹腔镜管,与传统乳胶管、T管等不同,采用留置8.5 F猪尾巴导管(直径2.9 mm),直径更细,影响更小。“单孔+1”腹腔镜-胆道镜胆总管探查术的“+1”孔为直径5 mm/10 mm/12 mm操作孔。单孔困难时可施行“单孔+1”或三孔,因此本研究中存在3例患者增加操作孔。费用较高的原因:手术时间长,麻醉时间长,单孔技术尚未成熟;猪尾巴导管较T型引流管费用高;单孔腹腔镜鞘Trocar费用较三孔腹腔

镜 Trocar 费用高。后期随着技术成熟,学习曲线的完成,医疗器械的深化改革,手术时间和费用的差异可能缩小。

同时,本研究 CUSUM 学习曲线分析显示,单孔腹腔镜-胆道镜胆总管探查术在完成约 20 例后进入稳定期,提示术者在研究早期阶段仍处于学习适应期,这也是手术时间延长的重要原因之一。随着学习曲线的完成,术中操作效率有望进一步提高,手术时间及费用差异可能逐渐缩小。

本研究未分析胆总管结石复发、胆道狭窄、切口疝长期结局,后续可积累病例并深入研究。综上所述,单孔与三孔腹腔镜-胆道镜胆总管探查术相比,术后疼痛更轻,排气时间更早、留置腹腔引流管时间更短,但手术时间更长和费用更高。单孔美容效果明显,因此可谨慎地界定其适用人群(如年轻、对瘢痕敏感、无复杂胆道解剖者)。

志谢:感谢汪徐林老师在统计学方面给予的帮助。

作者贡献声明:孙爱学负责撰写文章、分析数据、统计分析;高良荣、汪东、黄朝君、田开亮、魏晓明负责采集数据、研究实施、随访;牛小行负责研究指导、经费支持、对文章知识性内容进行批评性审阅。

利益冲突:所有作者均声明不存在利益冲突。

## 参考文献

- [1] Cianci P, Restini E. Management of cholelithiasis with choledocholithiasis: Endoscopic and surgical approaches[J]. *World J Gastroenterol*, 2021, 27(28): 4536-4554. doi: 10.3748/wjg.v27.i28.4536.
- [2] Wang W, Xia H, Dai B. Comparison of the clinical effects of dual-modality endoscopy and traditional laparotomy for the treatment of intra- and extrahepatic bile duct stones[J]. *World J Gastrointest Surg*, 2024, 16(3): 759-767. doi: 10.4240/wjgs.v16.i3.759.
- [3] Yang Y, Zhao ZY, Wu SD, et al. Structural or functional abnormality of sphincter of Oddi: an important factor for the recurrence of choledocholithiasis after endoscopic treatment[J]. *Ann Med*, 2025, 57(1): 2440119. doi: 10.1080/07853890.2024.2440119.
- [4] 孙爱学,魏晓明,刘鹏,等.三孔法与四孔法腹腔镜联合胆道镜胆总管探查术治疗胆总管结石的临床效果比较[J]. *肝胆胰外科杂志*, 2025, 37(6): 376-380. doi: 10.11952/j.issn.1007-1954.2025.06.004.
- [5] Sun AX, Wei XM, Liu P, et al. Comparison of three-port and four-port laparoscopic-choledochoscopic common bile duct exploration in the treatment of choledocholithiasis[J]. *Journal of Hepatopancreatobiliary Surgery*, 2025, 37(6): 376-380. doi: 10.11952/j.issn.1007-1954.2025.06.004.
- [5] 中国研究型医院学会微创外科学专业委员会.《单孔腹腔镜胆囊切除术中国专家共识》(2024版)[J]. *腹腔镜外科杂志*, 2024, 29(7): 481-486. doi: 10.13499/j.cnki.fqjwkzz.2024.07.481.
- Minimally Invasive Surgery Professional Committee of the Chinese Research Hospital Association. Expert consensus of single-port laparoscopic cholecystectomy in China (2024 edition)[J]. *Journal of Laparoscopic Surgery*, 2024, 29(7): 481-486. doi: 10.13499/j.cnki.fqjwkzz.2024.07.481.
- [6] Rudiman R, Hanafi RV, Wijaya A. Single-incision laparoscopic cholecystectomy versus conventional multi-port laparoscopic cholecystectomy: a systematic review, meta-analysis, and meta-regression of randomized controlled trials[J]. *F1000Research*, 2024, 11: 754. doi: 10.12688/f1000research.122102.2.
- [7] Shibao K, Higure A, Yamaguchi K. Laparoendoscopic single-site common bile duct exploration using the manual manipulator[J]. *Surg Endosc*, 2013, 27(8): 3009-3015. doi: 10.1007/s00464-013-2837-3.
- [8] Kim SJ, Kim KH, An CH, et al. Innovative technique of needlescopic grasper-assisted single-incision laparoscopic common bile duct exploration: a comparative study[J]. *World J Gastroenterol*, 2015, 21(45): 12857-12864. doi: 10.3748/wjg.v21.i45.12857.
- [9] Tian Y, Wu SD, Chen CC, et al. Laparoendoscopic single-site cholecystectomy and common bile duct exploration using conventional instruments[J]. *Int J Surg*, 2016, 33(Pt A): 140-145. doi: 10.1016/j.ijssu.2016.07.074.
- [10] Chuang SH, Kuo KK, Chuang SC, et al. Routine single-incision laparoscopic common bile duct exploration with concomitant cholecystectomy for elderly patients: a 6-year retrospective comparative study[J]. *Surg Endosc*, 2024, 38(11): 6963-6972. doi: 10.1007/s00464-024-11277-w.
- [11] Niu X, Zhang MJ, Tai J, et al. Feasibility of transumbilical and prior Caesarean scar access in single-incision laparoscopic common bile duct exploration for extrahepatic bile duct stones[J]. *Sci Rep*, 2026. doi: 10.1038/s41598-026-38409-7. [Online ahead of print]
- [12] Gomi H, Solomkin JS, Schlossberg D, et al. Tokyo Guidelines 2018: antimicrobial therapy for acute cholangitis and cholecystitis[J]. *J Hepatobiliary Pancreat Sci*, 2018, 25(1): 3-16. doi: 10.1002/jhbp.518.
- [13] 孙爱学,牛小行,张明金,等.针刺减压与吸引器减压在急性胆囊炎腹腔镜胆囊切除术中的应用[J]. *腹腔镜外科杂志*, 2022, 27

- (12):913-916. doi:10.13499/j.cnki.fqjwkzz.2022.12.913.
- Sun AX, Niu XH, Zhang MJ, et al. Application of acupuncture decompression and aspirator puncture decompression in laparoscopic cholecystectomy for patients with acute cholecystitis[J]. *Journal of Laparoscopic Surgery*, 2022, 27(12): 913-916. doi:10.13499/j.cnki.fqjwkzz.2022.12.913.
- [14] 徐新明, 于亚平, 孙俊, 等. 两种微创手术方式治疗胆囊结石合并胆总管结石的疗效比较[J]. *中国普通外科杂志*, 2025, 34(2):375-382. doi:10.7659/j.issn.1005-6947.240290.
- Xu XM, Yu YP, Sun J, et al. Comparison of the efficacy of two minimally invasive surgical methods for the treatment of concomitant cholecystolithiasis and choledocholithiasis[J]. *China Journal of General Surgery*, 2025, 34(2): 375-382. doi:10.7659/j.issn.1005-6947.240290.
- [15] 张志, 屠政斌, 陈俊杰, 等. 程序化改良腹腔镜经胆囊管胆总管探查取石术的应用策略[J]. *中国普通外科杂志*, 2025, 34(2):310-317. doi:10.7659/j.issn.1005-6947.240466.
- Zhang Z, Tu ZB, Chen JJ, et al. Application strategy of programmatic improvement in laparoscopic transcystic common bile duct exploration[J]. *China Journal of General Surgery*, 2025, 34(2):310-317. doi:10.7659/j.issn.1005-6947.240466.
- [16] 鲁育民, 开磊, 余飞飞, 等. 三镜联合同期手术治疗胆囊结石合并胆总管结石的疗效分析[J]. *中国普通外科杂志*, 2025, 34(6): 1295-1300. doi:10.7659/j.issn.1005-6947.240572.
- Lu YM, Kai Z, Yu FF, et al. Clinical efficacy of simultaneous triple-endoscopic surgery in the management of cholelithiasis with choledocholithiasis[J]. *China Journal of General Surgery*, 2025, 34(6):1295-1300. doi:10.7659/j.issn.1005-6947.240572.
- [17] 周华波, 何伊嘉, 黎欢, 等. 新型经腹腔入路引导十二指肠乳头切开治疗结石性胆管炎合并 Vater 壶腹部狭窄的临床研究[J]. *中国普通外科杂志*, 2025, 34(2): 318-326. doi:10.7659/j.issn.1005-6947.240608.
- Zhou HB, He YJ, Li H, et al. Clinical study of a novel transabdominal approach guiding sphincterotomy for choledocholithiasis complicated by stenosis of the Ampulla of Vater[J]. *China Journal of General Surgery*, 2025, 34(2):318-326. doi:10.7659/j.issn.1005-6947.240608.
- [18] Xie W, Zhang Z, Wang Z, et al. Laparoendoscopic single site myomectomy versus conventional laparoscopic myomectomy for uterine myomas: a systematic review and meta-analysis[J]. *Int J Surg*, 2025, 111(8): 5485-5501. doi: 10.1097/JS9.0000000000002590.
- [19] Manasseh M, Elsamalouty IM, San CN, et al. Exploring risk factors for post-operative complications in laparoscopic common bile duct exploration: a literature review[J]. *Cureus*, 2024, 16(10): e72570. doi:10.7759/cureus.72570.
- [20] Lai CKN, DeCicco J, Cadena Semanate R, et al. Lessons learned from implementing laparoscopic common bile duct exploration at a safety net hospital[J]. *Surgery*, 2025, 179: 108887. doi: 10.1016/j.surg.2024.07.088.
- [21] 牛小行, 孙爱学, 魏晓明. 双针单向双侧连续外翻缝合法在腹腔镜胆总管探查一期缝合术中的应用[J]. *肝胆胰外科杂志*, 2023, 35(10):622-624. doi:10.11952/j.issn.1007-1954.2023.10.010.
- Niu XH, Sun AX, Wei XM. Clinical application of double-needle one-way bilateral full-thickness continuous everting suturing in primary closure of common bile duct after laparoscopic common bile duct exploration[J]. *Journal of Hepatopancreatobiliary Surgery*, 2023, 35(10): 622-624. doi: 10.11952/j.issn.1007-1954.2023.10.010.
- [22] Pereira C, Gururaj S. A systematic review and meta-analysis of single-incision laparoscopic cholecystectomy versus conventional four-port laparoscopic cholecystectomy[J]. *Cureus*, 2022, 14(12): e32524. doi:10.7759/cureus.32524.

( 本文编辑 姜晖 )

**本文引用格式:**孙爱学, 高良荣, 汪东, 等. 单孔与三孔腹腔镜胆总管探查术的临床疗效比较及单孔术式学习曲线分析[J]. *中国普通外科杂志*, 2026, 35(2):397-402. doi:10.7659/j.issn.1005-6947.250655

**Cite this article as:** Sun AX, Gao LR, Wang D, et al. Clinical outcomes of single-port versus three-port laparoscopic common bile duct exploration and learning curve analysis of single-port approach[J]. *Chin J Gen Surg*, 2026, 35(2): 397-402. doi:10.7659/j.issn.1005-6947.250655