



doi:10.7659/j.issn.1005-6947.260012
http://dx.doi.org/10.7659/j.issn.1005-6947.260012
China Journal of General Surgery, 2026, 35(1):69-76.

· 专家论坛 ·

“废弃肝”辅助性肝移植的创新临床应用与前景展望

左邦佑, 杨冲, 游欣雨, 何谦, 程东辉, 邱国腾, 李德新, 伍刚, 张宇

(四川省医学科学院·四川省人民医院/电子科技大学附属医院 肝胆胰外科, 四川 成都 610072)

摘要

“废弃肝”是指从切除病肝上分离出的功能肝段, 其作为小体积移植物应用于辅助性肝移植为扩大供肝来源提供新的思路。近年来, 随着“废弃肝”概念的进一步拓展延伸, “废弃肝”移植与分期肝切除等术式的合理结合应用, 以及异种移植领域的快速发展, “废弃肝”辅助性肝移植为移植等待患者提供了更多的治疗选择方案。而如何实现“废弃肝”的创新临床应用, 其进一步推广的前景与方向, 是肝移植领域需要关注的重要课题。本文结合国内外研究进展及作者团队的临床实践, 系统总结“废弃肝”辅助性肝移植的技术演变与应用现状, 重点讨论其创新术式、“废弃肝”与异种移植相结合的潜在临床价值, 并对该技术的安全实施及个体化手术决策提出展望。

关键词

肝移植; 废弃肝; 联合肝脏离断和门静脉结扎的二步肝切除术; 移植, 异种
中图分类号: R657.3

Auxiliary liver transplantation using discarded liver: innovative clinical applications and future perspectives

ZUO Bangyou, YANG Chong, YOU Xinyu, HE Qian, CHENG Donghui, QIU Guoteng, LI Dexin, WU Gang, ZHANG Yu

(Department of Hepatobiliary and Pancreatic Surgery, Sichuan Provincial Academy of Medical Sciences • Sichuan Provincial People's Hospital/Affiliated Hospital of University of Electronic Science and Technology of China, Chengdu 610072, China)

Abstract

Discarded liver refers to functional liver segments separated from resected diseased livers. When used as small-volume grafts in auxiliary liver transplantation, discarded livers provide a novel strategy for expanding the donor pool. In recent years, with the further extension of the discarded liver concept, the rational integration of discarded liver transplantation with staged hepatectomy and other surgical techniques, together with rapid advances in the field of xenotransplantation, has offered additional therapeutic options for patients awaiting liver transplantation. How to achieve innovative clinical applications of discarded livers, as well as the prospects and directions for their wider adoption, has become an important issue in the field of liver transplantation. Based on current domestic and international evidence and the authors' clinical experience, this paper systematically summarizes the

基金项目: 医工交叉联合基金(青年类)资助项目(ZYGX2025YGLH008); 四川省科技厅基金资助项目(2024NSFSC0748)。

收稿日期: 2026-01-01; 修订日期: 2026-01-24。

作者简介: 张宇, 四川省医学科学院·四川省人民医院/电子科技大学附属医院主任医师, 主要从事肝胆胰肿瘤及肝移植方面的研究。

通信作者: 张宇, Email: zhangyuqg@med.uestc.edu.cn

technical evolution and current applications of auxiliary liver transplantation using discarded livers, with a particular focus on innovative surgical strategies, the potential clinical value of combining discarded liver transplantation with xenotransplantation, and future perspectives on the safe implementation and individualized surgical decision-making of this approach.

Key words

Liver Transplantation; Discarded Liver; Associating Liver Partition and Portal Vein Ligation for Staged Hepatectomy; Transplantation, Heterologous

CLC number: R657.3

供肝短缺限制了肝移植的发展, 如何扩大供肝来源成为学术界的难题^[1-3]。从切除病肝上分离出的功能肝段, 称之为“废弃肝”, 将其作为小体积移植物用于辅助性肝移植, 在一定程度上缓解了供肝短缺的情况^[4-5]。“废弃肝”辅助性肝移植通过“时间换空间”的策略, 利用肝脏强大的再生能力, 既为移植“废弃肝”功能恢复与体积增长提供了缓冲期, 也为后续治疗创造了可能性, 这尤其为因门静脉高压、血栓等复杂情况无法耐受传统移植手术, 以及术后小肝综合征的肝病患者带来新的生机。

近年来, 国内外学者将“废弃肝”与“亲属肝”组合的双供肝移植、“废弃肝”结合联合肝脏离断和门静脉结扎的二步肝切除术 (associating liver partition and portal vein ligation for staged hepatectomy, ALPPS) 的创新结合^[6], 以及“废弃肝”供肝来源的思维拓展^[7-8]等, 为“废弃肝”辅助性肝移植术式创新与临床应用注入了新的活力。同时, 近年来的异种辅助性肝移植^[9]以及“废弃肝”的体外“外挂”等也为终末期肝病患者的救治提出了新的思路。笔者基于自身团队经验, 总结“废弃肝”辅助性肝移植的创新临床应用前景, 旨在为该技术的个体化手术抉择提出展望。

1 “废弃肝”来源的思考与展望

传统“废弃肝”供肝多来自病肝切除后剩余的功能肝段, 且多源自良性肝占位^[10-11]。例如, 对包括肝脏局灶结节增生 (focal nodular hyperplasia, FNH) 或肝血管瘤等良性包块行解剖性肝切除后在器官冷保存条件下剔除病灶, 将修整完毕的剩余功能肝段作为“废弃肝”小体积移植物, 完成原位或异位的辅助性肝移植^[12]。这种方式能一定程度上缓解供肝紧缺的矛盾, 然而却面临扩大手

术指征的伦理学风险。例如, 对诊断明确、肿瘤直径<10 cm且不合并危险因素肝血管瘤, 一般建议观察而非积极手术^[13]; 同时, 如诊断明确的FNH不合并有快速增长和(或)压迫症状等, 也不建议积极手术治疗^[14]。而即使需要手术治疗的, 是否可通过合理手术预案达到局部病灶切除, 而非合并功能肝段的解剖性肝切除, 以降低术后患者肝功能衰竭的风险, 也是临床探讨的重点。因此, 临床“废弃肝”来源需严格评估供体方的手术指征, 防止“为需要废弃而废弃”的情况。

笔者认为, “废弃肝”应严格界定为因需行病灶根治切除, 或因抢救生命而必须牺牲的部分功能肝段, 一般应来自良性疾病。除上述具备手术指征的FNH或肝血管瘤等疾病外, 笔者团队通过微创对右肝胆管开口狭窄合并胆管结石的患者行右半肝切除, 将切除的半肝行体外冷灌注、胆道取石、胆管成型为“废弃肝”, 为1例因反复呕血的肝硬化患者行异位辅助性肝移植, 取得较好效果^[8]。此外, 外伤性肝脏也可作为“废弃肝”的供肝。Dokmak等^[15]从肝脏枪伤患者获取的“废弃肝”, 可安全作为原位辅助性肝移植供肝。基于此思路, 笔者也观察到部分外伤性肝破裂出血的患者, 因抢救生命行包括半肝在内的毁损肝段切除, 其切除的“废弃肝”可分离出相对解剖完整的功能肝段, 经体外修复后可作为小体积辅助性肝移植供体的条件, 缓解临床供肝短缺的问题 (图1)。

除外伤与良性疾病外, 部分特殊疾病来源“废弃肝”上分离的功能肝段是否能作为小体积移植物, 是另一需要关注的重点。肝泡型棘球蚴病 (hepatic alveolar echinococcosis, HAE) 是一类人畜共患寄生虫病, 其虽具有类似于恶性肿瘤的侵袭性与转移性特征 (又称“虫癌”), 但其恶性生物学特性远远低于肝脏恶性肿瘤^[16-17]。因此, 对终末期

肝病模型(model for end-stage liver disease, MELD)评分较高,近期又无法获得合适供肝的病危患者,能否将HAE切除后的“废弃肝”作为小体积移植体作为辅助性肝移植,是需要关注的重要问题。笔者近期对合并HAE的患者行右半肝切除,将切除的“废弃肝”通过体外灌注后剔除病灶,并将剩余的肝脏修补为一完整功能肝段,将其异位移植于患儿脾窝,成功挽救该例合并门静脉海绵样变并长期呕血的患儿生命^[7]。通过1年随访,患儿目前尚无HAE复发转移迹象。通过文献检索,国外也有棘球蚴病患者作为同种异体肝移植的报道^[18-21],而将棘球囊肿来源的“废弃肝”用于辅助性肝移植,尚属首次并取得较好效果。因此,HAE能否作为“废弃肝”辅助性肝移植的合理供体来源仍需进一步探索,而将其作为一种边缘肝挽救濒危患者生命,仍具有一定的合理性。

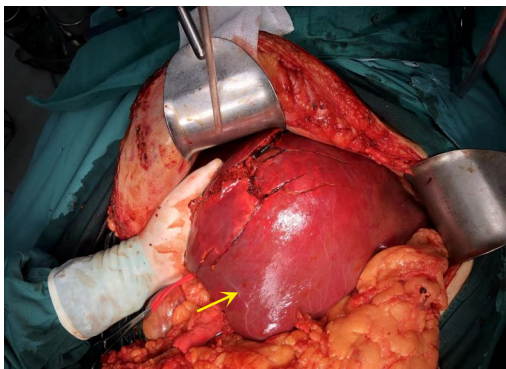


图1 肝外伤“废弃肝”潜在功能肝段(箭头标注)

Figure 1 Potentially functional liver segments in discarded liver following hepatic trauma (shown by arrow)

2 “废弃肝”辅助性肝移植的临床创新应用

辅助性肝移植主要目的为解决供肝不足,而“废弃肝”的最大缺陷为体积限制可能导致的小肝综合征^[22]。对于超重且供肝体积不足的肝移植等待患者,“废弃肝”作为辅助供肝,恰能避免肝体积不足导致的移植术后肝功能衰竭风险。Xiao等^[23]将“废弃肝”与亲属供肝作为双供肝,成功救治1例超重肝功能衰竭患者,为“废弃肝”的临床应用拓新思路。朱志军教授团队首创多米诺交叉性辅助性肝移植,用于治疗两种不同、但缺陷可互补的代谢病,两部分肝脏在同一个体内共同工作,功能互补,理论上能重建一个完整的肝功能。

然而,临床依然面临大量需切除原始病肝的

移植患者,在异体供肝不足的前提下,如何实现“废弃肝”由“辅助”安全过渡至“主导”功能,并最终发挥移植肝的作用,是拓宽供肝来源的重要课题。随着外科技术与理念的进步,国内外学者将辅助性肝移植与包括分期肝切除在内的多种创新术式结合,给“废弃肝”提供了“休养生息”的机会,在分步完整切除病肝的同时,也为“废弃肝”在远期发挥主导作用提供了支撑,进一步拓宽了“废弃肝”的临床应用范畴。针对结直肠癌肝转移的患者,Ravaoli等^[24]通过将1例左外叶“废弃肝”异位移植于结直肠癌肝转移患者的脾窝,待辅助肝体积增长至一定程度,再完整切除受者全肝,通过分期手术完整切除病灶,“废弃肝”则在异位发挥移植肝功能。Wang等^[6]在此基础上更进一步,将“废弃肝”原位移植于左外叶,结合ALPPS术,在2周后切除原有右肝达到肿瘤根治切除目的的同时,辅助性移植的“废弃肝”也达到相应体积,安全度过体积增长期,该术式为肝癌患者肝移植提供了新的供肝选择方案,有效突破了肝源严重短缺的困境。

除上述适宜用于移植的功能肝段外,肝胆外科仍有大量虽不适宜用于肝移植,但功能完好的病肝,这类“废弃肝”能否“变废为宝”用于濒死患者的临床救治,是需要探讨的重要方向。何晓顺教授团队将切除的功能近乎完好的多囊肝通过体外器官养护系统进行离体养护,将切下的多囊肝立即放入自主研发的多器官养护系统中,在体外模拟人体环境,为肝脏提供持续的血液灌注、氧气和营养,维持其正常生理功能和活力,使其“保持鲜活”,系统会实时监测胆汁生成、乳酸代谢等关键指标。最后,将养护好的“体外肝”通过血管管路系统,通过透析管路连接到肝功能衰竭患者的血液循环上,同时帮助患者降低血胆红素等毒素水平,改善全身状态,为后续接受最终的肝移植手术创造安全窗口期。利用该“外挂肝脏”提供全面的肝功能替代治疗,帮助患者度过肝功能衰竭凶险期,为后续实施肝移植创造条件,此外用于“外挂”的常温机械灌注系统(normothermic machine perfusion, NMP)本身也可以用于边缘供肝或不适合立即移植的低质量供肝的修复^[25-26]。除多囊肝外,笔者通过对切除HAE标本的解剖观察,可见部分影像学明确受侵的管道仍维持其通畅性,说明合并血管受侵的切除肝脏

也同样具备功能性“废弃肝”的特征(图2),能否将其应用于上述场景的濒死肝功能衰竭患者的救治,需要进一步临床与医学伦理的探讨。

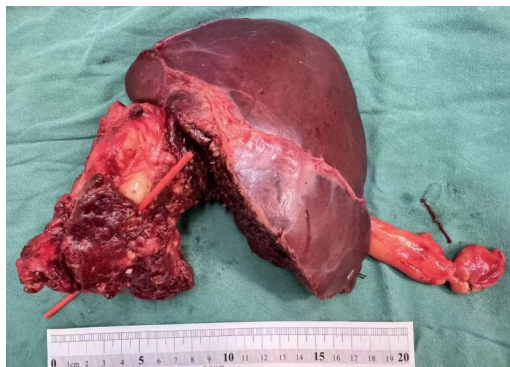

图2 HAE病灶侵犯重要管道而功能尚完好的“废弃肝”
Figure 2 Discarded liver with invasion of critical ducts by HAE while preserved liver function remains

3 异种移植“废弃肝”的临床应用前景

近年来,随着异种肝移植相关研究的开展,基因编辑猪来源的供肝用于人辅助肝移植乃至全肝移植显示出较大的临床应用前景^[27-28]。Tao等^[29]将基因编辑猪的肝脏辅助性移植于1例脑死亡患者体内,在研究期内移植猪肝在人体内存活并发挥功能,组织学检查结果也提示移植肝脏具备良好的再生能力,且没有出现排斥反应和纤维化的迹象,猪肝脏的微循环未受破坏,移植前后猪肝脏肝细胞的超微结构没有显著差异,并且没有观察到病毒颗粒,这些证据支持了移植的基因编辑猪肝脏在短期内未发生明显排斥反应的结论。而在此之前,该团队已有成功在脑死亡患者行全肝移植获得成功的报道。因此,在目前异种供肝尚无体内长期存活并发挥功能的前提下,将其作为一种辅助性的临时供肝,结合生物工程肝脏或体外循环装置,作为过渡方案为移植患者在等待期争取时间,似乎是一种更为容易接受的方案。

基因编辑异种肝移植后的排异与感染风险是限制其临床应用与推广的重要原因^[30-31]。国内学者^[9]将基因编辑猪的供肝用于右肝巨大肝癌切除术后的辅助性肝移植,术后患者存活171 d,提示基因工程猪肝用于大范围肝切除术后预防小肝综合征的应用前景。该患者在术后38 d因异种移植相关血栓性微血管病(transplantation-associated thrombotic microangiopathy, TMA)而切除病肝,但首次将异种肝移植应用于临床,且短期内并未显示出排异与感染征象,说明经过基因编辑的异体供肝应用于临床的广阔前景。随着体外器官养护系统的临床应用^[32],采用基因编辑猪来源的异种供肝作为“外挂肝”^[33-35],产生类似于上述“废弃肝”的临床效果让肝功能衰竭患者安全度过移植等待期,或降低术后因肝功能衰竭而致的围手术期死亡率,有更广阔的使用前景。而作为需要丢弃的外挂异体肝,该方案也更易被患者接受,也避免了目前将异种肝直接移植于肝功能衰竭患者的临床伦理障碍。

目前,虽然异种肝移植展示出了广阔的临床应用前景,也为终末期肝病患者提供潜在解决方案带来曙光,但仍面临着巨大挑战。除免疫排斥、跨物种感染风险、动物肝脏合成的蛋白兼容性问题等^[36-38],动物伦理问题也是不可忽视的环节^[39]。同时,异种移植后是否会引发慢性炎症、肿瘤或免疫系统紊乱仍需长期观察,目前也缺乏临床数据支持^[40-43]。因此,将异种供肝应用于临床,需在严格的监管与伦理审批下谨慎开展。随着基因工程与免疫学技术的进步,通过对基因编辑动物(如猪)的肝脏改造及免疫抑制方案的持续优化^[44-46],异种供肝应用于临床将极大缓解供肝紧缺,将异种供肝灵活应用于包括“废弃肝”在内的多种临床场景,也将会为移植等待患者带来更大的临床获益^[47-48]。现有有关“废弃肝”移植临床应用文献汇总详见表1。

表1 “废弃肝”移植临床应用文献汇总

Table 1 Summary of the clinical applications of discarded liver transplantation

发表年份	文献来源 (作者/期刊)	“废弃肝”来源	选择术式	预后结局
2025	Yang, 等 ^[7] / <i>Journal of Clinical and Translational Hepatology</i>	HAE患者S6段肝	异位辅助性肝移植(脾窝)	供体与受体均恢复良好;移植肝体积从232 mL增至443 mL,受体肝功能正常,抗包虫IgG抗体阴性;随访12个月无复发。
2025	Wang, 等 ^[6] / <i>Hepatobiliary Surgery and Nutrition</i>	FNH患者的扩大左外叶	原位辅助性肝移植	供体恢复良好;受体术后11个月肺转移;肝移植部位无复发。
2024	Zuo, 等 ^[8] / <i>Journal of Translational Medicine</i>	肝内胆管结石患者的右半肝	异位辅助性肝移植(脾窝)	术后第17天出院;移植肝体积从术中的286 mL增长至术后第8天642 mL、第16天731 mL;术后增强CT显示移植植物血供良好。
2022	Pei, 等 ^[11] / <i>Hepatobiliary & Pancreatic Diseases International</i>	FNH和血管瘤患者的左外叶	原位肝移植	5例受体围手术期存活,1例于出院后2个月因EB病毒感染导致多器官衰竭死亡;1例门静脉狭窄,1例肠梗阻。
2022	Xiao, 等 ^[23] / <i>Hepatobiliary Surgery and Nutrition</i>	FNH患者左半肝	杂交双供肝原位肝移植(废弃肝左叶+亲属活体右叶)	术后第4天发生左肝动脉狭窄伴早期血栓,经支架植入及持续溶栓后恢复通畅;术后第37天出院,肝功能正常;术后第66天CT血管造影显示血管通畅。
2021	Ravaioli, 等 ^[24] / <i>American Journal of Transplantation</i>	脑死亡患者被拒绝的肝S2、S3	异位肝段移植至脾窝+延期肝脏切除术	术后8个月,患者状况良好,移植肝体积增至830 mL,肝功能正常,无肿瘤复发。
2017	Li, 等 ^[12] / <i>Medicine (Baltimore)</i>	15例患有良性肿瘤的部分肝脏(肝血管瘤、血管周上皮样细胞肿瘤、炎性假瘤、FNH)	原位肝移植	14例存活良好,1例术后7 d死于肺栓塞;移肝功能1周内改善,无严重小肝综合征,移植植物显著再生,人工血管通畅。
2013	Dokmak, 等 ^[15] / <i>International Journal of Surgery Case Reports</i>	枪伤脑死亡患者肝脏(右后叶深部枪伤)	原位辅助性肝移植(全肝移植,保留部分自体肝)	受体肝功能迅速恢复,术后7 d CT显示移植植物血流通畅,无积液;术后26 d出院;随访显示移植肝逐渐萎缩,自体肝肥大,免疫抑制剂逐步减量至完全停用;随访至少1年,恢复良好。
2013	Sun, 等 ^[49] / <i>Transplant International</i>	含有海绵状血管瘤的废弃左半肝	背驮式原位肝移植	术后11 d CT显示移植物体积显著增长,血管瘤体积基本不变;受体肝功能迅速改善。
2001	Tan, 等 ^[50] / <i>Liver Transplantation</i>	脑死亡患者含FNH供肝	原位肝移植	受体术后恢复良好,住院14 d后出院;术后2.5年随访状况良好,FNH病灶大小无变化。

4 挑战与展望

目前,临床“废弃肝”辅助性肝移植以其独特的优势在肝移植领域展现出巨大的创新潜力和临床应用价值,从“废弃肝”来源的进一步概念拓展,辅助性肝移植与分期肝切除的创新术式应用,以及异种“废弃肝”的桥接治疗等,为肝移植等待患者提供了更多的治疗选择。然而临床“废弃肝”的进一步合理应用仍面临着相关挑战,例如:需进一步明确“废弃肝”定义,其功能肝的获取不能以改变术式或损伤供体权益为前提。同时,其他包括合并胆道狭窄的肝内胆管结石、HAE等多种良性疾病来源的“废弃肝”是否适宜

用于辅助性肝移植及推广意义,也亟待进一步探索。笔者团队未来将继续深耕“废弃肝”领域,探讨“废弃肝”辅助性肝移植合理应用的适宜外科场景,为扩大供肝来源,造福移植患者贡献更大力量。

作者贡献声明:张宇负责研究构思与总体设计、重要学术内容把关及最终定稿;左邦佑、杨冲、游欣雨、何谦、程东辉、邱国腾负责文献检索与筛选、资料收集与整理、初稿撰写及图表/参考文献整理,参与论文修改与校对;李德新、伍刚负责重要学术内容审阅并提出修改意见。所有作者均已阅读并同意论文最终稿,并对论文的全部内容负责。

利益冲突：所有作者均声明不存在利益冲突。

参考文献

- [1] Lucey MR, Furuya KN, Foley DP. Liver transplantation[J]. *N Engl J Med*, 2023, 389(20):1888–1900. doi:10.1056/nejmra2200923.
- [2] Kwong AJ, Kim WR, Lake JR, et al. OPTN/SRTR 2023 annual data report: liver[J]. *Am J Transplant*, 2025, 25(2S1):S193–S287. doi:10.1016/j.ajt.2025.01.022.
- [3] Terrault NA, Francoz C, Berenguer M, et al. Liver transplantation 2023: status report, current and future challenges[J]. *Clin Gastroenterol Hepatol*, 2023, 21(8): 2150–2166. doi: 10.1016/j. cgh.2023.04.005.
- [4] Wang X, Li J, Zheng S. Use of discarded liver in living-donor liver transplantation[J]. *Hepatobiliary Surg Nutr*, 2024, 13(4): 749–751. doi:10.21037/hbsn-24-232.
- [5] Hakeem AR, Mathew JS, Aunés CV, et al. Preventing small-for-size syndrome in living donor liver transplantation: guidelines from the ILTS-iLLDT-LTTSI consensus conference[J]. *Transplantation*, 2023, 107(10):2203–2215. doi:10.1097/TP.0000000000004769.
- [6] Wang Z, Huang X, Shi Y, et al. Auxiliary liver transplantation using otherwise-discarded liver allograft combined with associating liver partition and portal vein ligation for staged hepatectomy for unresectable colorectal liver metastases[J]. *Hepatobiliary Surg Nutr*, 2025, 14(4):683–688. doi:10.21037/hbsn-2025-392.
- [7] Yang C, You X, Cheng D, et al. Heterotopic auxiliary liver transplantation in a child with portal hypertension using a discarded partial right liver allograft from an adult patient with alveolar echinococcosis[J]. *J Clin Transl Hepatol*, 2025, 13(9):785–789. doi: 10.14218/JCTH.2025.00107.
- [8] Zuo B, You X, Liu T, et al. The first case of heterotopic auxiliary liver transplantation of discarded right hemiliver allograft with intrahepatic bile duct stones[J]. *J Transl Med*, 2024, 22(1):765. doi: 10.1186/s12967-024-05584-y.
- [9] Zhang W, Xu Q, Xu K, et al. Genetically engineered pig-to-human liver xenotransplantation[J]. *J Hepatol*, 2025. doi: 10.1016/j. jhep.2025.08.044. [Online ahead of print]
- [10] Xiao YS, He YF, Huang XW, et al. Liver transplantation using an otherwise-wasted partial liver resection graft[J]. *Hepatobiliary Pancreat Dis Int*, 2025, 24(1): 29–34. doi: 10.1016/j. hbp.2024.09.008.
- [11] Pei JH, Shen CH, Li RD, et al. Successful adult-to-pediatric liver transplantation of discarded partial liver allograft with benign caudate lobe tumor[J]. *Hepatobiliary Pancreat Dis Int*, 2023, 22(1): 92–95. doi:10.1016/j.hbp.2022.06.008.
- [12] Li G, Mu X, Huang X, et al. Liver transplantation using the otherwise-discarded partial liver resection graft with hepatic benign tumor: Analysis of a preliminary experience on 15 consecutive cases[J]. *Medicine (Baltimore)*, 2017, 96(29): e7295. doi: 10.1097/ MD.0000000000007295.
- [13] 国际肝胆胰协会中国分会肝血管瘤专业委员会. 肝血管瘤诊断和治疗多学科专家共识(2019版)[J]. *临床肝胆病杂志*, 2019, 35(9):1928–1932. doi:10.3969/j.issn.1001-5256.2019.09.008. International HepatoPancreatoBiliary Association, China Branch, Hepatic Hemangioma Professional Committee. Multidisciplinary expert consensus on the diagnosis and treatment of hepatic hemangioma(2019 edition) [J]. *Journal of Clinical Hepatology*, 2019, 35(9): 1928–1932. doi: 10.3969/j. issn. 1001-5256.2019.09.008.
- [14] 中国医师协会外科医师分会肝脏外科医师委员会, 中国研究型医院学会肝胆胰外科专业委员会. 肝脏良性占位性病变的诊断与治疗专家共识(2016版)[J]. *中华消化外科杂志*, 2017, 16(1):1–5. doi:10.3760/cma.j.issn.1673-9752.2017.01.001. Chinese Society of Liver Surgeons, Chinese Research Hospital Association, Society for Hepatopancreatobiliary Surgery. Expert consensus on diagnosis and treatment of benign space occupying lesion of the liver (2016 edition)[J]. *Chinese Journal of Digestive Surgery*, 2017, 16(1): 1–5. doi: 10.3760/cma. j. issn. 1673-9752.2017.01.001.
- [15] Dokmak S, Aussilhou B, Ftériche FS, et al. The use of a liver with a gunshot injury as a donor for auxiliary liver transplantation: Case report[J]. *Int J Surg Case Rep*, 2013, 4(10):917–919. doi:10.1016/j. ijscr.2013.07.015.
- [16] Yang C, Yang HJ, Deng SP, et al. Current status of ex-vivo liver resection and autologous liver transplantation for end-stage hepatic alveolar echinococcosis[J]. *Ann Palliat Med*, 2020, 9(4): 2271–2278. doi:10.21037/apm-20-184.
- [17] Pavlidis ET, Galanis IN, Pavlidis TE. Current considerations for the management of liver echinococcosis[J]. *World J Gastroenterol*, 2025, 31(10):103973. doi:10.3748/wjg.v31.i10.103973.
- [18] Bein T, Haerty W, Haller M, et al. Organ selection in intensive care: transplantation of a liver allograft, including calcified cyst of *Echinococcus granularis*[J]. *Intensive Care Med*, 1993, 19(3):182. doi:10.1007/BF01720539.
- [19] Jiménez Romero C, Moreno González E, García García I, et al. Successful transplantation of a liver graft with a calcified hydatid cyst after back-table resection[J]. *Transplantation*, 1995, 60(8): 883–884.
- [20] Eris C, Akbulut S, Sakcak I, et al. Liver transplant with a marginal donor graft containing a hydatid cyst: a case report[J]. *Transplant Proc*, 2013, 45(2): 828–830. doi: 10.1016/j. transproceed.2012.11.002.
- [21] Yu XK, Zhang L, Ma WJ, et al. An overview of hepatic

- echinococcosis and the characteristic CT and MRI imaging manifestations[J]. *Infect Drug Resist*, 2021, 14: 4447–4455. doi: 10.2147/IDR.S331957.
- [22] Kirchner VA, Shankar S, Victor DW 3rd, et al. Management of established small-for-size syndrome in post living donor liver transplantation: medical, radiological, and surgical interventions: guidelines from the ILTS-iLDLT-LTSI consensus conference[J]. *Transplantation*, 2023, 107(10): 2238–2246. doi: 10.1097/TP.0000000000004771.
- [23] Xiao Y, Huang X, Shi Y, et al. Emergent hybrid-dual-graft liver transplantation: a life-saving strategy for a patient with inadequate living donor graft during the COVID-19 pandemic[J]. *Hepatobiliary Surg Nutr*, 2022, 11(5):785–788. doi:10.21037/hbsn-22-335.
- [24] Ravaioli M, Brandi G, Siniscalchi A, et al. Heterotopic segmental liver transplantation on splenic vessels after splenectomy with delayed native hepatectomy after graft regeneration: a new technique to enhance liver transplantation[J]. *Am J Transplant*, 2021, 21(2):870–875. doi:10.1111/ajt.16222.
- [25] 邹欣蕾, 黄子越, 史武江, 等. 常温局部灌注在受控心脏死亡肝移植供体中的应用[J]. *中国普通外科杂志*, 2023, 32(7):1087–1096. doi:10.7659/j.issn.1005-6947.2023.07.014.
- Zou XL, Huang ZY, Shi WJ, et al. Application of normothermic regional perfusion in controlled donation after cardiac death liver transplant donors[J]. *China Journal of General Surgery*, 2023, 32(7): 1087–1096. doi:10.7659/j.issn.1005-6947.2023.07.014.
- [26] Canizares S, Montalvan A, Chumdermpadetsuk R, et al. Liver machine perfusion technology: Expanding the donor pool to improve access to liver transplantation[J]. *Am J Transplant*, 2024, 24(9):1664–1674. doi:10.1016/j.ajt.2024.03.013.
- [27] Kwon T, Kim SU, Uh K. Advanced bioartificial organs: genetically modified pig liver as a promising bridge for human liver failure[J]. *Signal Transduct Target Ther*, 2025, 10(1): 177. doi: 10.1038/s41392-025-02276-x.
- [28] Karadagi A, Oniscu GC. The future of pig liver xenotransplantation[J]. *Transpl Int*, 2025, 38: 13622. doi: 10.3389/ti.2025.13622.
- [29] Tao KS, Yang ZX, Zhang X, et al. Gene-modified pig-to-human liver xenotransplantation[J]. *Nature*, 2025, 641(8064): 1029–1036. doi:10.1038/s41586-025-08799-1.
- [30] Tao KS, Ling YW, Zhang X, et al. Immune cell landscape in a human decedent receiving a pig liver xenograft[J]. *Nat Med*, 2025, 31(8):2611–2621. doi:10.1038/s41591-025-03860-y.
- [31] Cross-Najafi AA, Lopez K, Isidan A, et al. Current barriers to clinical liver xenotransplantation[J]. *Front Immunol*, 2022, 13: 827535. doi:10.3389/fimmu.2022.827535.
- [32] Uygun BE, Izamis ML, Jaramillo M, et al. Discarded livers find a new life: engineered liver grafts using hepatocytes recovered from marginal livers[J]. *Artif Organs*, 2017, 41(6):579–585. doi:10.1111/aor.12781.
- [33] Wu WK, Tumen A, Stokes JW, et al. Cross-circulation for extracorporeal liver support in a swine model[J]. *ASAIO J*, 2022, 68(4):561–570. doi:10.1097/MAT.0000000000001543.
- [34] Wu WK, Ukita R, Patel YJ, et al. Xenogeneic cross-circulation for physiological support and recovery of ex vivo human livers[J]. *Hepatology*, 2023, 78(3): 820–834. doi: 10.1097/HEP.0000000000000357.
- [35] Umehara M, Totsuka E, Ishizawa Y, et al. In vitro evaluation of cross-circulation system using semipermeable membrane combined with whole liver perfusion[J]. *Transplant Proc*, 2004, 36(8):2349–2351. doi:10.1016/j.transproceed.2004.08.009.
- [36] Ekser B, Fernandez LA. Promise and pitfalls of liver xenotransplantation[J]. *Nat Rev Gastroenterol Hepatol*, 2025, 22(8): 527–528. doi:10.1038/s41575-025-01093-5.
- [37] Sanatkar SA, Kinoshita K, Maenaka A, et al. The evolution of immunosuppressive therapy in pig-to-nonhuman primate organ transplantation[J]. *Transpl Int*, 2025, 37: 13942. doi: 10.3389/ti.2024.13942.
- [38] Gao M, Zhang J, Wang R, et al. Pig-to-Human xenotransplantation: Moving toward organ customization[J]. *Precis Clin Med*, 2023, 6(2):pbad013. doi:10.1093/pccmedi/pbad013.
- [39] Hawthorne WJ. Ethical and legislative advances in xenotransplantation for clinical translation: focusing on cardiac, kidney and islet cell xenotransplantation[J]. *Front Immunol*, 2024, 15:1355609. doi:10.3389/fimmu.2024.1355609.
- [40] Mehta SA, Saharia KK, Nellore A, et al. Infection and clinical xenotransplantation: guidance from the infectious disease community of practice of the American society of transplantation[J]. *Am J Transplant*, 2023, 23(3): 309–315. doi: 10.1016/j.ajt.2022.12.013.
- [41] Fishman JA, Mueller NJ. Infectious diseases and clinical xenotransplantation[J]. *Emerg Infect Dis*, 2024, 30(7):1311–1318. doi:10.3201/eid3007.240273.
- [42] Stewart AG, Fishman JA. Surveillance and prevention of infection in clinical xenotransplantation[J]. *Clin Microbiol Rev*, 2025, 38(1): e0015023. doi:10.1128/cmr.00150-23.
- [43] Denner J. Porcine endogenous retroviruses in xenotransplantation[J]. *Nephrol Dial Transplant*, 2024, 39(8): 1221–1227. doi:10.1093/ndt/gfae023.
- [44] Galli C. Current techniques of gene editing in pigs for xenotransplantation[J]. *Transpl Int*, 2025, 38:13807. doi: 10.3389/ti.2025.13807.
- [45] Yuan Y, Cui Y, Zhao D, et al. Complement networks in gene-edited pig xenotransplantation: enhancing transplant success and

- addressing organ shortage[J]. *J Transl Med*, 2024, 22(1):324. doi: 10.1186/s12967-024-05136-4.
- [46] Petri K, D'Ippolito E, Künkele A, et al. Next-generation T cell immunotherapies engineered with CRISPR base and prime editing: challenges and opportunities[J]. *Nat Rev Clin Oncol*, 2025, 22(12): 902-923. doi:10.1038/s41571-025-01072-4.
- [47] Lei T, Chen L, Wang K, et al. Genetic engineering of pigs for xenotransplantation to overcome immune rejection and physiological incompatibilities: The first clinical steps[J]. *Front Immunol*, 2022, 13:1031185. doi:10.3389/fimmu.2022.1031185.
- [48] Sucu S, Yankol Y, Fernandez LA, et al. Liver xenotransplantation: a path to clinical reality[J]. *Transpl Int*, 2025, 37:14040. doi: 10.3389/ti.2024.14040.
- [49] Sun B, Mu X, Wang X. Successful adult-to-adult liver transplantation of an otherwise discarded partial liver allograft with a cavernous hemangioma: new strategy for expanding liver donor pool[J]. *Transpl Int*, 2013, 26(9):e79-e80. doi:10.1111/tri.12119.
- [50] Tan M, Di Carlo A, Robinson P, et al. Successful outcome after transplantation of a donor liver with focal nodular hyperplasia[J]. *Liver Transpl*, 2001, 7(7):652-655. doi:10.1053/jlts.2001.23910.

(本文编辑 熊杨)

本文引用格式:左邦佑, 杨冲, 游欣雨, 等. “废弃肝”辅助性肝移植的创新临床应用与前景展望[J]. *中国普通外科杂志*, 2026, 35(1):69-76. doi:10.7659/j.issn.1005-6947.260012

Cite this article as: Zuo BY, Yang C, You XY, et al. Auxiliary liver transplantation using discarded liver: innovative clinical applications and future perspectives[J]. *Chin J Gen Surg*, 2026, 35(1):69-76. doi: 10.7659/j.issn.1005-6947.260012

欢迎订阅《中国普通外科杂志》

《中国普通外科杂志》是国内外公开发行的国家级期刊[ISSN 1005-6947 (Print) /ISSN 2096-9252 (Online) /CN 43-1213/R], 面向广大从事临床、教学、科研的普外及相关领域工作者, 以实用性为主, 及时报道普通外科领域的新进展、新观点、新技术、新成果、实用性临床研究及临床经验, 是国内普外学科的权威刊物之一。办刊宗旨是: 传递学术信息, 加强相互交流; 提高学术水平, 促进学科发展; 注重临床研究, 服务临床实践。

本刊由中华人民共和国教育部主管, 中南大学、中南大学湘雅医院主办。名誉主编赵玉沛院士、陈孝平院士, 主编中南大学湘雅医院王志明教授, 顾问由中国科学院及工程院院士汤钊猷、吴咸中、郑树森、黄洁夫、董家鸿、窦科峰、樊嘉、夏家辉等多位国内外著名普通外科专家担任, 编辑委员会由百余名国内外普通外科资深专家学者和三百余名中青年编委组成。开设栏目有指南与共识、述评、专题研究、基础研究、临床研究、简要论著、临床报道、文献综述、误诊误治与分析、手术经验与技巧、国内外学术动态等。本刊已被多个国内外重要检索系统和大型数据库收录, 如: 美国化学文摘(CA)、俄罗斯文摘(AJ)、荷兰《文摘与引文索引》(Scopus)收录、日本科学技术振兴集团(中国)数据库(JSTChina)、中国科学引文数据库(CSCD)、中文核心期刊要目总览(中文核心期刊)、中国科技论文与引文数据库(中国科技论文统计源期刊)、中国核心学术期刊(RCCSE)、中国学术期刊(光盘版)、中国学术期刊综合评价数据库(CAJCED)、中国期刊网全文数据库(CNKI)、中文科技期刊数据库、中文科技资料目录(医药卫生)、中文生物医学期刊文献数据库(CMCC)、万方数据-数字化期刊群、中国学术期刊影响因子年报统计源期刊、中国生物医学文献检索系统(CBM-disc 光盘版、网络版)等。期刊总被引频次、影响因子及综合评分已稳居同类期刊前列。在科技期刊评优评奖活动中多次获奖; 2017年、2020年、2023年连续入选第4届、第5届、第6届“中国精品科技期刊”; 入选《世界期刊影响力指数(WJCI)报告》(2019、2020、2021、2022、2023、2024版), 2020年入选中国科协我国高质量科技期刊(临床医学)分级目录。多次获奖后又被评为“2020年度中国高校百佳科技期刊”“2022年度中国高校科技期刊建设示范案例库百佳科技期刊”“2024年度中国高校科技期刊建设示范案例库百佳科技期刊”, 2021年获湖南省委宣传部、湖南省科技厅“培育世界一流湘版科技期刊建设工程项目(梯队期刊)”资助, 标志着《中国普通外科杂志》学术水平和杂志影响力均处于我国科技期刊的第一方阵。

本刊已全面采用远程投稿、审稿、采编系统, 出版周期短, 时效性强。欢迎订阅、赐稿。

《中国普通外科杂志》为月刊, 国际标准开本(A4幅面), 每期140页, 每月25日出版。内芯采用彩色印刷, 封面美观大方。定价40.0元/册, 全年480元。国内邮发代号: 42-121; 国际代码: M-6436。编辑部可办理邮购。

本刊编辑部全体人员, 向长期以来关心、支持、订阅本刊的广大作者、读者致以诚挚的谢意!

编辑部地址: 湖南省长沙市湘雅路87号(湘雅医院内) 邮政编码: 410008

电话: 0731-84327400 网址: <http://www.zpwz.net>

Email: pw84327400@vip.126.com