

DOI: 10.12235/E20240524

文章编号: 1007-1989 (2025) 05-0066-06

技术创新·论著

可拆卸钛夹联合橡皮圈腔内双牵引辅助内镜 治疗胃黏膜下肿物的临床疗效

陈小玲, 付肖岩, 黄灵珊, 俞静

(福建中医药大学附属第二人民医院 脾胃科, 福建 福州 350000)

摘要: 目的 探讨可拆卸钛夹联合橡皮圈腔内双牵引辅助内镜治疗胃黏膜下肿物(SMT)的临床疗效和安全性。**方法** 选择2022年1月—2024年7月于该院行内镜黏膜下挖除术(ESE)或内镜全层切除术(EFR)治疗胃SMT的患者52例,根据手术方法不同,将患者分为实验组(27例,行可拆卸钛夹联合橡皮圈腔内双牵引辅助ESE或EFR)和对照组(25例,行传统ESE或EFR)。比较两组患者手术时间、住院时间、住院费用、并发症发生率和一次性完整挖除率。**结果** 实验组手术时间和住院时间明显短于对照组,住院费用明显少于对照组,差异均有统计学意义($P < 0.05$);实验组并发症总发生率明显低于对照组,差异有统计学意义($P < 0.05$);两组患者一次性完整挖除率比较,差异无统计学意义($P > 0.05$)。**结论** 可拆卸钛夹联合橡皮圈腔内双牵引辅助内镜治疗胃SMT,能明显缩短手术时间和住院时间,减少住院费用和手术并发症,是一种简便、有效的辅助装备,值得临床推广应用。

关键词: 钛夹;橡皮圈;牵引;内镜治疗;胃黏膜下肿物(SMT)

中图分类号: R735.2

Clinical efficacy of using removable titanium clip combined with rubber band and endoscopic double traction for treating gastric submucosal tumor

Chen Xiaoling, Fu Xiaoyan, Huang Lingshan, Yu Jing

(Department of Spleen and Stomach, the People's Hospital Affiliated to Fujian University of Traditional Chinese Medicine, Fuzhou, Fujian 350000, China)

Abstract: Objective To study the clinical efficacy and safety of detachable titanium clip combined with rubber band intracavity dual traction assistance in endoscopic treatment of gastric submucosal tumors (SMT). **Methods** 52 patients who underwent endoscopic submucosal excavation (ESE) or endoscopic full thickness resection (EFR) for gastric SMT from January 2022 to July 2024 were selected. 27 patients using the detachable titanium clip combined with rubber band intracavity dual traction assistance ESE or EFR were selected as experimental group, and 25 patients using the traditional ESE or EFR were selected as control group. Operation time, hospital stay, hospital cost, one time complete excavation rate and complication rates were compared between the two groups. **Results** The operation time and hospital stay in the experimental group were significantly shorter than those in the control group, and the hospital cost was also significantly lower, with all differences being statistically significant ($P < 0.05$). The comparison of surgical complication rates between the two groups showed a statistically significant difference ($P < 0.05$), with the experimental group having significantly lower total

收稿日期: 2024-09-02

[通信作者] 付肖岩, E-mail: 1420700787@qq.com; Tel: 13859021863

complication rates than that in the control group. However, there was no statistically significant difference ($P > 0.05$) in the rate of one-time complete excavation between the two groups. **Conclusion** The detachable titanium clip combined with rubber band intracavitary dual-traction-assisted endoscopic treatment for gastric SMT significantly shortens the operation time and hospital stay, reduces hospital costs and surgical complications. It is a simple, effective auxiliary device that worthy for clinical application.

Keywords: titanium clip; rubber band; tract; endoscopic treatment; gastric submucosal tumor (SMT)

随着人们健康意识的增强, 以及内镜检查技术的发展, 消化道黏膜下肿物 (submucosal tumor, SMT) 的检出率大大提高^[1]。其中, 以胃 SMT 最为多见^[2]。随着内镜治疗技术的进步, SMT 的治疗方式已由原来的以外科手术为主, 转变为以内镜治疗为主。有临床研究^[3-4]报道, 于内镜下治疗 SMT 是安全、有效的。内镜治疗主要包括: 内镜黏膜下挖除术 (endoscopic submucosal excavation, ESE) 和内镜全层切除术 (endoscopic full thickness resection, EFR)。在 ESE 手术过程中, 发现瘤体与浆膜层粘连紧密无法分离者, 可改行 EFR。胃底和胃体是胃 SMT 较为好发的部位, 且均为内镜下较难操作的部位。胃 SMT 一般起源于固有肌层或更深层次, 操作空间小, 手术过程中极易发生出血和穿孔等并发症。因此, 清晰的操作视野, 对于手术的顺利进行, 显得尤为重要。由于术后创面的固有肌层损伤或缺失, 导致创面内翻, 不易缝合, 增加了术后迟发性穿孔的发生风险。临床需要寻找一种不仅能良好暴露手术视野, 还利于术后创面缝合的方法。近年来, 临床报道^[5-6]的大多是消化道早癌内镜黏膜下剥离术 (endoscopic submucosal dissection, ESD), 关于 ESE 或 EFR 的报

道较少。有文献^[7-8]报道, 钛夹联合橡皮圈辅助牵引, 应用于右半结肠侧向发育型肿瘤 ESD 和困难胆管插管中, 是安全、有效的。本研究将可拆卸钛夹联合橡皮圈腔内双牵引辅助 ESE 和 EFR 与传统 ESE 和 EFR 进行比较, 旨在探讨其临床有效性和安全性。

1 资料与方法

1.1 一般资料

回顾性分析 2022 年 1 月—2024 年 7 月于本院行 ESE 或 EFR 治疗胃 SMT 的患者 52 例, 根据手术方法不同, 分为可拆卸钛夹联合橡皮圈腔内双牵引辅助 ESE 或 EFR 治疗组 (实验组, 27 例) 和传统 ESE 或 EFR 治疗组 (对照组, 25 例)。两组患者性别、年龄、肿瘤分布部位和肿瘤直径等一般资料比较, 差异均无统计学意义 ($P > 0.05$), 具有可比性。见表 1。

纳入标准: 经胃镜、超声胃镜和/或上腹部 CT 平扫+增强, 确诊为胃 SMT; 符合 ESE 或 EFR 治疗胃 SMT 的适应证^[1]; 术前签署知情同意书。排除标准: 明确已有淋巴结或远处转移; 一般情况差, 无法耐受内镜手术者。

表 1 两组患者一般资料比较

Table 1 Comparison of general data between the two groups

组别	性别 例 (%)		年龄/岁	肿瘤部位 例 (%)			肿瘤直径/mm
	男	女		胃底	胃体	胃窦	
实验组 ($n = 27$)	11 (40.74)	16 (59.26)	53.70±12.12	11 (40.74)	13 (48.15)	3 (11.11)	12.74±5.04
对照组 ($n = 25$)	8 (32.00)	17 (68.00)	49.76±11.20	9 (36.00)	15 (60.00)	1 (4.00)	14.84±7.94
χ^2/t 值	0.43		1.21 [†]	1.27			-1.15 [†]
P 值	0.513		0.230	0.531			0.257

注: †为 t 值。

1.2 仪器与设备

内镜主机 (生产厂家: Olympus, 型号: CLV-

290SL)、治疗胃镜 (生产厂家: Olympus, 型号: TJF-260)、高频电切装置 (生产厂家: ERBE, 型号:

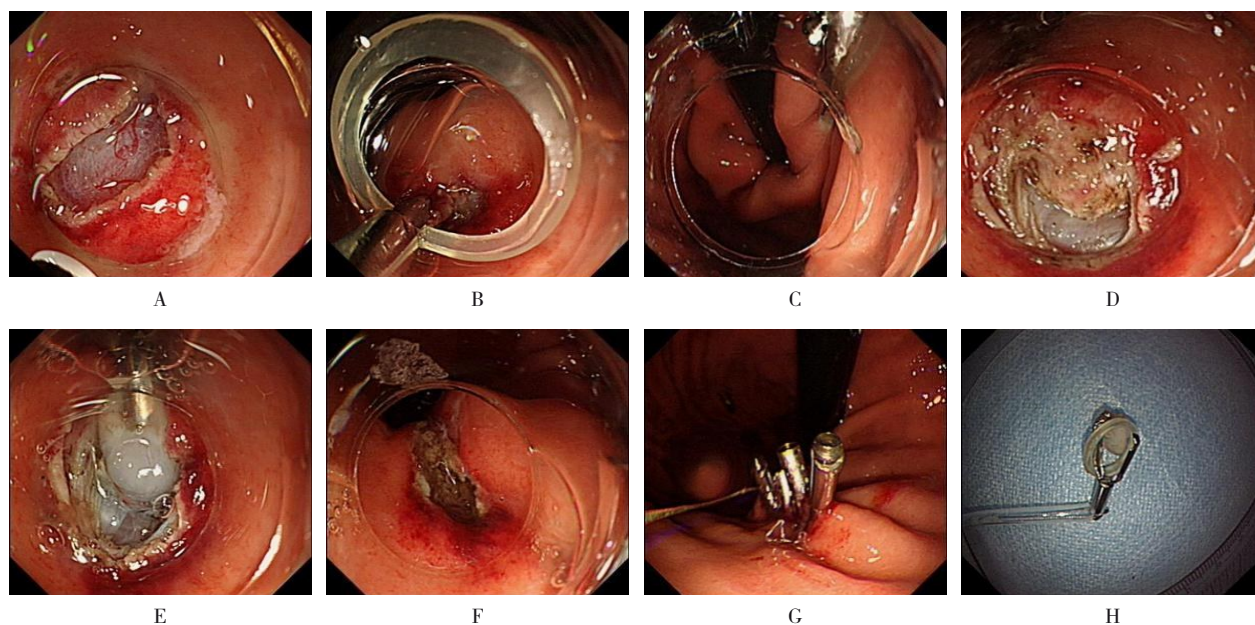
UT0200D+A)、注射针(生产厂家:上海埃尔顿医疗器械有限公司,型号:AF-D2423PV)、黄金刀(生产厂家:南微医学科技股份有限公司,型号:MK-T-2-235-N)、IT刀(生产厂家:Olympus,型号:KD-61L)、可拆卸钛夹(生产厂家:杭州安杰思医学科技有限公司,型号:AG-5108-1950-135-9)、圈套器(生产厂家:杭州安杰思医学科技有限公司,型号:AG-5071-241523)和正畸牙套皮筋(直径3.16、4.70、6.35、7.90和9.50 mm)

1.3 操作方法

1.3.1 术前准备 手术均由拥有3年及以上ESE、EFR或ESD操作经验的医生完成,且操作例数大于500例。常规胃镜操作发现瘤体后,对于以腔外生长为主的SMT,可再行超声胃镜确认位置。用切开刀在瘤体上端进行标记,然后用1:10 000生理盐水+肾上腺素、靛胭脂和玻璃酸钠进行黏膜下注射,见抬举征阴性。

1.3.2 实验组操作步骤 用切开刀在瘤体一侧将

黏膜呈弧形切开,沿着黏膜下层进行剥离,形成一定黏膜瓣(图1A)后,用可拆卸钛夹夹住牙套橡皮圈(根据预牵拉的距离,选择橡皮圈的直径),沿着活检孔道进入胃内置入牵引“A”,将钛夹和橡皮圈固定在黏膜瓣上(图1B),再沿活检孔道置入另1枚可拆卸钛夹,勾住橡皮圈,将其固定在对侧胃黏膜上(图1C),起到腔内牵引的作用。牵引后,若发现牵引方向不对或牵引力度不够,可将可拆卸钛夹用圈套器释放,重新牵引,或再置入1枚钛夹改变牵引方向。通过腔内牵引,继续剥离暴露瘤体,沿着瘤体包膜周围用黏膜切开刀和IT刀进行分离,并挖除一侧瘤体(图1D),再用可拆卸钛夹联合橡皮圈辅助牵引,置入牵引“B”,牵引“B”的1枚钛夹夹住已分离的瘤体的一侧(图1E),另1枚钛夹固定在对侧胃黏膜上。此时,瘤体暴露非常清楚,将肿物挖除后,在牵引A的作用下,创面呈狭长形(图1F)且张力大,可避免创面内翻,便于术后创面用钛夹缝合(图1G)。手术完成后,用圈套器释放可拆卸钛夹(图1H)。



A: 用切开刀切开肿瘤一侧黏膜; B: 将牵引“A”一侧固定在黏膜瓣上; C: 将牵引“A”另一侧固定在对侧胃黏膜上; D: 挖除肿瘤一侧瘤体; E: 将牵引“B”一侧固定在瘤体上; F: 创面在牵引A作用下呈狭长形; G: 创面缝合; H: 用圈套器释放钛夹。

图1 可拆卸钛夹联合橡皮圈腔内双牵引辅助内镜下治疗胃SMT全过程

Fig.1 The entire process of endoscopic treatment for gastric SMT using detachable titanium clips combined with rubber band intraluminal double traction

1.3.3 对照组操作步骤 按照传统ESE和EFR进行手术。所有患者术后创面均予以钛夹、三臂夹或钛

夹联合橡皮圈荷包缝合。

1.3.4 术后处理 两组患者术后均嘱禁食1至2 d,

给予质子泵抑制剂静滴5~7 d和常规补液营养支持。对于免疫力低下、瘤体较大、术中出现穿孔、术中大量出血、手术时间长或术后出现全身感染者,可酌情给予抗生素治疗。嘱患者卧床休息2至3 d,1个月内避免剧烈运动、泡温泉和扛重物。观察患者是否有腹痛、发热、排黑便和呕血等情况,若无特殊不适,可于术后第2天或第3天嘱患者流质饮食。

1.4 观察指标

1.4.1 手术相关情况 记录两组患者手术时间、住院时间和住院费用。

1.4.2 并发症 记录两组患者术中穿孔、术后迟发性穿孔、术中出血和术后迟发性出血等并发症发生情况。

1.4.3 挖除情况 记录两组患者一次性肿物完整挖除情况。

1.5 统计学方法

选用SPSS 26.0统计学软件分析数据。正态分布的计量资料以均数±标准差($\bar{x} \pm s$)表示,组间比较采用独立样本 t 检验;计数资料以例(%)表示,比较采用 χ^2 检验或Fisher确切概率法。 $P < 0.05$ 为差异有统计学意义。

2 结果

2.1 两组患者手术相关情况比较

实验组手术时间和住院时间明显短于对照组,住院费用明显少于对照组,差异均有统计学意义($P < 0.05$)。见表2。

2.2 两组患者并发症比较

实验组未发生术中穿孔、术中出血、术后迟发性出血和术后迟发性穿孔;对照组有4例术中发现小穿孔,行内镜下缝合,术后无特殊不适,2例考虑术后迟发性穿孔,1例患者术中明显出血,反复使用止血钳电凝烧灼后,仍出血明显,置入钛夹后未再渗血,但因钛夹置入影响操作空间和视野,转外科手术。实验组并发症总发生率明显低于对照组,差异有统计学意义($P < 0.05$)。见表3。

2.3 两组患者一次性完整挖除情况

实验组行ESE治疗17例,EFR治疗10例,一次性完整挖除率为100.00%。对照组行ESE治疗22例,EFR治疗3例,1例术中因出血不止,置入钛夹止血后,影响操作空间和视野,转外科手术,一次性完整挖除率为96.00%。两组患者一次性完整挖除率比较,差异无统计学意义($P > 0.05$)。见表4。

表2 两组患者手术相关情况比较 ($\bar{x} \pm s$)

Table 2 Comparison of operation related situation between the two groups ($\bar{x} \pm s$)

组别	手术时间/min	住院时间/d	住院费用/元
实验组($n = 27$)	69.78±34.91	8.30±1.48	18 812.48±2 951.33
对照组($n = 25$)	104.96±28.10	10.12±3.72	21 732.00±6 069.97
t 值	-4.98	-2.29	-2.23
P 值	0.000	0.029	0.030

表3 两组患者并发症比较

Table 3 Comparison of complication between the two groups

组别	术中穿孔/例	术后迟发性穿孔/例	术中出血/例	术后迟发性出血/例	并发症总发生率 例(%)
实验组($n = 27$)	0	0	0	0	0(0.00)
对照组($n = 25$)	4	2	1	0	7(28.00)
P 值					0.004 [†]

注:†为采用Fisher确切概率法。

表4 两组患者一次性完整挖除率比较

Table 4 Comparison of one time complete removal rate between the two groups

组别	转外科手术/例	一次性完整挖除率 例(%)
实验组(n=27)	0	27(100.00)
对照组(n=25)	1	24(96.00)
P值		0.481 [†]

注：†为使用Fisher确切概率法。

3 讨论

3.1 胃SMT的临床治疗现状

胃SMT是胃镜检查中常见的病变，虽然大部分为良性，但本研究中，胃SMT以间质瘤为主，共有32例，这与文献^[9]报道一致。间质瘤是具有一定恶性潜能的肿瘤。因此，对于胃SMT，术前评估怀疑为具有恶性潜能的肿瘤，应积极处理。有专家共识^[2]提出，在内镜切除技术允许的条件下，可于内镜下切除SMT。内镜治疗具有微创、安全和临床疗效好等优势，已逐渐成为治疗SMT的首选方法^[10]。SMT一般位于固有肌层，手术视野暴露欠佳，易发生穿孔并损伤腹腔脏器，由于术后创面缺乏固有肌层的支撑，极易发生内翻，不利于内镜下缝合。为解决上述问题，笔者用了一种既经济又操作简便的牵拉方法，获得了较好的手术效果。

3.2 可拆卸钛夹联合橡皮圈腔内双牵引辅助内镜治疗较传统手术方法的优势

3.2.1 手术时间方面 实验组手术时间明显缩短。分析原因为：可拆卸钛夹联合橡皮圈辅助牵引，能够保证术中操作视野，使得操作医生能更快速和准确地挖除肿物，从而缩短了手术时间，减轻患者痛苦的同时，也能减少因长时间手术带来的各种潜在风险。

3.2.2 住院时间和住院费用方面 实验组住院时间明显较对照组短，住院费用明显较对照组少。分析原因为：实验组在手术过程中减少了组织损伤，且并发症发生率低，加速了患者术后恢复，缩短了住院时间，从而减少了住院费用。

3.2.3 并发症方面 实验组并发症总发生率明显低于对照组。分析原因为：可拆卸钛夹联合橡皮圈牵引技术，能够使手术视野更清晰，医生能够更准确地判断挖除的深度和方向。因此，减少了术中穿孔和出血的发生率。另外，利用双牵引技术可减少创面内翻，

术后创面缝合更牢固，效果更佳，发生迟发性出血和穿孔的概率更小。

综上所述，可拆卸钛夹联合橡皮圈腔内双牵引辅助ESE或EFR治疗胃SMT，具有较好的临床疗效和安全性，值得临床推广应用。

参 考 文 献：

- [1] 苏燕波, 冯洁, 唐建光, 等. 超声内镜在胃黏膜下隆起性病变诊断中的应用分析[J]. 临床消化病杂志, 2024, 36(1): 53-57.
- [1] SU Y B, FENG J, TANG J G, et al. Analysis on the application of endoscopic ultrasonography in diagnosis of gastric submucosal lesions[J]. Chinese Journal of Clinical Gastroenterology, 2024, 36(1): 53-57. Chinese
- [2] 中华医学会消化内镜学分会外科学组, 中华医学会消化内镜学分会经自然腔道内镜手术学组, 中国医师协会内镜医师分会消化内镜专业委员会, 等. 中国消化道黏膜下肿瘤内镜诊治专家共识(2023版)[J]. 中华消化内镜杂志, 2023, 40(4): 253-263.
- [2] Endoscopic Surgery Group, Chinese Society of Digestive Endoscopy, Chinese Medical Association, NOTES Group, Chinese Society of Digestive Endoscopy, Chinese Medical Association, Digestive Endoscopy Specialty Committee, Endoscopic Physicians Branch of Chinese Medical Doctor Association, et al. Chinese consensus on endoscopic diagnosis and management of gastrointestinal submucosal tumors (version 2023)[J]. Chinese Journal of Digestive Endoscopy, 2023, 40(4): 253-263. Chinese
- [3] XU H W, ZHAO Q, YU S X, et al. Comparison of different endoscopic resection techniques for submucosal tumors originating from muscularis propria at the esophagogastric junction[J]. BMC Gastroenterol, 2019, 19(1): 174.
- [4] 马文慧, 卢桂芳, 杜静, 等. 内镜下微创治疗及外科手术治疗不同肿瘤直径的胃间质瘤的疗效分析[J]. 临床消化病杂志, 2023, 35(5): 339-343.
- [4] MA W H, LU G F, DU J, et al. Analysis on the efficacy of endoscopic resection and surgical treatment for gastric stromal tumors with different tumor diameters[J]. Chinese Journal of Clinical Gastroenterology, 2023, 35(5): 339-343. Chinese
- [5] 梁凤, 王昌成, 乔晓, 等. 圈套器联合棉线牵引辅助在内镜黏膜下剥离上消化道早癌中的应用研究[J]. 中国内镜杂志, 2020, 26(5): 20-25.

- [5] LIANG F, WANG C C, QIAO X, et al. Application of snare combined with cotton traction assisted endoscopic mucosal stripping of upper gastrointestinal early cancer[J]. China Journal of Endoscopy, 2020, 26(5): 20-25. Chinese
- [6] 杨雨彤, 楼奇峰, 周海斌, 等. 一种内镜手术用辅助带在结肠侧向发育型肿瘤内镜黏膜下剥离术中的应用价值[J]. 中国内镜杂志, 2024, 30(7): 77-81.
- [6] YANG Y T, LOU Q F, ZHOU H B, et al. Clinical application value of an endoscopic surgical auxiliary belt in endoscopic submucosal dissection of colorectal laterally spreading tumor[J]. China Journal of Endoscopy, 2024, 30(7): 77-81. Chinese
- [7] 陈相波, 宋玉琼, 许婷婷, 等. 橡皮圈腔内牵引辅助内镜黏膜下剥离术在右半结肠侧向发育型肿瘤治疗中的应用[J]. 精准医学杂志, 2022, 37(3): 204-207.
- [7] CHEN X B, SONG Y Q, XU T T, et al. Application of endoscopic submucosal dissection with rubber band traction in treatment of laterally spreading tumor in the right hemicolon[J]. Journal of Precision Medicine, 2022, 37(3): 204-207. Chinese
- [8] 陈龙平, 郑林福, 陈志平, 等. 可拆卸钛夹联合橡皮圈辅助内镜逆行胰胆管造影术在困难胆管插管中的临床应用[J]. 中国内镜杂志, 2023, 29(7): 73-78.
- [8] CHEN L P, ZHENG L F, CHEN Z P, et al. Clinical application of detachable titanium clip combined with rubber band in biliary intubation of difficult bile duct with ERCP[J]. China Journal of Endoscopy, 2023, 29(7): 73-78. Chinese
- [9] 王锦坡, 陈丰霖. 上消化道黏膜下肿物106例内镜治疗的临床及病理分析[J]. 福建医药杂志, 2019, 41(5): 37-40.
- [9] WANG J P, CHEN F L. Clinical and pathological analysis of 106 cases of submucosal tumors in the upper digestive tract treated by endoscopy[J]. Fujian Medical Journal, 2019, 41(5): 37-40. Chinese
- [10] 刘倩怡, 刘智尚, 李杰峰, 等. 内镜黏膜下挖出术对胃黏膜下肿瘤患者的临床价值分析[J]. 中外医疗, 2021, 40(17): 38-40.
- [10] LIU Q Y, LIU Z S, LI J F, et al. Analysis of the clinical value of endoscopic submucosal excavation for patients with gastric submucosal tumors[J]. Chinese & Foreign Medical Treatment, 2021, 40(17): 38-40. Chinese

(彭薇 编辑)

本文引用格式:

陈小玲, 付肖岩, 黄灵珊, 等. 可拆卸钛夹联合橡皮圈腔内双牵引辅助内镜治疗胃黏膜下肿物的临床疗效[J]. 中国内镜杂志, 2025, 31(5): 66-71.

CHEN X L, FU X Y, HUANG L S, et al. Clinical efficacy of using removable titanium clip combined with rubber band and endoscopic double traction for treating gastric submucosal tumor[J]. China Journal of Endoscopy, 2025, 31(5): 66-71. Chinese