z-score 值联合节段分析法诊断胎儿圆锥动脉干畸形的研究

周秋红[1],徐连娣[2],刘亭亭[2],王军华[2],高文娟[2],付世文[2]
(1. 山东第二医科大学医学影像学院,山东 潍坊 261042;2. 潍坊市人民医院超声科,山东 潍坊 261041)

[摘要] **目的:**探究超声心动图 z-score 值联合节段分析法在产前诊断胎儿心脏圆锥动脉干畸形中的价值。**方法:**选取 2020 年 1 月—2021 年 1 月我院行胎儿心脏超声检查正常的胎儿 1 896 例,构建大动脉各节段的孕周(GA)—z-score 模型,选取 2021 年 5 月-2023 年 4 月我院超声科进行胎儿心脏超声检查的 1 989 例胎儿为研究对象, 测量胎儿主动脉瓣环 (AV)、升主动脉(AAO)、主动脉弓(ARCH)、降主动脉(DAO)、主动脉峡部、肺动脉瓣环(PV)、主肺动脉(MPA)、左肺动脉(LPA)、右肺动脉(RPA)内径,计算胎儿大动脉血管内径 z-score 值,结合节段分析法,诊断胎儿圆锥动脉干发育畸形。**结果:**共检出正常胎儿 1 927 例,胎儿圆锥动脉干畸形 62 例,其中法洛四联症 15 例,完全性大动脉转位 9 例,右室双出口 7 例,主动脉增宽 2 例,主动脉缩窄 6 例,肺动脉增宽 10 例,肺动脉狭窄 4 例,主动脉瓣狭窄、肺动脉增宽合并永存左上腔静脉 1 例,双主动脉弓 2 例,主动脉弓离断 1 例,永存动脉干 1 例,肺动脉闭锁 1 例,右位主动脉弓并左锁骨下动脉迷走 3 例,误诊 2 例,漏诊 1 例,诊断灵敏度 98.4%,特异度 99.9%,阳性预测值 96.8%,阴性预测值 99.9%。z-score 值联合节段分析法与二维超声联合节段分析法诊断结果具有统计学差异。**结论:**采用超声心动图 z-score 值联合节段分析法诊断胎儿圆锥动脉干畸形的类型,评估病变程度以及预后具有显著性,对指导优生优育具有重要意义。

[关键词] 胎儿心脏;先天畸形;超声检查,多普勒,彩色;超声心动描记术
[中图分类号] R714.53;R445.1;R540.45　**[文献标识码]** A　**[文章编号]** 1008-1062(2024)11-0800-05
DOI:10.12117/jccmi.2024.11.009

Research on the diagnosis of fetal conotruncal defects using z-score combined segmental analysis method

ZHOU Qiu-hong[1], XU Lian-di[2], LIU Ting-ting[2], WANG Jun-hua[2], GAO Wen-juan[2], FU Shi-wen[2]
(1. School of Medical Imaging, Shandong Second Medical University, Weifang Shandong 261042, China;
2. Department of Ultrasound, Weifang People's Hospital, Weifang Shandong 261041, China)

Abstract: Objective: To explore the diagnostic value of the combined method of ultrasound echocardiography z-score and segmental analysis in prenatal screening of fetal aortic conal artery malformations. **Methods:** A total of 1 896 fetuses with normal fetal echocardiography examination in Weifang People's Hospital from January 2020 to January 2021 were selected. A gestational age (GA)-z-score model for each segment of the great arteries was constructed. From May 2021 to April 2023, 1 989 fetuses who underwent fetal echocardiography examination were selected as the study subjects. The diameters of the fetal aortic valve ring (AV), ascending aorta (AAO), aortic arch (ARCH), descending aorta (DAO), aortic isthmus pulmonary valve ring(PV), main pulmonary artery(MPA), left pulmonary artery(LPA), and right pulmonary artery(RPA) were measured. The z-score values of the fetal great artery vessels were calculated, and combined with the segmental analysis method to diagnose conotruncal defects. **Results:** A total of 1 927 normal fetuses and 62 cases of fetal aortic conal artery malformations were detected. Among them, there were 15 cases of Tetralogy of Fallot, 9 cases of complete transposition of the great arteries, 7 cases of double outlet right ventricle, 2 cases of aortic dilatation, 6 cases of aortic stenosis, 10 cases of pulmonary artery dilatation, 4 cases of pulmonary artery stenosis, 1 case of aortic valve stenosis combined with pulmonary artery dilatation and persistent left superior vena cava, 2 cases of double aortic arch, 1 case of interrupted aortic arch, 1 case of persistent truncus arteriosus, 1 case of pulmonary artery atresia, 3 cases of right aortic arch with left subclavian artery and vagus nerve, 2 misdiagnoses, and 1 missed diagnosis. The sensitivity was 98.4%, specificity was 99.9%, positive predictive value was 96.8%, and negative predictive value was 99.9%. There was a statistical difference between the diagnosis results of z-score combined with segmental analysis method and two-dimensional ultrasound combined with segmental analysis method. **Conclusion:** The use of ultrasound echocardiography z-score combined with segmental analysis method for diagnosing the type of fetal conotruncal defects, evaluating lesion severity, and prognosis assessment has significant accuracy, which is of great importance for guiding eugenics and eugenic reproduction.

Key words: Fetal Heart; Congenital Abnormalities; Ultrasonography, Doppler, Color; Echocardiography

圆锥动脉干发育异常约占先天性心脏病的 20%~30%,常表现为主、肺动脉内径和大动脉连接、走行异常,可单独发病,亦可与其它心内心外畸形伴发[1]。复杂的大动脉畸形会造成胎儿的血液循环异

[收稿日期] 2024-02-01;**[修回日期]** 2024-04-15
[作者简介] 周秋红(1998-),女,山东潍坊人,在读硕士研究生。E-mail:3362918071@qq.com
[通信作者] 付世文,潍坊市人民医院超声科,261041。E-mail:fsw_1989@163.com
[基金项目] 潍坊市科技发展计划项目(项目编号:2023YX007)。

常，甚至导致生长发育障碍，严重时可引起胎死宫内。目前，胎儿超声心动图是筛查胎儿心血管畸形最有效、最安全的检查方式，但由于孕妇自身及胎儿等因素的影响，产前超声诊断仍存在误诊和漏诊。本研究采用 z-score 值联合节段分析法对大动脉内径、连接及位置排列等进行综合诊断，探讨其对诊断胎儿圆锥动脉干畸形的应用价值。

1 资料和方法

1.1 一般资料

研究对象：选取 2020 年 1 月—2021 年 1 月我院行胎儿心脏超声检查正常的胎儿 1 896 例，构建大动脉各节段的孕周(GA)-z-score 模型，选取 2021 年 5 月—2023 年 4 月我院超声科进行胎儿心脏超声检查的 1 989 例胎儿为研究对象，所有纳入孕妇 GA 为 20~30 周，平均(24.52±2.57)周，年龄 22~44 岁，平均(30.15±2.34)岁，均为单胎。纳入标准：①胎儿生物学指标与 GA 相符合；②孕妇无高血压、糖尿病、遗传性疾病及其他严重疾病；③临床资料完整。

受检孕妇均于检查前告知该项检查的意义和局限性，并签署知情同意书。本研究由医院伦理委员会审核并通过(伦理批件号：KYLL20230701-2)。

1.2 研究方法

采用前瞻性单盲队列研究，检查医师均为三甲医院主任医师及副主任医师，检查前进行了统一规范化培训，对于可疑或高危胎儿均由两名医师分别独立检查，多次测量，减少观察偏倚，并复核最终诊断结果。随访以新生儿心脏超声检查结论或引产后病理解剖结果为“金标准”。

1.3 超声测量方法

应用 GE Voluson E10 彩色多普勒超声诊断仪，配有腹部凸阵探头 C6-1 及 C9-2，频率分别为 1.0~6.0 MHz 和 2.0~9.0 MHz，三维容积探头 RM7C 和 eM6C G2，频率 2.0~7.0 MHz，用于检查胎儿心脏；应用 Philips Epiq 7C 心脏多普勒超声诊断仪，配有小儿心脏超声探头 S8-3(3.0~8.0 MHz)，用于新生儿心脏彩超检查。孕妇平卧，对胎儿进行全面扫查，按《国际妇产超声学会实践指南》[2]测量胎儿的生物学指标，评估胎儿发育情况并估测孕周；按《胎儿心脏病产前超声诊断咨询及围产期管理指南》[3]的方法扫查胎儿心脏并测量，详细记录结果，并存留图像；节段分析：应用节段分析法对胎儿心脏进行扫查，选取心尖四腔心切面、左右心室流出道切面、三血管切面、三血管气管切面、主动脉弓长轴切面、动脉导管弓切面及上下腔静脉长轴切面，首先明确胎儿胎方位和内脏位置，确定心脏位置，然后依次观察心房、心房与静脉连接、房室连接、心室、心室与动脉连接以及主、肺动脉排列情况和各节段的结构与功能。

z-score 值：z-score 值=(实际测量值-根据孕周回归方程预测值)/预测值标准差。以正常胎儿大动脉参数分别进行 GA-主动脉瓣环 (AV)、升主动脉(AAO)、主动脉弓(ARCH)、降主动脉(DAO)、主动脉峡部(Ao Isthmus)和肺动脉瓣环(PV)、主肺动脉(MPA)、左肺动脉(LPA)、右肺动脉(RPA)的 z-score 回归分析，得出预测值的拟合方程，分析随胎儿 GA 变化，AO、PA 不同部位内径的参考范围。在二维超声心动图下测量血管内径，计算胎儿大动脉内径参数的 z-score 值。

评价指标：AO 或 PA 的 z 值>2.0 或<-2.0 为异常。计算 z-score 联合节段分析法在产前诊断胎儿圆锥动脉干畸形中的灵敏度、特异度、阳性预测值、阴性预测值，与二维超声联合应用节段分析法进行比较。

1.4 统计学方法

所有数据应用 SPSS 26.0 统计软件处理，计量资料经正态性检验，符合正态分布，采用 Logistic 回归分析获取GA-大动脉内径预测值回归方程；计数资料以例数(n)表示。

2 结果

2.1 PA、AO 各节段 z-score 值模型构建

以 1 896 例正常胎儿的孕周为自变量 X，PA、AO 各节段内径为因变量 Y，进行回归分析，构建 PA、AO 各节段内径预测值(mm)拟合方程并计算预测值标准差。PA、AO 各节段内径预测值拟合方程结果如下：$Y_{(PV)}=0.265X-1.582$、$Y_{(PA)}=0.261X-1.196$、$Y_{(LPA)}=0.123X-0.513$、$Y_{(RPA)}=0.115X-0.127$、$Y_{(AV)}=0.195X-0.738$、$Y_{(AAO)}=0.213X-0.619$、$Y_{(ARCH)}=0.203X-0.844$、$Y_{(DAO)}=0.200X-1.097$、$Y_{(Ao\ Isthmus)}=0.143X-0.532$。预测值标准差(σ)结果如下：$\sigma_{(PV)}=0.795$、$\sigma_{(PA)}=0.783$、$\sigma_{(LPA)}=0.368$、$\sigma_{(RPA)}=0.345$、$\sigma_{(AV)}=0.584$、$\sigma_{(AAO)}=0.639$、$\sigma_{(ARCH)}=0.608$、$\sigma_{(DAO)}=0.600$、$\sigma_{(Ao\ Isthmus)}=0.427$。

2.2 胎儿先天性心脏大动脉畸形检出情况

z-score 值联合节段分析法评估胎儿心血管发育情况如下：法洛四联症 15 例，完全性大动脉转位 9 例，右室双出口 7 例，主动脉增宽 2 例，主动脉缩窄 6 例，肺动脉增宽 10 例，肺动脉狭窄 4 例，主动脉瓣狭窄、肺动脉增宽合并永存左上腔静脉 1 例，双主动脉弓 2 例，主动脉弓离断 1 例，永存动脉干 1 例，肺动脉闭锁 1 例，右位主动脉弓并左锁骨下动脉迷走 3 例。其中，1 例主动脉缩窄和 1 例肺动脉增宽出生后复查为正常，1 例法洛四联症病理解剖为右室双出口，漏诊 1 例主动脉瓣轻度狭窄。应用二维超声

联合节段分析法，1 例肺动脉增宽出生后为正常，1 例法洛四联症病理解剖为右室双出口，漏诊 1 例主动脉瓣轻度狭窄、1 例主动脉增宽、1 例主动脉轻度缩窄、2 例肺动脉主干或分支增宽、2 例肺动脉主干或分支狭窄。AO z-score 值异常节段检出 30 个，PA z-score 值异常节段共检出 62 个。

2.3　z-score 联合节段分析法与二维超声联合节段分析法的诊断结果比较

z-score 值联合节段分析法共检出 62 例，误诊 3 例，漏诊 1 例。应用二维超声联合节段分析法共检出 55 例，误诊 2 例，漏诊 7 例。z-score 值联合节段分析法对胎儿圆锥动脉干畸形的诊断灵敏度、阴性预测值高于二维超声联合节段分析法，特异度基本一致，阳性预测值略低于二维超声联合节段分析法(表1)。

3　讨论

心脏是胎儿发育过程中第一个有功能的器官，孕早、中、晚期均存在发生各种畸形的可能，圆锥动脉干发育异常的机制在遗传学上较为复杂，遗传物质修饰和结构的动态变化，决定着心脏发育过程中的结构变化[4]，亦与孕妇高龄、异位妊娠史有关[5]。妊娠中晚期，胎儿心脏已基本发育完善，圆锥动脉干形成主动脉、肺动脉双管流出道，若圆锥动脉干间隔分

表 1　z-score 值联合节段分析法与二维超声联合节段分析法诊断价值比较

	灵敏度	特异度	阳性预测值	阴性预测值
二维超声联合节段分析法	88.5%	99.9%	98.2%	99.6%
z-score 值联合节段分析法	98.4%	99.9%	96.8%	99.9%

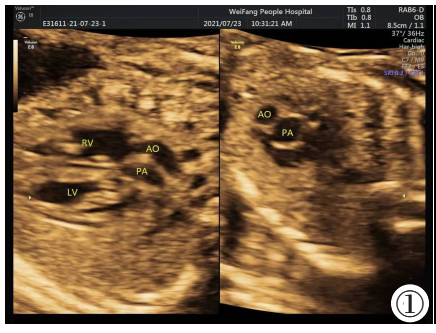

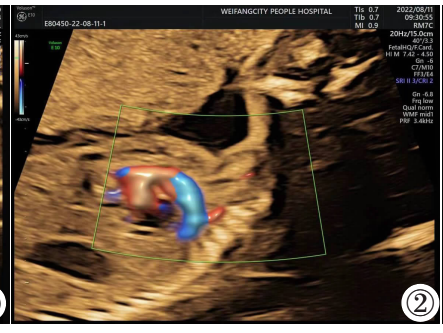

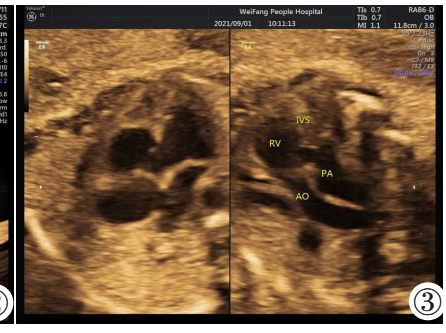

图 1　右室双出口(Taussing-Bing 综合征)：主动脉起自右心室，肺动脉起自左心室，骑跨于室间隔断端之上。　**图 2**　主动脉弓离断：主动脉内径变细，主动脉弓于头臂干与左颈总动脉之间连续性中断。　**图 3**　完全性大动脉转位：主动脉起自右心室，肺动脉起自左心室，主、肺动脉呈左右排列，室间隔上部连续性中断。

Figure 1. Double outlet of right ventricle(Taussing-Bing syndrome): the aorta arises from the right ventricle, the pulmonary artery arises from the left ventricle, and both vessels override the ventricular septum. **Figure 2.** Interrupted aortic arch: the diameter of the aorta becomes narrowed, and there is a discontinuity in the aortic arch between the brachiocephalic trunk and the left common carotid artery. **Figure 3.** Complete transposition of the great arteries: The aorta arises from the right ventricle, the pulmonary artery arises from the left ventricle, and both the aorta and pulmonary artery are arranged in a side-by-side configuration, with discontinuity in the upper part of the ventricular septum.

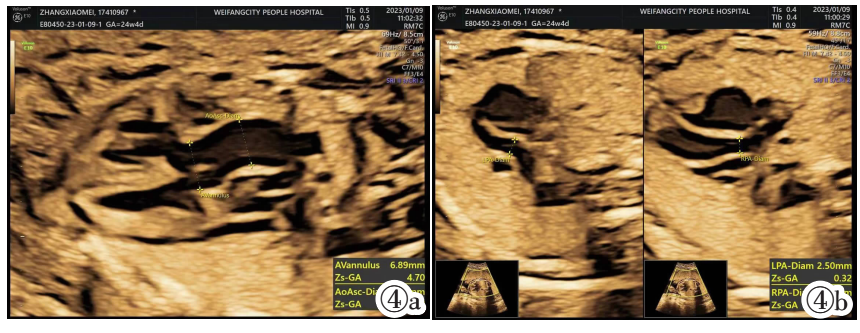

图 4　法洛四联症。图 4a：室间隔中部连续性中断，主动脉内径增宽，前壁前移，骑跨于室间隔之上；图 4b：肺动脉内径相对窄细，左肺动脉起自主肺动脉右侧，右肺动脉起自主肺动脉左侧，左、右肺动脉起始部呈交叉走行。

Figure 4. Tetralogy of Fallot. Figure 4a: There is continuity interruption in the middle part of the ventricular septum, widening of the aortic diameter, anterior displacement of the infundibular septum, and overriding of the aorta over the ventricular septum. Figure 4b: The pulmonary artery diameter is relatively narrow. The left pulmonary artery arises from the right side of the main pulmonary artery, and the right pulmonary artery arises from the left side of the main pulmonary artery. The origins of the left and right pulmonary arteries cross each other.

割不均、旋转不良或圆锥退化不良均会导致胎儿大动脉畸形,如主动脉缩窄、肺动脉狭窄、法洛四联症、完全型大动脉转位、右室双出口等。因此,不同的圆锥动脉干畸形常常在胚胎发育来源、病理解剖及超声心动图征象存在相似性。本研究以胎儿心脏大动脉内径和结构发育两个方面为出发点,提高产前超声筛查准确率。

产前超声诊断中,大动脉内径异常可能合并或存在于其他复杂型先天性心脏病中。目前,国内外研究者逐渐建立了胎儿心脏各测量参数的 z-score 模型,其中,以 GA 构建的 z-score 模型最佳,证实了对常见的先天性心脏病具有较强的诊断效能[6]。但对大动脉不同节段的 z-score 模型研究尚不够成熟,对部分圆锥动脉干内径异常的诊断缺乏准确性。纪学芹等[7]构建了主动脉各节段 GA z-score 模型,针对胎儿主动脉缩窄进行了统计分析,研究显示研究组与对照组的主动脉各节段均有统计学差异。本研究构建了胎儿 AO、PA 各节段随 GA 变化的线性回归模型,对受检胎儿主、肺动脉各节段内径进行了全面评估,研究显示对于筛查胎儿因早期先天性心脏病引起的大动脉内径异常具有很高的敏感性。z-score 值是一种较新的心血管定量分析指标,以偏离正常参考范围的数值大小的形式表示病变的严重程度,这种量化方法可以使病变程度进行快速的视觉对比,从而敏感地检测心血管发育的细微异常,对早期发现胎儿先天性心脏病具有重要优势。本研究中,单纯大动脉内径异常胎儿检出率达 95%,39 例大动脉内径合并结构异常的胎儿中检出 25 例大动脉 z-score 值存在异常,因此,大动脉 z-score 值不仅对大动脉内径异常有准确的参考价值,而且在大动脉结构畸形中亦存在较强的提示作用,产前超声评估胎儿大动脉各节段内径对于提高诊断畸形准确性具有重要意义。郭河清等[8]有关主动脉狭窄、肺动脉狭窄的 z-score 值研究中,与正常组结果比,病例组 AO z-score 值、PA z-score 值均有统计学差异,该结论支持本研究结果。

由于胎儿时期卵圆孔和动脉导管的血液分流作用,部分先天性心脏病的房室结构变化并非十分明显,另外,母体、胎儿心脏小及胎位等因素,增加了超声诊断难度。采用节段分析法联合多切面超声扫查能够有效提高胎儿先天性心脏病的诊断效能。在节段分析法中,首先,特定的标志结构有助于识别心脏基本结构,如心耳、乳头肌、肌小梁等,识别心房、心室、大动脉,其次,观察房室连接、心室大动脉连接以及大血管间的关系[9]。二维超声心动图结合彩色及频谱多普勒超声、M 型超声,运用节段分析法,在心尖四腔、左右室流出道、三血管、三血管-气管、五腔心、大动脉短轴、主动脉弓及动脉导管弓及上下腔静脉长轴切面依次观察心脏结构。闫红莲等[10]的研究中,联合心脏三节段诊断法较常规四腔心平面诊断先天性心脏病、节段畸形、复杂性先天性心脏病的准确率均有所提高,具有统计学意义。因此,节段分析法在产前超声诊断胎儿心血管发育中具有积极意义。

本研究在参数 z-score 值评估圆锥动脉干畸形的应用中,z-score 值联合节段分析法共检出 23 例单纯大动脉内径异常胎儿,其中 1 例主动脉缩窄和 1 例肺动脉增宽,出生后超声心动图复查结果为正常,其产前 z-score 值均略>2 或<-2,漏诊 1 例主动脉瓣轻度狭窄,其余均与产前诊断一致,值得我们注意的是,不排除部分 z-score 值略增大或减小的大动脉可能随着胎儿心脏的生长发育而发生变化,应在产前多次连续观察大动脉发育情况。二维超声联合节段分析法共检出 16 例单纯大动脉内径异常的胎儿,漏诊 7 例,1 例肺动脉增宽,出生后超声心动图复查结果为正常,与 z-score 值联合节段分析法相比,检出率具有明显差异。部分圆锥动脉干畸形的诊断过程较复杂,往往存在多个节段异常,采用顺序节段分析法观察大动脉连接、排列情况,结合各节段参数 z-score 值,可以更准确地评估胎儿先天性心脏病的严重程度,本研究共检出 39 例大动脉内径合并结构异常,其中 1 例产前诊断为法洛四联症,经病理解剖确诊为右室双出口,节段分析法对发现严重复杂的先天性心脏病具有重要意义,但是对于简单轻型先天性心脏病的筛查有一定局限性[11],本研究联合 z-score 值,对轻型圆锥动脉干内径异常亦有重要诊断价值。

本研究局限性在于未建立胎儿圆锥动脉干多普勒血流频谱 z-score 模型。胎儿心脏结构异常导致血流动力学发生变化,多普勒超声对流入道、流出道以及动脉、静脉存在血流异常有更强的敏感性 [12],因此,多普勒 z-score 值结合内径 z-score 值,联合节段分析法诊断胎儿心脏圆锥动脉干畸形具有较强的探讨价值。

综上所述,在产前超声诊断中,采用 z-score 值和节段分析法,两者联合,对胎儿心脏大动脉进行检测,多角度观察圆锥动脉干发育情况,降低漏诊率和误诊率,能够有效提高检出率,对指导临床干预措施具有重要意义。

[参考文献]

[1]Zhang E, Yang J, Liu Y, et al. MESP2 variants contribute to conotruncal heart defects by inhibiting cardiac neural crest cell proliferation[J]. J Mol Med, 2020, 98(7): 1035-1048.

[2]Salomon LJ, Alfirevic Z, Da Silva CF, et al. ISUOG Practice Guidelines: ultrasound assessment of fetal biometry and growth[J]. Ultrasound Obstetr Gynecol, 2019, 53(6): 715-723.

[3]何怡华,姜玉新. 胎儿心脏病产前超声诊断咨询及围产期管理指南[M]. 北京:人民卫生出版社,2015:5-22.

[4]Moore-Morris T, van Vliet PP, Andelfinger G, et al. Role of epigenetics in cardiac development and congenital diseases[J]. Physiol Rev, 2018, 98(4): 2453-2475.

[5]王园园,王锟,董凤群,等. 产前超声诊断胎儿心血管畸形的价值分析[J]. 中国临床医学影像杂志,2019,30(1):24-27.

[6]Lussier EC, Yeh SJ, Chih WL, et al. Reference ranges and Z-scores for fetal cardiac measurements from two-dimensional echocardiography in Asian population [J]. Plos one, 2020, 15(6): e0233179.

[7]纪学芹,张思敏,赵媛,等. Z-score 在胎儿主动脉弓缩窄中的应用研究[J]. 中国超声医学杂志,2021,37(12):1392-1396.

[8]郭河清,赵博文,王蓓,等. Z-评分在胎儿主动脉狭窄连续评估中的临床价值[J]. 中国超声医学杂志,2017,33(1):42-44.

[9]McLaughlin ES, Schlosser BA, Border WL. Fetal diagnostics and fetal intervention[J]. Clin Perinatol, 2016, 43(1): 23-38.

[10]闫红莲. 心脏三节段诊断法在超声筛查胎儿先天性心脏病中的应用效果[J]. 临床医学,2022,42(2):75-76.

[11]许幼峰,黄勇,张岳灿,等. 胎儿心脏的节段性分析法检查[J]. 中国临床医学影像杂志,2000,31(1):17-19.

[12]Liu W, Wang X, Li N, et al. Z-score of some pulsed-wave Doppler indices of right pulmonary artery segments of normal fetuses in the second and third trimestries [J]. J Matern Fettal Neonat Med, 2022, 35(25): 7725-7729.

(上接799 页)

[5]Lin XL, Hai N, Zhang J, et al. Comparison between microwave ablation and radiofrequency ablation for treating symptomatic uterine adenomyosis[J]. Int J Hyperthermia, 2020, 37(1): 151-156.

[6]张晶,关铮,张冰松,等. 超声引导经皮微波消融治疗子宫腺肌病的临床应用方法及建议[J]. 中华医学超声杂志(电子版),2016,13(2):96-100.

[7]Mori M, Furusawa A, Kino N, et al. Rare case of endometrioid adenocarcinoma arising from cystic adenomyosis [J]. J Obstet Gynaecol Res, 2015, 41(2): 324-328.

[8]Dason ES, Maxim M, Sanders A, et al. Guideline No. 437: diagnosis and management of adenomyosis [J]. J Obstet Gynaecol Can, 2023, 45(6): 417-429.e411.

[9]Sheth RA, Baerlocher MO, Connolly BL, et al. Society of interventional radiology quality improvement standards on percutaneous needle biopsy in adult and pediatric patients [J]. J Vasc Interv Radiol, 2020, 31(11): 1840-1848.

[10]Antero MF, Ayhan A, Segars J, et al. Pathology and pathogenesis of adenomyosis[J]. Semin Reprod Med, 2020, 38(2-03): 108-118.

[11]Yang Y, Zhang J, Han ZY, et al. Ultrasound-guided percutaneous microwave ablation for adenomyosis: efficacy of treatment and effect on ovarian function [J]. Sci Rep, 2015, 5: 10034.

[12]Zhang H, Yu S, Xu H. Ultrasound-guided microwave ablation for symptomatic adenomyosis: More areas of concern for more uniform and promising outcomes [J]. J Interv Med, 2022, 5(3): 122-126.

[13]McCausland AM. Hysteroscopic myometrial biopsy: its use in diagnosing adenomyosis and its clinical application [J]. Am J Obstet Gynecol, 1992, 166(6 Pt 1): 1619-1626.

[14]Popp LW, Schwiedessen JP, Gaetje R. Myometrial biopsy in the diagnosis of adenomyosis uteri [J]. Am J Obstet Gynecol, 1993, 169(3): 546-549.

[15]Jeng CJ, Huang SH, Shen J, et al. Laparoscopy-guided myometrial biopsy in the definite diagnosis of diffuse adenomyosis[J]. Hum Reprod, 2007, 22(7): 2016-2019.

[16]Vercellini P, Trespidi L, Panazza S, et al. Laparoscopic uterine biopsy for diagnosing diffuse adenomyosis [J]. J Reprod Med, 1996, 41(4): 220-224.

[17]Movilla P, Morris S, Isaacson K. A systematic review of tissue sampling techniques for the diagnosis of adenomyosis [J]. J Minim Invasive Gynecol, 2020, 27(2): 344-351.

[18]Tellum T, Qvigstad E, Skovholt EK, et al. In vivo adenomyosis tissue sampling using a transvaginal ultrasound-guided core biopsy technique for research purposes: safety, feasibility, and effectiveness [J]. J Minim Invasive Gynecol, 2019, 26 (7): 1357-1362.

[19]Nam JH, Lyu GS. Abdominal ultrasound-guided transvaginal myometrial core needle biopsy for the definitive diagnosis of suspected adenomyosis in 1032 patients: a retrospective study[J]. J Minim Invasive Gynecol, 2015, 22(3): 395-402.

[20]Jones W. Transvaginal ultrasound guided biopsies in the diagnosis of pelvic lesions [J]. Minim Invasive Ther Allied Technol, 2003, 12(5): 241-244.

[21]Neuberger J, Patel J, Caldwell H, et al. Guidelines on the use of liver biopsy in clinical practice from the British Society of Gastroenterology, the Royal College of Radiologists and the Royal College of Pathology[J]. Gut, 2020, 69(8): 1382-1403.

[22]Rockey DC, Caldwell SH, Goodman ZD, et al. Liver biopsy[J]. Hepatology, 2009, 49(3): 1017-1044.

[23]Bazot M, Cortez A, Darai E, et al. Ultrasonography compared with magnetic resonance imaging for the diagnosis of adenomyosis: correlation with histopathology [J]. Hum Reprod, 2001, 16(11): 2427-2433.

[24]Kepkep K, Tuncay YA, Gynümer G, et al. Transvaginal sonography in the diagnosis of adenomyosis: which findings are most accurate?[J]. Ultrasound Obstet Gynecol, 2007, 30(3): 341-345.