

文章编号:1009-6612(2026)04-0280-08
DOI:10.13499/j.cnki.fqjwkzz.2026.04.280

·论著·

腹腔镜辅助腹横肌平面阻滞与 切口局麻对腹腔镜阑尾切除术后镇痛效果的比较

何亮,张卫国,徐国栋

(北京市平谷区医院普通外科,北京,101200)

【摘要】 目的:比较腹腔镜辅助腹横肌平面(Lap-Tap)阻滞与手术切口局部麻醉(WI)在腹腔镜阑尾切除术(LA)术后镇痛方面的有效性与安全性。方法:选择2021年8月至2025年5月行LA的74例急性阑尾炎患者,采用随机数字表法分为Lap-Tap组($n=38$)与WI组($n=36$)。Lap-Tap组采用罗哌卡因完成Lap-Tap操作,腹部切口注射生理盐水;WI组采用罗哌卡因切口注射,注射生理盐水完成Lap-Tap操作。记录术后2 h、6 h、12 h、24 h、48 h疼痛评分及补救性镇痛、首次下床活动时间、首次排气时间、相关并发症等。结果:两组术后2 h、6 h、12 h、24 h、48 h疼痛评分及术后48 h内氟比洛芬酯用量、使用阿片类药物镇痛例数差异无统计学意义。两组均无操作相关并发症发生。结论:LA术中采用Lap-Tap阻滞与WI在术后48 h内疼痛评分无明显差异。由于WI操作技术难度较低,可能更加适于LA术后局部镇痛。

【关键词】 麻醉;阑尾切除术;腹腔镜检查;腹横肌平面阻滞;镇痛

中图分类号:R614 文献标识码:A

Postoperative analgesic effect of laparoscopic-assisted transversus abdominis plane block versus wound infiltration in laparoscopic appendectomy

HE Liang, ZHANG Weiguo, XU Guodong.

Department of General Surgery, Beijing Pinggu Hospital, Beijing 101200, China

【Abstract】 **Objective:** To compare the efficacy and safety of laparoscopic-assisted transversus abdominis plane (Lap-Tap) block versus wound infiltration (WI) for postoperative analgesia in laparoscopic appendectomy (LA). **Methods:** A total of 74 patients with acute appendicitis who underwent LA from Aug. 2021 to May 2025 were enrolled and randomly divided into the Lap-Tap group ($n=38$) and the WI group ($n=36$) by means of the random number table method. Patients in the Lap-Tap group received Lap-Tap block with ropivacaine and saline injection at abdominal incisions, while those in the WI group received ropivacaine infiltration at surgical incisions and saline injection for Lap-Tap block. Pain scores at 2 h, 6 h, 12 h, 24 h and 48 h after operation, as well as rescue analgesia, time to first ambulation, time to first flatus, and related complications were recorded. **Results:** There were no statistically significant differences in pain scores at 2 h, 6 h, 12 h, 24 h and 48 h after operation, the dosage of flurbiprofen axetil within 48 h postoperatively, and the number of patients receiving opioid analgesia between the two groups. No procedure-related complications occurred in either group. **Conclusions:** No significant difference is found in pain scores within 48 h after operation between Lap-Tap block and WI during LA. WI may be more suitable for local postoperative analgesia in LA due to its lower technical difficulty.

【Key words】 Anesthesia; Appendectomy; Laparoscopy; Transversus abdominis plane block; Analgesia

急性阑尾炎是普通外科常见急腹症^[1]。传统开腹阑尾切除术是治疗急性阑尾炎可靠而有效的方法^[2]。随着腹腔镜技术的推广与进步,腹腔镜阑尾切除术(laparoscopic appendectomy, LA)越来越普及,并被多数外科医生和患者所接受^[3]。与传统开腹手术相比,LA具有恢复时间短、术后疼痛轻、住院时间短、并发症发生率低等优点^[4-6]。然而,LA术后

患者仍会疼痛,尤其急性疼痛^[7-8]。疼痛是术后患者主要的应激因素之一,可导致患者术后早期下床活动或出院时间延迟,阻碍外科患者术后康复、影响术后生命质量^[9]。局麻药手术切口浸润(wound infiltration, WI)与神经阻滞是临床常用的镇痛方法。WI技术简单,成本低,可明显减少手术后镇痛药物的使用^[10],但镇痛效果往往受作用时间短的限

作者简介:何亮(1981—)男,北京市平谷区医院普通外科副主任医师,主要从事胃肠外科急腹症、胃肠肿瘤外科治疗、肥胖代谢性疾病外科治疗方面的研究。

制^[11]。超声引导神经阻滞技术已广泛用于普通外科围手术期镇痛,腹横肌平面(transversus abdominis plane, TAP)阻滞适用于常规腹腔镜手术,包括阑尾切除术^[12]。TAP阻滞是将局麻药注入腹内斜肌与腹横肌间的潜在间隙TAP,阻滞走行于这一区域的支配腹前外侧壁感觉的下胸段(T₇~T₁₂)及第一腰段(L₁)脊神经,从而使前腹部的皮肤、肌肉及壁层腹膜的疼痛感觉减弱,取得良好的腹壁镇痛效果^[13]。有学者报道术后24~48 h内TAP阻滞可提供有效镇痛^[14]。此技术由Rafi^[15]于2001年首次描述,但因采用盲穿法,成功率不高,镇痛效果不佳。2007年,Hebbard等^[16]报道了利用超声引导的TAP阻滞技术,超声为操作者实现了操作的可视化,大大提高了穿刺成功率。但手术室需配置超声设备、同操作者能熟练使用,使其推广受到一定限制。2011年Chetwood等^[17]行腹腔镜肾切除术时首次描述了腹腔镜辅助腹横肌平面(laparoscopic-assisted transversus abdominis plane, Lap-Tap)阻滞技术,因外科医生操作,减少了对专业技能或设备的依赖,易于掌握,避免腹腔内穿刺,降低了副损伤的发生风险。目前,国内关于Lap-Tap阻滞与Trocar周围WI间术后镇痛效果的对照研究较少,本研究的目的是比较Lap-Tap阻滞与WI在LA术后镇痛方面的有效性、安全性。

1 资料与方法

1.1 临床资料

选取2021年8月至2025年5月收治的拟行LA的急性阑尾炎患者。纳入标准:(1)18~65岁,性别不限;(2)美国麻醉医师协会分级I~II级;(3)术前未使用影响神经系统的药物;术前无慢性疼痛病史;(4)符合急性阑尾炎的临床症状表现,需手术治疗。排除标准:(1)术前合并严重高血压、冠心病、糖尿病、脑血管疾病;(2)BMI>35 kg/m²;(3)肝、肾功能不全;(4)对罗哌卡因过敏;(5)认知功能下降,无法准确表示疼痛评分;(6)凝血功能障碍;(7)合并呼吸道感染;(8)1个月内接受过糖皮质激素治疗;(9)中转开腹。剔除标准:术中大出血、术中改变手术方式、手术时间>2 h、术后出现谵妄或认知功能障碍。本研究已获本院医学伦理委员会批准,患者均签署知情同意书。共筛选入组患者80例,排除6例手术时间超过2 h的患者,最终纳入74例,其中Lap-Tap组38例、WI组36例。

1.2 研究方法

1.2.1 试验设计

采用同期随机对照、患者与研究者双盲的临床试验方法。研究小组中由专人负责按照1:1的比例采用计算机随机数字表产生随机分配序列,将患者分为Lap-Tap组与WI组,并采用密封的信封对随机序列号进行隐藏。全身麻醉,患者取仰卧位,常规消毒铺无菌巾,根据手术需要采取三孔法或四孔法施术。脐孔上做切口,穿刺Veress针建立气腹,穿刺10 mm Trocar作为观察孔,脐下10 cm正中穿刺10 mm Trocar,反麦点穿刺5 mm Trocar,必要时于麦氏点再穿刺一枚5 mm Trocar辅助操作;见图1。观察腹腔内粘连情况及阑尾有无穿孔,镜下切除阑尾,利用标本袋取出,视手术情况进行腹腔冲洗及腹腔引流管的放置。手术结束前,由术者完成试验操作,Lap-Tap组采用0.375%罗哌卡因完成Lap-Tap操作,腹部切口注射0.9%生理盐水;WI组采用0.375%罗哌卡因切口注射,注射0.9%生理盐水完成Lap-Tap操作。缝合筋膜与皮肤。术后疼痛无法耐受时,视疼痛程度静脉予以非甾体抗炎药(氟比洛芬酯)或肌注阿片类药物作为补救。小组中由专人按照随机分配序列为术者提供试验操作药物,并进行记录。要求在手术间外的麻醉准备室准备4个外观一致的无菌20 mL注射器,两个装有用0.9%生理盐水稀释的0.375%罗哌卡因共40 mL,两个装有用0.9%生理盐水共40 mL,将这些注射器分别用无菌画线笔标记为Lap-Tap阻滞与WI,随机分配到Lap-Tap组的患者,装有罗哌卡因的注射器将被标记为Lap-Tap阻滞,装有生理盐水的注射器将被标记为WI;对于WI组,注射器的标记则相反。参与手术人员对患者分组及用药种类不知情。对术后信息收集的观察者及患者均采用盲法。

1.2.2 Lap-Tap操作

Lap-Tap操作完全由手术医师独立完成,采用“四点法”(双侧阻滞)。以两侧腋前线与肋弓下缘交点为两处上穿刺点,两侧腋中线与脐水平线交点为两处下穿刺点(图2)。在腹腔镜监视下,术者采用20 mL注射器及10 mL注射器针头由预设穿刺点经皮肤穿刺进针。皮肤穿刺后,腹腔镜可视化下将针推进至腹膜壁层水平。当针穿过腹外斜肌、腹内斜肌时,可感觉到两次突破感。观察到针尖隆起后(图3),轻微退针,以浸润正确的平面。注射器回抽观察,如无回血现象,注入注射器内药物,可观察到弥漫性隆起在腹膜外扩张(图4)。偶然发生针头穿透腹膜时,后退针头并重新定位。4个穿刺孔分别注射10 mL(共40 mL)。

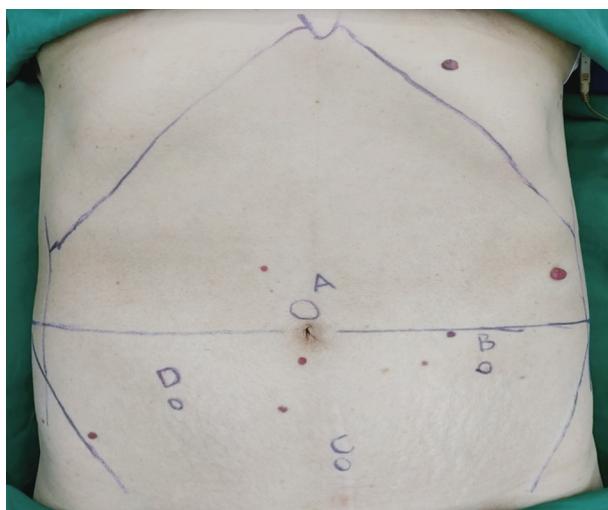


图1 LA 穿刺孔位置

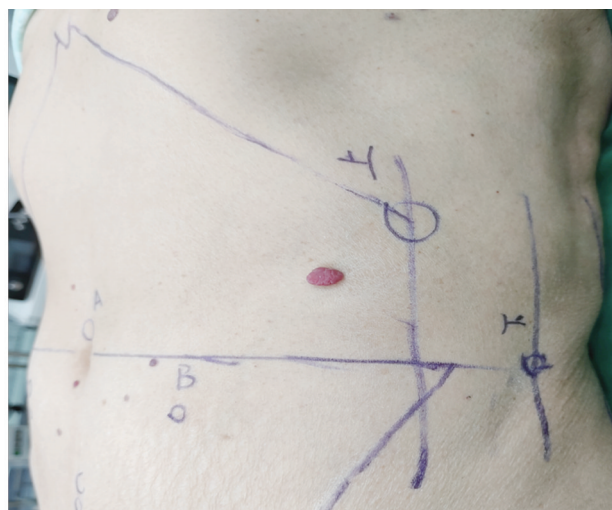


图2 Lap-Tap 穿刺点位置

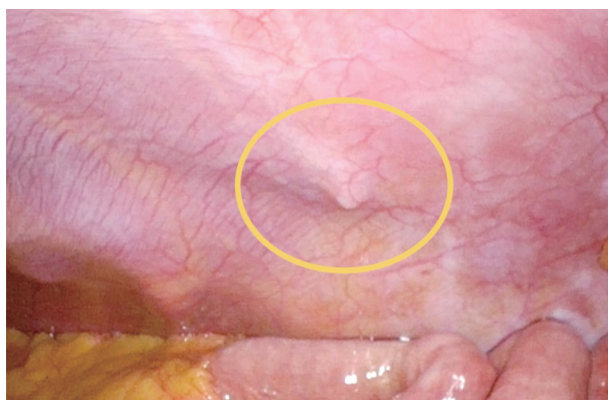


图3 观察到针尖隆起

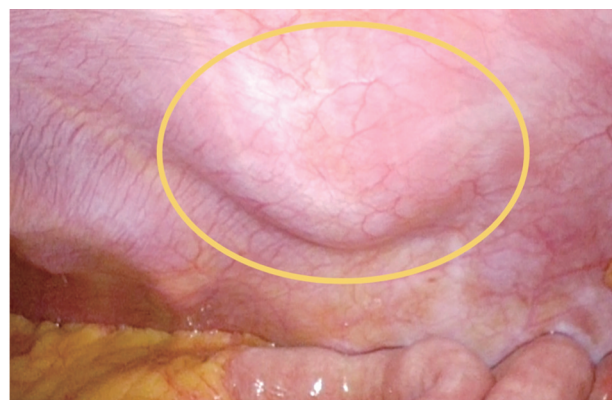

图4 Lap-Tap 操作完成后

1.2.3 WI 操作

手术医师在手术切口逐层(皮肤、皮下、肌层)行局部浸润麻醉,如为3孔法,两处10 mm Trocar处注射15 mL,5 mm Trocar处注射10 mL;如为4孔法,每个切口注射10 mL,总量40 mL。

1.2.4 观察指标

术后疼痛评分:采用视觉模拟评分法(visual analogue scale, VAS)进行疼痛评估,询问并记录术后2 h、6 h、12 h、24 h、48 h 两组患者VAS评分,如果上述时期患者安静熟睡,则认为VAS评分为0分;术后48 h内有无补救性镇痛;首次下床活动时间;首次排气时间;局麻相关并发症:注射部位血肿、感染;Lap-Tap 阻滞相关并发症:腹腔脏器损伤、注射部位血肿及Lap-Tap 阻滞可能导致的其他损伤;局麻药全身毒性反应相关表现:头晕、眩晕、听觉障碍、视物模糊、耳鸣、口周麻木、意识丧失、癫痫发作、高血压、心律失常、室性心动过速、心室颤动、无脉性电活动、心脏骤停。

1.3 样本量计算

两组均等1:1设计,根据Liu等^[18]报道的腹腔

镜手术切口罗哌卡因局麻术后VAS评分,经查阅文献,VAS评分差异达到1.3以上才具有临床意义^[19],我们设定两组差异界值为1.5, α 值为0.05, β 值为0.2,使用PASS 15.0.5计算每组样本量为29例,控制20%失访率,最低样本量为两组共74例。

1.4 统计学处理

应用SPSS 29.0软件进行数据分析,计量资料若满足正态分布,采用 t 检验,以均数 \pm 标准差($\bar{x}\pm s$)表述;非正态分布者,采用Mann-Whitney U 检验,以中位数 $M(P_{25}, P_{75})$ 表示;计数资料采用 χ^2 检验,以 $[n(\%)]$ 表示。 $P<0.05$ 为差异有统计学意义。

2 结果

2.1 两组临床资料的比较

两组患者年龄、性别、BMI、术前发热、合并腹膜炎差异均无统计学意义($P>0.05$)。见表1。

2.2 两组手术相关结局指标的比较

两组手术时间、术中出血量、腹腔粘连情况、阑尾穿孔、穿刺套管数量、放置腹腔引流管情况差异无统计学意义($P>0.05$)。见表2。均未出现局麻及Lap-Tap 阻滞相关并发症,如腹腔脏器损伤、腹腔内

注药、腹壁血肿、穿刺部位感染等;均未出现局麻药 全身毒性反应相关表现。

表1 两组患者临床资料的比较($\bar{x}\pm s$)

组别	性别(<i>n</i>)		年龄 (岁)	BMI (kg/m ²)	术前发热 [<i>n</i> (%)]	局限性腹膜炎或弥漫性腹膜炎 [<i>n</i> (%)]
	男	女				
Lap-Tap组	19	19	41.87±13.11	25.86±3.78	8(21.05)	24(63.16)
WI组	17	19	41.06±10.78	25.42±4.37	4(11.11)	22(61.11)
<i>t</i> / χ^2 值	0.057		0.291	0.456	0.713	0.033
<i>P</i> 值	0.811		0.772	0.649	0.399	0.856

表2 两组患者手术相关结局指标的比较

组别	手术时间 (min)	术中出血量 (mL)	腹腔粘连 [<i>n</i> (%)]	阑尾穿孔 [<i>n</i> (%)]	穿刺套管数量(<i>n</i>)		放置腹腔引流管 [<i>n</i> (%)]
					3枚	4枚	
Lap-Tap组	59.00(48.75,77.00)	10(5.00,10.00)	7(18.42)	0	37	1	3(7.89)
WI组	51.50(42.00,66.50)	5(5.00,10.00)	5(13.89)	2(5.56)	34	2	7(19.44)
<i>Z</i> / χ^2 值	-1.764	-0.330	0.279	0.571	0.002		1.237
<i>P</i> 值	0.078	0.742	0.597	0.450	0.962		0.266

2.3 两组术后镇痛效果及术后恢复情况的比较

术后2 h、6 h、12 h、24 h、48 h,两组VAS评分差异均无统计学意义($P>0.05$);术后48 h内非甾体镇痛药(氟比洛芬酯)用量、术后使用阿片类药物镇痛

例数差异亦无统计学意义($P>0.05$)。两组术后首次下床活动时间、首次排气时间差异均无统计学意义($P>0.05$)。见表3。

表3 两组患者术后镇痛效果及术后恢复情况的比较

组别	术后VAS评分(分)				
	2 h	6 h	12 h	24 h	48 h
Lap-Tap组	1.55(0.38,3.15)	1.80(0.28,3.03)	1.30(0.30,3.53)	1.40(0.68,2.30)	0.70(0.28,1.43)
WI组	2.45(0.63,4.15)	2.20(0.85,3.20)	1.65(0.65,3.68)	1.70(0.50,2.58)	0.70(0.33,1.85)
<i>Z</i> / χ^2 值	-1.434	-1.391	-1.153	-0.276	-0.276
<i>P</i> 值	0.152	0.164	0.249	0.783	0.782

续表3

组别	氟比洛芬酯	阿片类镇痛药	术后首次下床活动时间	术后首次排气时间
	(mg)	[<i>n</i> (%)]	(h)	(h)
Lap-Tap组	25(0,200)	3(7.89)	6.00(6.00,8.00)	15.50(10.75,23.25)
WI组	200(0,250)	1(2.78)	6.00(6.00,8.00)	17.50(12.00,28.75)
<i>Z</i> / χ^2 值	-1.659	0.210	-1.824	-0.953
<i>P</i> 值	0.097	0.646	0.068	0.341

3 讨论

在腹腔镜手术诸多优势得到认可的背景下,术后疼痛这一问题可能被忽视,但多达80%的患者术后需使用阿片类镇痛药^[20]。LA术后可出现中度疼痛,文献报道^[21-22],术后VAS评分可达5分左右,VAS评分4~6分被认为是中度疼痛^[19]。术后疼痛管理不善可能延迟出院与康复,并导致患者无法参加康复计划,从而产生不良后果。阿片类药物有很强的镇痛效果,是术后疼痛治疗中的重要组成;但其存在许多副作用,术后使用阿片类药物容易引发恶心、呕吐、呼吸抑制等并发症,且具有很强的成瘾潜力。WI与神经阻滞是临床常用的镇痛方法,既往研

究已证实两种方法均可有效镇痛并减少镇痛药物的使用^[22-27]。本研究比较了Lap-Tap阻滞与WI在LA术后镇痛方面的有效性与安全性,两组患者在人口统计学上具有可比性,全组最高疼痛评分出现在术后2 h,为2.45(0.63~4.15)分,这与Čustovic等^[22]、Neethirajan等^[28]的研究结果相似,表明两种方法均可有效镇痛。结果发现,急性阑尾炎行LA术中使用罗哌卡因的四点法Lap-Tap阻滞于术后48 h内各时点VAS疼痛评分、镇痛药物需求与罗哌卡因WI无显著差异。本研究未出现与Lap-Tap阻滞、WI操作相关并发症及局麻药全身毒性反应,表明Lap-Tap阻滞与WI均是安全的。

WI是一种外科常用的技术,容易掌握与实施^[29],需要较少的技能与解剖学知识,并具有很好的可重复性,被广泛应用于临床。WI在腹腔镜手术中具有确切的镇痛效果^[30]。Cervini等^[31]报道,60例接受LA的患者中46例(77%)接受皮肤切开前布比卡因WI,余14例(23%)未行WI;布比卡因WI的患者中24例(52%)术后需要镇痛药物,未行WI的患者中12例(86%)术后需要镇痛药物,布比卡因WI的患者术后需要镇痛的比低于未接受WI的患者。本研究与上述报道在局麻药给药时机上存在差异,我们是在缝合切口前进行WI操作。关于进行WI的时机,文献报道^[32-33],外科手术中皮肤切开前与手术结束时进行WI,镇痛效果相似。WI安全性较好,很少出现严重并发症^[23]。本研究未发生WI操作相关并发症,如穿刺部位血肿、感染。

TAP阻滞麻醉通过提供有效的术后镇痛、减少阿片类镇痛的需求,加速了术后恢复,尤其超声引导技术的应用,使TAP阻滞麻醉的可靠性、准确性得到提高。在开放与腹腔镜腹部手术中,文献对TAP阻滞麻醉的术后镇痛效果予以肯定^[27,34-36],使其在腹部手术镇痛领域受到欢迎。Tangaard等^[37]的研究中,与生理盐水TAP阻滞相比,罗哌卡因TAP阻滞麻醉可显著降低LA术后12h内疼痛评分。与WI相比,TAP阻滞常显示出更低的术后疼痛评分或更少的镇痛药物需求。Park等^[38]报道,60例腹腔镜结直肠手术患者被分为TAP组与WI组,TAP组手术结束时接受双侧TAP阻滞,WI组患者于腹膜关闭后在手术切口处接受局部麻醉药WI,患者均使用吗啡自控镇痛泵作为术后镇痛,术后两组咳嗽时与静息时疼痛评分差异无统计学意义,术后TAP组吗啡使用量显著减少。多项Meta分析对TAP阻滞与WI的镇痛效果进行了比较,结果显示TAP阻滞的效果更好^[36,39-40]。

相较超声引导的TAP阻滞,Lap-Tap技术更容易实施。多项研究表明,Lap-Tap阻滞麻醉的术后镇痛效果与超声引导的TAP阻滞相当^[41-43]。Iaquinandì等^[44]的Meta分析纳入了4项关于腹腔镜结直肠癌手术中超声引导TAP阻滞对比Lap-Tap阻滞镇痛效果的研究,结果显示两种方法的镇痛效果相似。Hamid等^[45]的Meta分析纳入19篇随机对照试验研究,也获得同样的结果。

然而,Lap-Tap阻滞在不同手术中镇痛效果可能存在差异。一项Meta分析^[46]纳入了5项研究,以比较Lap-Tap阻滞与超声引导的TAP阻滞在腹

腔镜胆囊切除术中的疗效,结果显示,超声引导的TAP阻滞在腹腔镜胆囊切除术中能提供更好的镇痛效果,与Lap-Tap阻滞相比,超声引导的TAP阻滞在术后6h减轻疼痛方面更有效($MD = -0.38$, $95\% CI = -0.67 \sim -0.09$, $P = 0.01$)。Taylor等^[47]对Lap-Tap穿刺操作平面是否准确进行了超声验证,分别于穿刺操作前、操作后实施超声检查,以记录局部麻醉药的注射平面,麻醉医师通过超声图像评估Lap-Tap阻滞是否成功施用于目标平面,结果显示,外科医师在接受最少培训时的准确率为58%。本研究中,术后2h、6h、12h、24h、48h,两组VAS评分差异无统计学意义。相较WI,Lap-Tap阻滞并未显示出更好的镇痛效果。分析原因,可能与Lap-Tap穿刺准确性低于超声引导的TAP阻滞相关。TAP阻滞有腹腔内注射、意外血管内注射、肝脏损伤等风险^[13],Lap-Tap是在腹腔镜监视下完成,无需特殊的超声仪器设备,操作方法简单,可很好地避免穿刺针进入腹腔或损伤腹腔内脏器。本研究中未发生Lap-Tap操作相关的并发症,证实了Lap-Tap阻滞简单、安全。

本研究结果与Ortiz等^[48]的研究结果相似,在进行腹腔镜胆囊切除术的患者中,双侧超声引导的TAP组与局麻组术后前24h内疼痛评分差异无统计学意义,他们认为与腹腔镜手术相比,TAP阻滞可能对开腹胆囊切除术、开腹阑尾切除术更有益。LA术后疼痛包括阑尾炎引起的内脏痛、炎症导致的壁层腹膜疼痛及手术、气腹造成的组织创伤性疼痛。LA术后显著的内脏疼痛可能是导致本研究阴性结果的另一因素,Lap-Tap阻滞与WI只对腹壁的疼痛起效,内脏疼痛明显的患者可能无法从这两种方法中得到足够的疼痛缓解,这也可以解释部分患者术后仍需要额外的非甾体镇痛药或阿片类镇痛药。此外,“四点法”Lap-Tap阻滞可能未能提供足够的腹壁镇痛区域。这种阻滞方法镇痛效果可能不如后路TAP阻滞。根据不同的穿刺点,TAP阻滞分为肋下入路、外侧入路与后入路。TAP是一个包含 $T_6 \sim L_1$ 胸腰椎神经的解剖平面,肋下入路阻滞平面为 $T_6 \sim T_{10}$ ^[49],外侧入路阻滞平面为 $T_{11} \sim L_1$ ^[50],后路阻滞范围较前两种阻滞方法更广泛,该方法将药物注射至腰方肌与腹外侧肌交点处的腹横筋膜浅面区域,Carney等^[51]的研究表明,后入路可对 $T_5 \sim L_1$ 阻滞,局麻药可渗透至椎旁间隙,可阻滞交感神经,从而对内脏痛具有镇痛效果^[52]。

使用局麻药可出现全身毒性反应,虽属罕见,但

后果可能是灾难性的。局麻药全身毒性反应的表现包括头晕、眩晕、心脏骤停等^[53-54]。选择局麻药时,我们选择了安全性较高的罗哌卡因^[55],为保证镇痛效果、减少不良反应,浓度为0.375%^[56-57],总量控制在150 mg,在罗哌卡因最大推荐剂量^[58]范围内。

本研究纳入的样本量相对较少,亟待进一步开展大样本、多中心的临床随机对照试验,以获得更可靠的数据支撑。为进一步探讨 Lap-Tap 阻滞的镇痛效果,笔者团队正在开展 Lap-Tap 阻滞在腹腔镜胆

囊切除术及腹腔镜腹股沟疝修补术中镇痛效果的研究。此外,随着更长效局麻药物^[59-60]的推出,可进一步研究不同局麻药物或不同给药方式对围手术期镇痛效果的影响。

总之,基于目前的研究结果,与 Trocar 周围 WI 相比,Lap-Tap 阻滞在 LA 术后镇痛方面并未体现出优势,两种技术均具有良好的安全性,由于 WI 操作技术难度低,可能更加适用于 LA 的术后局部镇痛。

参考文献:

- [1] 张伟耀,周霞.腹腔镜阑尾切除术与开腹阑尾切除术的并发症大样本对比分析[J].中国全科医学,2014,17(3):322-324.
- [2] 中华医学会外科分会腹腔镜与内镜外科学组.腹腔镜阑尾切除术常规[J].腹腔镜外科杂志,2006,11(4):359-360.
- [3] 邓和军,李庆东,冉崇新,等.腹腔镜阑尾切除术的临床应用价值[J].腹腔镜外科杂志,2004,9(4):241-243.
- [4] Waddimba AC, Newman P, Shelley JK, et al. Pain management after laparoscopic appendectomy: Comparative effectiveness of innovative pre-emptive analgesia using liposomal bupivacaine[J]. Am J Surg, 2022, 223(5): 832-838.
- [5] 郑宗珩,魏波,陈图锋,等.腹腔镜阑尾切除与开腹阑尾切除术的对比研究及 Meta 分析[J/CD].中华普通外科学文献(电子版),2009,3(5):438-442.
- [6] 陈心足,宋小海,白丹,等.腹腔镜在急腹症诊疗应用的进展——欧洲内镜外科协会共识解读[J].华西医学,2017,32(12):1835-1840.
- [7] Ekstein P, Szold A, Sagie B, et al. Laparoscopic surgery may be associated with severe pain and high analgesia requirements in the immediate postoperative period[J]. Ann Surg, 2006, 243(1): 41-46.
- [8] Manworren RCB, McElligott CD, Deraska PV, et al. Efficacy of Analgesic Treatments to Manage Children's Postoperative Pain After Laparoscopic Appendectomy: Retrospective Medical Record Review[J]. AORN J, 2016, 103(3): 317.e1-11.
- [9] 中国加速康复外科专家组.中国加速康复外科围术期管理专家共识(2016版)[J].中华消化外科杂志,2016,15(6):527-533.
- [10] 中华医学会麻醉学分会.成人手术后疼痛处理专家共识[J].临床麻醉学杂志,2017,33(9):911-917.
- [11] McDonald V, Wang Y, Patel A, et al. Laparoscopic guided liposomal bupivacaine injection compared to transversus abdominis plane block for postoperative pain after robotic gynecologic oncology surgery[J]. Gynecol Oncol, 2022, 166(3): 432-437.
- [12] 上海市医学会麻醉科专科分会,上海市医学会普通外科专科分会.普通外科围手术期疼痛管理上海专家共识(2020版)[J].中国实用外科杂志,2021,41(1):31-37.
- [13] 秦朝生,柳元铭,刘敬臣.腹横肌平面阻滞的临床应用进展[J].临床麻醉学杂志,2016,32(7):713-716.
- [14] Jalil RMA, Yahya N, Sulaiman O, et al. Comparing the effectiveness of ropivacaine 0.5% versus ropivacaine 0.2% for transabdominis plane block in providing postoperative analgesia after appendectomy[J]. Acta Anaesthesiol Taiwan, 2014, 52(2): 49-53.
- [15] Rafi AN. Abdominal field block: a new approach via the lumbar triangle[J]. Anaesthesia, 2001, 56(10): 1024-1026.
- [16] Hebbard P, Fujiwara Y, Shibata Y, et al. Ultrasound-guided transversus abdominis plane (TAP) block[J]. Anaesth Intensive Care, 2007, 35(4): 616-617.
- [17] Chetwood A, Agrawal S, Hrouda D, et al. Laparoscopic assisted transversus abdominis plane block: a novel insertion technique during laparoscopic nephrectomy[J]. Anaesthesia, 2011, 66(4): 317-318.
- [18] Liu YY, Yeh CN, Lee HL, et al. Local anesthesia with ropivacaine for patients undergoing laparoscopic cholecystectomy[J]. World J Gastroenterol, 2009, 15(19): 2376-2380.
- [19] Dinges HC, Wiesmann T, Otremba B, et al. The analgesic efficacy of liposomal bupivacaine compared with bupivacaine hydrochloride for the prevention of postoperative pain: a systematic review and meta-analysis with trial sequential analysis[J]. Reg Anesth Pain Med, 2021, 46(6): 490-498.
- [20] Mouton WG, Bessell JR, Otten KT, et al. Pain after laparoscopy[J]. Surg Endosc, 1999, 13(5): 445-448.
- [21] Molfino S, Botteri E, Baggi P, et al. Pain control in laparoscopic surgery: a case-control study between transversus abdominis plane-block and trocar-site anesthesia[J]. Updates Surg, 2019, 71(4): 717-722.

- [22] Ćustovic S, Pandža H, Delibegovic S. Effect of Local Anesthesia on the Postoperative Pain After Laparoscopic Appendectomy[J]. *J Laparoendosc Adv Surg Tech A*, 2019, 29(1):65-71.
- [23] Scott NB. Wound infiltration for surgery[J]. *Anaesthesia*, 2010, 65 Suppl 1:67-75.
- [24] Amid PK, Shulman AG, Lichtenstein IL. Local anesthesia for inguinal hernia repair step-by-step procedure[J]. *Ann Surg*, 1994, 220(6):735-737.
- [25] Rawal N. Current issues in postoperative pain management[J]. *Eur J Anaesthesiol*, 2016, 33(3):160-171.
- [26] El-Dawlaty AA, Turkistani A, Kettner SC, et al. Ultrasound-guided transversus abdominis plane block: description of a new technique and comparison with conventional systemic analgesia during laparoscopic cholecystectomy[J]. *Br J Anaesth*, 2009, 102(6):763-767.
- [27] Niraj G, Searle A, Mathews M, et al. Analgesic efficacy of ultrasound-guided transversus abdominis plane block in patients undergoing open appendectomy[J]. *Br J Anaesth*, 2009, 103(4):601-605.
- [28] Neethirajan SGR, Kurada S, Parameswari A. Efficacy of Dexmedetomidine as an Adjuvant to Bupivacaine in Ultrasound-Guided Transverse Abdominis plane Block for Laparoscopic appendectomy: A Randomised Controlled Study[J]. *Turk J Anaesthesiol Reanim*, 2020, 48(5):364-370.
- [29] Cavallaro G, Gazzanelli S, Iossa A, et al. Ultrasound-guided Transversus Abdominis Plane Block is Effective as Laparoscopic Trocar site infiltration in Postoperative Pain Management in Patients Undergoing Adrenal Surgery[J]. *Am Surg*, 2023, 89(11):4401-4405.
- [30] Einarsson JI, Sun J, Orav J, et al. Local analgesia in laparoscopy: a randomized trial[J]. *Obstet Gynecol*, 2004, 104(6):1335-1339.
- [31] Cervini P, Smith LC, Urbach DR. The effect of intraoperative bupivacaine administration on parenteral narcotic use after laparoscopic appendectomy[J]. *Surg Endosc*, 2002, 16(11):1579-1582.
- [32] Sozbilen M, Yeniay L, Unalp M, et al. Effects of ropivacaine on pain after laparoscopic cholecystectomy: a prospective, randomized study[J]. *Adv Ther*, 2007, 24(2):247-257.
- [33] Bourget JL, Clark J, Joy N. Comparing preincisional with postincisional bupivacaine infiltration in the management of postoperative pain[J]. *Arch Surg*, 1997, 132(7):766-769.
- [34] Arora S, Chhabra A, Subramaniam R, et al. Transversus abdominis plane block for laparoscopic inguinal hernia repair: a randomized trial[J]. *J Clin Anesth*, 2016, 33:357-364.
- [35] Zhang J, Liu T, Zhou H, et al. The Safety and Efficacy of Ultrasound-Guided Bilateral Dual Transversus Abdominis Plane (BD-TAP) Block in ERAS Program of Laparoscopic Hepatectomy: A Prospective, Randomized, Controlled, Blinded, Clinical Study[J]. *Drug Des Devel Ther*, 2020, 14:2889-2898.
- [36] Grape S, Kirkham KR, Akiki L, et al. Transversus abdominis plane block versus local anesthetic wound infiltration for optimal analgesia after laparoscopic cholecystectomy: A systematic review and meta-analysis with trial sequential analysis[J]. *J Clin Anesth*, 2021, 75:110450.
- [37] Tanggaard K, Jensen K, Lenz K, et al. A randomised controlled trial of bilateral dual transversus abdominis plane blockade for laparoscopic appendectomy[J]. *Anaesthesia*, 2015, 70(12):1395-1400.
- [38] Park JS, Choi GS, Kwak KH, et al. Effect of local wound infiltration and transversus abdominis plane block on morphine use after laparoscopic colectomy: a nonrandomized, single-blind prospective study[J]. *J Surg Res*, 2015, 195(1):61-66.
- [39] Guo Q, Li R, Wang L, et al. Transversus abdominis plane block versus local anaesthetic wound infiltration for postoperative analgesia: A systematic review and meta-analysis[J]. *Int J Clin Exp Med*, 2015, 8(10):17343-17352.
- [40] Cai Q, Gao ML, Chen GY, et al. Transversus Abdominis Plane Block versus Wound Infiltration with Conventional Local Anesthetics in Adult Patients Underwent Surgery: A Systematic Review and Meta-analysis of Randomized Controlled Trials[J]. *Biomed Res Int*, 2020, 2020:8914953.
- [41] La Regina D, Popeskou SG, Saporito A, et al. Laparoscopic versus ultrasound-guided transversus abdominis plane block in colorectal surgery: a non-inferiority, multicentric randomized double-blinded clinical trial[J]. *Colorectal Dis*, 2023, 25(9):1921-1928.
- [42] Ravichandran NT, Sistla SC, Kundra P, et al. Laparoscopic-assisted Transversus Abdominis Plane (TAP) Block Versus Ultrasound-guided Transversus Abdominis Plane Block in Postlaparoscopic Cholecystectomy Pain Relief: Randomized Controlled Trial[J]. *Surg Laparosc Endosc Percutan Tech*, 2017, 27(4):228-232.

- [43] Sharma D, Meena S, Anand G. Randomized single blind trial to compare the short term post-operative outcome and cost analysis of laparoscopic versus ultrasound guided transversus abdominis plane block in patients undergoing bariatric surgery[J]. *Surg Endosc*, 2023, 37(9): 7136-7143.
- [44] Iaquinandì F, Mongelli F, Christoforidis D, et al. Laparoscopic vs. ultrasound-guided transversus abdominis plane (TAP) block in colorectal surgery: a systematic review and meta-analysis of randomized trials[J]. *Surg Endosc*, 2024, 38(3): 1119-1130.
- [45] Hamid HK, Emile SH, Saber AA, et al. Laparoscopic-Guided Transversus Abdominis Plane Block for Postoperative Pain Management in Minimally Invasive Surgery: Systematic Review and Meta-Analysis[J]. *J Am Coll Surg*, 2020, 231(3): 376-386. e15.
- [46] Aldalati AY, Hussein AM, Nguyen D, et al. Ultrasound-guided vs. laparoscopic-guided transversus abdominis plane block for postoperative pain following laparoscopic cholecystectomy: a systematic review and meta-analysis[J]. *Ir J Med Sci*, 2025, 194(1): 323-331.
- [47] Taylor JS, Ramamurthi RJ, Austin J, et al. Ultrasound Verification of Laparoscopic-Assisted Transversus Abdominis Plane Blocks in Children Undergoing Laparoscopic Procedures[J]. *J Laparoendosc Adv Surg Tech A*, 2022, 32(3): 325-329.
- [48] Ortiz J, Suliburk JW, Wu K, et al. Bilateral transversus abdominis plane block does not decrease postoperative pain after laparoscopic cholecystectomy when compared with local anesthetic infiltration of trocar insertion sites[J]. *Reg Anesth Pain Med*, 2012, 37(2): 188-192.
- [49] Altıparmak B, Korkmaz Toker M, Uysal AI, et al. Ultrasound-guided erector spinae plane block versus oblique subcostal transversus abdominis plane block for postoperative analgesia of adult patients undergoing laparoscopic cholecystectomy: Randomized, controlled trial[J]. *J Clin Anesth*, 2019, 57: 31-36.
- [50] Tran DQ, Bravo D, Leurcharusmee P, et al. Transversus Abdominis Plane Block: A Narrative Review[J]. *Anesthesiology*, 2019, 131(5): 1166-1190.
- [51] Carney J, Finnerty O, Rauf J, et al. Studies on the spread of local anaesthetic solution in transversus abdominis plane blocks[J]. *Anaesthesia*, 2011, 66(11): 1023-1030.
- [52] Hamid HKS. How, Why, and When to administer transversus abdominis plane block in laparoscopic surgery? [J]. *Updates Surg*, 2021, 73(5): 2031-2033.
- [53] Gitman M, Fettiplace MR, Weinberg GL, et al. Local Anesthetic Systemic Toxicity: A Narrative Literature Review and Clinical Update on Prevention, Diagnosis, and Management[J]. *Plast Reconstr Surg*, 2019, 144(3): 783-795.
- [54] Safety Committee of Japanese Society of Anesthesiologists. Practical guide for the management of systemic toxicity caused by local anesthetics[J]. *J Anesth*, 2019, 33(1): 1-8.
- [55] Graf BM. The cardiotoxicity of local anesthetics: the place of ropivacaine[J]. *Curr Top Med Chem*, 2001, 1(3): 207-214.
- [56] 胡海青, 鲍红光, 单涛, 等. 不同浓度罗哌卡因竖脊肌平面阻滞在腹腔镜下胃癌根治术中的应用效果[J]. *临床麻醉学杂志*, 2020, 36(10): 997-1001.
- [57] Fusco P, Pascarella G, Stecco C, et al. Factors to consider for fascial plane blocks' success in acute and chronic pain management [J]. *Minerva Anesthesiol*, 2024, 90(1-2): 87-97.
- [58] Rosenberg PH, Th Veering B, Urmeý WF. Maximum recommended doses of local anesthetics: a multifactorial concept[J]. *Reg Anesth Pain Med*, 2004, 29(6): 564-575.
- [59] Guerra L, Philip S, Lax EA, et al. Transversus Abdominis Plane Blocks in Laparoscopic Colorectal Surgery: Better Pain Control and Patient Outcomes with Liposomal Bupivacaine than Bupivacaine[J]. *Am Surg*, 2019, 85(9): 1013-1016.
- [60] Xu HT, Zimmerman J, Bertoch T, et al. CPL-01, an investigational long-acting ropivacaine, demonstrates safety and efficacy in open inguinal hernia repair[J]. *Hernia*, 2024, 28(4): 1345-1354.

(收稿日期: 2025-10-28)
(英文编辑: 陈俊强)