

[文章编号] 1671-587X(2025)05-1377-07

DOI:10.13481/j.1671-587X.20250526

## 单纯血管内超声引导下血管内介入手术治疗下肢动脉硬化闭塞症 1例报告及文献复习

于瀚铖, 杨俊杰, 吕 圣, 侯 宇, 王立华, 刘大海  
(吉林大学中日联谊医院血管外科, 吉林 长春 130033)

**[摘要]** 下肢动脉硬化闭塞症(LEASO)是由于下肢动脉粥样硬化性斑块形成,引起下肢动脉狭窄和闭塞,导致肢体慢性缺血性疾病。现分析1例LEASO伴碘造影剂过敏患者的临床资料,结合其血管内超声(IVUS)引导在无造影剂条件下进行血管内介入手术治疗的情况和相关文献进行分析。患者,女性,53岁,左下肢发凉麻木,行走后疼痛2年,加重2个月,最远跛行距离<50 m。下肢动脉CT血管造影(CTA)提示“左髂动脉闭塞,左股浅动脉狭窄”。检查后患者出现过敏症状,入院后排除其他疾病,因为下肢症状严重影响患者日常生活,且患者存在造影剂过敏的可能,放弃使用造影剂,单纯使用IVUS引导技术评估血管腔内情况行介入手术治疗,术中选择左股浅动脉药物涂层球囊血管成形术和左髂动脉支架置入术。患者术后可正常行走,不适症状消失,治疗效果满意。对于造影剂过敏或其他原因导致不能使用造影剂的LEASO患者,单纯使用IVUS引导同时应用有创血压监测评估术中疗效,可有效避免使用造影剂,为临床医师治疗该类患者提供参考。

**[关键词]** 下肢动脉硬化闭塞症; 血管内超声; 髂动脉支架置入术; 药物涂层球囊血管成形术; 有创血压监测

**[中图分类号]** R658 **[文献标志码]** B

## Treatment for lower extremity arteriosclerosis obliterans solely using intravascular ultrasound-guided endovascular intervention: A case report and literature review

YU Hancheng, YANG Junjie, LYU Sheng, HOU Yu, WANG Lihua, LIU Dahai  
(Department of Vascular Surgery, China-Japan Union Hospital, Jilin University, Changchun 130033, China)

**ABSTRACT** Lower extremity arteriosclerosis obliterans (LEASO) is a disease characterized by the formation of atherosclerotic plaques in the lower extremity arteries, leading to arterial stenosis, occlusion, and consequent chronic limb ischemia. This article analyzes the clinical data of a patient with LEASO complicated by an iodine contrast agent allergy, along with the treatment involving intravascular ultrasound (IVUS)-guided endovascular intervention performed without contrast agent, and reviews relevant literature.

**[收稿日期]** 2025-04-29 **[录用日期]** 2025-08-20

**[基金项目]** 吉林省财政厅卫生科研人才专项项目(2023SCZ28)

**[作者简介]** 于瀚铖(1999-),男,黑龙江省佳木斯市人,在读硕士研究生,主要从事血管外科常见疾病的基础和临床方面的研究。

**[通信作者]** 刘大海,主任医师,博士研究生导师(E-mail: dahai@jlu.edu.cn);  
王立华,主治医师(E-mail: 985008001@qq.com)

©《吉林大学学报(医学版)》编辑部,开放获取遵循CC BY-NC-ND协议。

© Editorial Board of Journal of Jilin University (Medicine Edition). Open access under CC BY-NC-ND license.

The patient, a 53-year-old female, presented with coldness and numbness in the left lower extremity and pain after walking for 2 years, symptoms which had worsened over the past 2 months, with a maximum claudication distance of less than 50 meters. The lower extremity arterial CT angiography (CTA) results indicated "left iliac artery occlusion and left superficial femoral artery stenosis." After examination, the patient exhibited allergic symptoms. Upon admission, other diseases were ruled out. Given that the lower extremity symptoms severely impacted the patient's daily life and considering the potential for contrast agent allergy, the use of contrast agent was abandoned. IVUS guidance alone was employed to assess the intravascular condition for the interventional procedure. The surgical interventions chosen were drug-coated balloon angioplasty of the left superficial femoral artery and stent implantation in the left iliac artery. Postoperatively, the patient was able to walk normally, the discomfort resolved, and the treatment outcome was satisfactory. For LEASO patients with contrast agent allergy or other contraindications to contrast use, the sole use of IVUS guidance combined with invasive blood pressure monitoring to intraoperatively assess efficacy can effectively avoid contrast agent administration, providing a valuable reference for clinicians managing such cases.

**KEYWORDS** Lower extremity arteriosclerosis obliterans; Intravascular ultrasound; Iliac artery stent implantation; Drug-coated balloon angioplasty; Invasive blood pressure monitoring

下肢动脉硬化闭塞症(lower extremity arteriosclerosis obliterans, LEASO)是由于下肢动脉粥样硬化性斑块形成,引起下肢动脉狭窄和闭塞,导致肢体慢性缺血的疾病<sup>[1]</sup>。目前对于此类患者的手术方案以血管内介入手术为主,外周血管介入手术中通常使用造影剂进行动脉造影来评估患者血管情况<sup>[1-2]</sup>。近年来,国内随着外周血管介入手术技术的发展,血管内超声(intravascular ultrasound, IVUS)逐步应用到外周血管介入手术中<sup>[3]</sup>。国内外学者<sup>[4]</sup>对IVUS进行了更加深入的研究。IVUS引导下进行血管内介入手术具有其独特的优势。当患者无法使用造影剂时,单纯使用IVUS进行手术也成为一种选择,但目前国内尚未出现单纯使用IVUS行外周血管手术的病例报道。本文作者分析1例单纯使用IVUS技术评估外周血管腔内情况行手术治疗患者的临床资料,探讨该患者手术可行性和手术过程中的具体操作,为该类患者的血管内介入手术治疗提供临床参考。

## 1 临床资料

**1.1 一般资料** 患者,女性,53岁,2024年9月8日急诊就诊于本科室。患者于2022年9月起无明显诱因出现左下肢发凉麻木症状,伴行走后疼痛,休息可自行缓解,未进行系统诊治,症状未见好转。患者于2个月内左下肢行走后疼痛的症状加重,最远跛行距离<50 m。患者于2024年9月8日就诊于当地医院进行下肢动脉CT血管造影(CT angiography, CTA)(图1),提示“左髂动脉闭

塞,左股浅动脉狭窄”,检查后患者出现过敏症状。立刻来到本院,以“左下肢动脉硬化闭塞症”为主诊断收入血管外科。既往存在高血压病史12年,最高血压达200/100 mmHg,患者不规则地口服药物络活喜和倍他乐克治疗高血压病,血压控制不佳。患者有糖尿病病史1年,三餐前口服50 mg阿卡波糖治疗糖尿病,血糖控制尚可。吸烟史10年,平均每日5支;无饮酒史。

**1.2 专科查体** 双下肢对称,无水肿及皮肤破损,左下肢浅静脉较右下肢浅静脉瘪缩,左下肢皮色苍白,右下肢皮色正常,左下肢皮温低,变温带位于膝关节水平,右下肢皮温正常。双下肢肌张力正常,左侧股动脉搏动未触及,右侧股动脉搏动可触及,左侧胫后动脉、足背动脉未触及搏动,右侧胫后动脉、足背动脉可触及搏动。双下肢感觉运动功能正常。泛红试验:左(阳性),右(阴性)。

**1.3 辅助检查** 空腹血糖 $10.92 \text{ mmol}\cdot\text{L}^{-1}$ ,肌酐 $84.10 \text{ }\mu\text{mol}\cdot\text{L}^{-1}$ ,尿酸 $486.80 \text{ }\mu\text{mol}\cdot\text{L}^{-1}$ ,糖化血红蛋白6.70%,丙氨酸氨基转移酶 $67.40 \text{ U}\cdot\text{L}^{-1}$ ,总胆红素 $30.87 \text{ }\mu\text{mol}\cdot\text{L}^{-1}$ ,直接胆红素 $4.34 \text{ }\mu\text{mol}\cdot\text{L}^{-1}$ ,间接胆红素 $26.53 \text{ }\mu\text{mol}\cdot\text{L}^{-1}$ ,入院血压167/83 mmHg。其余各项实验室检查无明显异常。自带外院CTA重建模型可见:左髂外动脉和左股浅动脉多节段性狭窄及闭塞。踝肱指数(ankle-brachial index, ABI):左侧0.50,右侧1.06。

**1.4 治疗方案** 患者入院后,给予抗过敏、扩血管和改善循环药物进行保守治疗,1周后患者的下

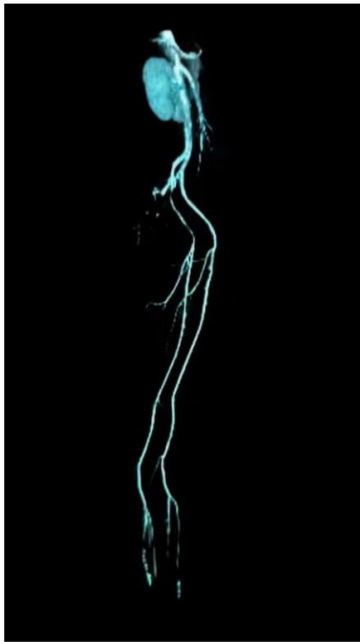


图1 LEASO患者下肢动脉CTA重建模型

Fig. 1 Reconstructed model of lower extremity arterial CTA in patient with LEASO

肢不适症状有所好转, 但过敏症状再次加重, 出现皮疹及呼吸困难。立刻停用扩血管及改善循环药物, 进行抗过敏及对症治疗, 停用药物后下肢不适症状再次加重。因下肢不适症状影响患者日常生活, 患者手术意愿强烈, 考虑患者可能为造影剂及改善循环药物过敏的体质, 本文作者决定尝试单纯使用IVUS引导技术行手术治疗。待患者过敏症状消退, 完善术前检查, 排除手术禁忌证后, 与患者签署知情同意书。具体手术方法: 于数字减影血管造影(digital subtraction angiography, DSA)手术

室行手术治疗, 患者取仰卧位, 常规消毒铺单。术前阅片见患者左髂外动脉、左股浅动脉多节段狭窄及闭塞, 因患者造影剂过敏, 本文作者决定单独在IVUS引导下下行手术治疗。于右腹股沟区局部麻醉后, 彩超引导下沿股动脉走行向近心端穿刺, 依次置入穿刺针、导丝和6F动脉鞘。4 000 U肝素静脉滴注, 透视引导下翻山进入左髂总动脉, 导入翻山长鞘, 导丝、导管配合通过病变段到达左股浅动脉远端。连接有创血压仪测量髂总动脉处血压202/105 mmHg, 左股浅动脉开口处血压75/63 mmHg。导入3 mm×120 mm球囊预扩张左髂外动脉及左股浅动脉, 建立通道后, 导入IVUS诊断导管, 在超声下显示左髂外动脉(图2A)及左股浅动脉(图2B)呈串珠样改变, 多节段重度狭窄, 导入5 mm×60 mm球囊分段预扩张病变段后, 使用5 mm×150 mm药物涂层球囊在8个大气压下扩张病变段全程3 min。再次导入超声导管, 见左股浅动脉管腔成形良好(图3A), 髂外动脉残余狭窄明显, 局部可见夹层影。本课题组决定进行左髂外动脉支架置入术, 超声定位后置入8 mm×80 mm支架1枚覆盖髂外动脉病变段, 再次导入6 mm×40 mm球囊扩张支架内狭窄段。再次导入超声导管, 超声显示病变段全程血流通畅, 髂外动脉夹层消失, 未见限流狭窄, 支架贴壁良好(图3B)。连接有创血压测量仪, 髂总动脉血压186/90 mmHg, 左股浅动脉开口处血压129/104 mmHg, 较治疗前改善明显, 治疗效果满意。拔出导丝、导管和穿刺鞘, 于穿刺部位使用血管缝合器止血后无菌敷料加压包扎覆盖。手术过程顺利, 术后患者安全返回原病房。

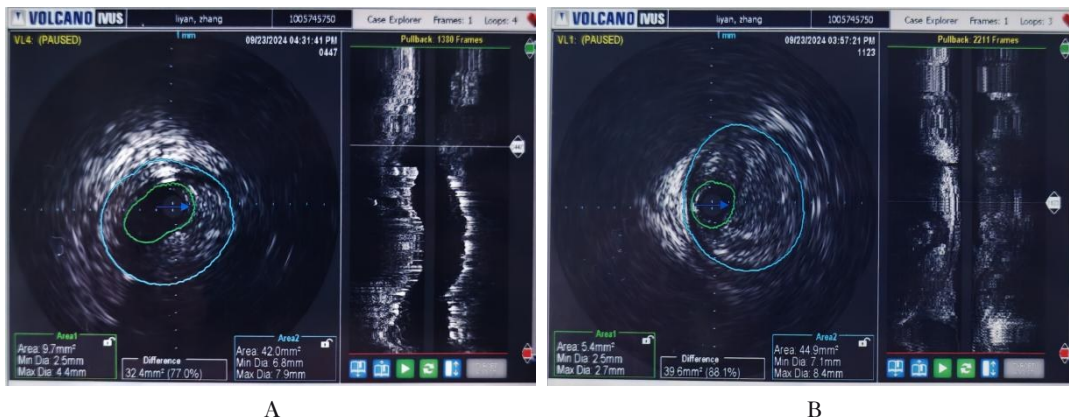


图2 LEASO患者治疗前左髂外动脉(A)和左股浅动脉(B)的IVUS图像

Fig. 2 IVUS images of left external iliac artery(A) and left superficial femoral artery(B) in patient with LEASO before treatment

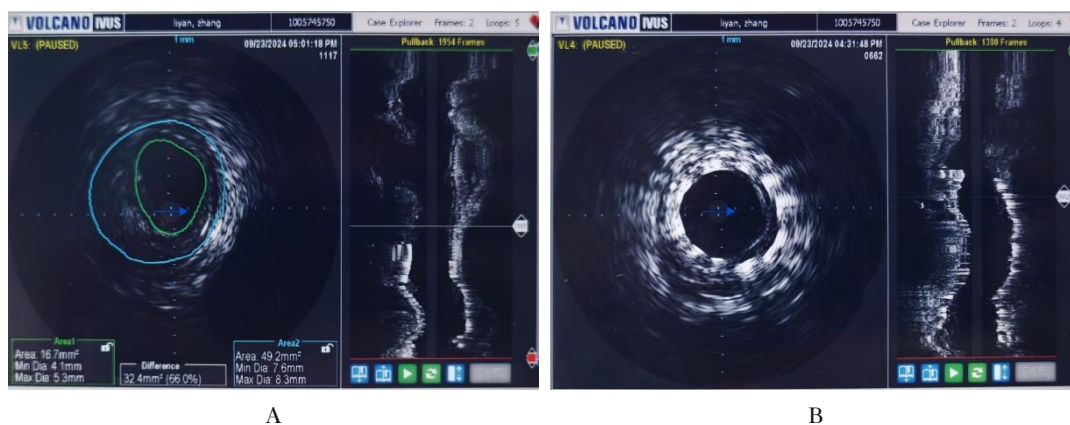


图3 LEASO患者治疗后左髂外动脉(A)和左股浅动脉(B)的IVUS图像

Fig. 3 IVUS images of left external iliac artery (A) and left superficial femoral artery (B) in patient with LEASO after treatment

**1.5 随访** 患者术后未出现过敏症状。正常行走未觉任何不适, 未出现跛行, 左下肢发凉麻木症状消失。查体: 左下肢皮色正常红润, 左下肢皮温正常, 略高于右下肢, 左侧股动脉、足背动脉及胫后动脉搏动满意, 复查左下肢ABI为1.04, 较术前左下肢ABI(0.50)改善明显, 不适症状消失治疗效果满意。术后肌酐 $70.40 \mu\text{mol}\cdot\text{L}^{-1}$ , 肝功及其他实验室检查指标较术前无明显变化。术后第1和3个月进行电话回访, 患者无任何不适, 可以正常进行日常活动。

## 2 讨论

LEASO是由于下肢动脉粥样硬化性斑块形成, 引起下肢动脉狭窄和闭塞, 导致肢体慢性缺血的疾病。动脉粥样硬化是可以累及全身动脉的病变, 患者通常存在吸烟史, 并发糖尿病、高血压、高胆固醇血症和肾功能衰竭等基础疾病, 因此患者病情通常较为复杂<sup>[1]</sup>。本例患者存在糖尿病病史、高血压病病史、吸烟史以及造影剂过敏史。根据流行病学<sup>[5-6]</sup>统计: 全球下肢动脉疾病患病率不断增加, 随着人口老龄化进展及外周血管疾病筛查的普及, 中国外周动脉闭塞性疾病患者数量至2020年已超过4 000万<sup>[7]</sup>。

LEASO诊断较为简单, 一般通过病史、体格检查、ABI和影像学检查(包括血管彩超和CTA)来进行<sup>[8-9]</sup>。患者的治疗方案包括针对血管危险因素的治疗(如戒烟、改变生活习惯、降血脂、控制血糖和抗血小板治疗)及针对血管的药物治疗和血运重建手术治疗(如血管腔内介入手术和开放血管手术)<sup>[1-2]</sup>, 根据患者自身情况决定具体治疗方案。

由于本例患者间歇性跛行症状已经影响生活质量, 本文作者认为: 进行血运重建手术能改善患者症状, 提高患者生活质量, 该患者病变血管为左髂外动脉及左股浅动脉起始段, 并且患者基础疾病较多, 开放血管手术风险较大, 因此决定进行血管腔内介入手术治疗。

目前在临床上外周血管介入手术, 通常通过动脉造影评估血管情况来选择具体的手术方案。但随着外周血管介入手术的不断发展和临床医生提出: 血管造影在评估外周血管大小、迂曲、斑块形态、血管的偏心病变和病变严重程度等方面存在不足<sup>[10]</sup>。随着技术不断进步, 临床上开始使用IVUS、光学相干断层扫描(optical coherence tomography, OCT)和超声造影(contrast-enhanced ultrasonography, CEUS)等技术来评估血管情况, 选择更合适的治疗手段使患者获得更好的远期结局<sup>[11-12]</sup>。目前国内动脉造影使用的造影剂多为含碘制剂, 碘造影剂通过肾脏代谢, 会增加肾脏负担, 并且可能引起药物的超敏反应<sup>[13]</sup>。本病例实验室检查中肌酐略增高, 存在碘造影剂过敏史, 因此该患者正常使用造影剂进行介入手术风险较大。本文作者考虑不使用造影剂来进行外周血管的腔内介入手术治疗, 目前IVUS技术被认为可以有效减少造影剂的使用<sup>[14-16]</sup>, 使用IVUS代替血管造影可能满足本文作者进行外周血管腔内介入手术的要求。

IVUS是一种基于导管的在血管内介入治疗期间提供实时成像和引导的工具<sup>[17]</sup>。IVUS可以直观地反映血管的横截面形态, 发现潜在的夹层和斑块破裂等病变<sup>[18]</sup>。但IVUS技术更多应用在冠脉中用

于评估斑块性质和特点, 制定合适的预处理策略, 测量病变长度和参考段血管直径, 选择合适的支架直径、长度及落脚点, 也可以用于明确支架的膨胀与贴壁情况以及有无支架边缘夹层等并发症<sup>[19-20]</sup>。研究<sup>[21]</sup>表明: 在IVUS引导下进行支架置入术治疗锁骨下动脉夹层动脉瘤时, IVUS有助于获得夹层动脉瘤真实管腔的精确位置。国内关于IVUS在外周血管介入手术中应用的专家共识尚不完善。国际上由美国心脏病学会基金会发起的《IVUS在动静脉介入术的使用专家共识》中提到: 大多数情况下在髂动脉血运重建手术时, 使用IVUS进行术前、术中和术后评价是恰当的<sup>[22]</sup>。研究<sup>[23-24]</sup>显示: 可以使用IVUS配合动脉造影来选择合适的支架型号并且在术后评估手术疗效。IVUS能提供更准确的影像学细节, 解决血管造影的局限性。临床研究<sup>[25-26]</sup>证明: IVUS辅助治疗外周血管疾病的结局通常良好, 可降低远期的再狭窄率和严重截肢率。考虑IVUS技术在冠状动脉及锁骨下动脉中的成功应用, 及其在外周血管介入治疗中展现出的优势, 本文作者认为单纯使用IVUS技术也能完成对外周血管的评估, 辅助进行介入手术。

目前国内外有关于IVUS指导下全程无造影剂进行心脏相关动脉介入手术的报道<sup>[27-28]</sup>, 但国内尚未见仅在IVUS指导下进行外周动脉支架置入术的报道。有文献<sup>[29]</sup>报道过无造影剂条件下使用IVUS引导治疗髂股动脉闭塞的病例, 认为IVUS引导的外周血管介入手术可行, 并且可以提高特殊患者(各种原因不能使用碘造影剂的患者)手术的安全性。IVUS可帮助评估病变血管的病变长度和直径, 选择合适的球囊和支架及其在病变血管中的落脚点, 显示支架的形态, 但是IVUS无法同动脉造影一样直观比较治疗前后的血流速度。人体各处血压的差异主要取决于心脏泵血和血管阻力, 由于血管的闭塞性病变, 病变段血管的近心端和远心端血压存在较大差异。有创血压监测是一种通过在动脉内插入导管并连接到压力传感器来直接测量血压的方法, 该方法测出的动脉血压更为灵敏, 通常用于麻醉师实时把控重症患者的血压变化<sup>[30]</sup>。该患者外周血管介入手术已经在股动脉处建立入路, 可以直接使用此通路连接压力传感器, 避免了患者的再次损伤。术者将导管送至合适位置, 连接有创血压仪测量血压, 测量出治疗前病变段近心端和远心端的血压, 以及治疗后两端的血压变化, 通过对比治

疗前后病变段两端血压比值, 术中即可证明在治疗后血管阻力减低和血流速度恢复, 该患者手术效果满意。

综上所述, 该患者未使用造影剂, 通过IVUS引导介入手术治疗患者的LEASO, 术后恢复良好且未出现过敏症状。该患者为临床上外周血管介入手术的碘造影剂过敏患者提供了解决方案。碘造影剂通过肾脏代谢, 所以肾衰竭患者在IVUS指导下行外周血管介入手术可能是更优选择。本文作者发现: IVUS对于血管的闭塞程度和斑块状态的评估比动脉造影更加明确清晰, 患者近期治疗结果满意。单纯使用IVUS引导的外周血管介入手术过程较使用动脉造影更为复杂, 需要术者更熟练地掌握手术步骤。但当临床上遇到该类患者时, 单纯使用IVUS引导进行外周血管介入手术可成为一种较好的治疗方案。

#### 利益冲突声明:

所有作者声明不存在利益冲突。

#### 作者贡献声明:

于瀚铖参与文献检索和论文撰写, 杨俊杰参与研究结果分析和讨论, 吕圣和侯宇参与病例资料收集及分析, 王立华和刘大海参与论文写作指导、论文审阅及修改。

#### [参考文献]

- [1] 中华医学会外科学分会血管外科学组. 下肢动脉硬化闭塞症诊治指南[J]. 中华医学杂志, 2015, 95(24): 1883-1896.
- [2] NORDANSTIG J, BEHRENDT C A, BAUMGARTNER I, et al. Editor's choice: European society for vascular surgery (ESVS) 2024 clinical practice guidelines on the management of asymptomatic lower limb peripheral arterial disease and intermittent claudication[J]. Eur J Vasc Endovasc Surg, 2024, 67(1): 9-96.
- [3] ALI Z A, KARIMI GALOUGAHI K, MAEHARA A, et al. Outcomes of optical coherence tomography compared with intravascular ultrasound and with angiography to guide coronary stent implantation: one-year results from the ILUMIEN III: OPTIMIZE PCI trial[J]. EuroIntervention, 2021, 16(13): 1085-1091.
- [4] ALLAN R B, PUCKRIDGE P J, SPARK J I, et al. The impact of intravascular ultrasound on femoropopliteal artery endovascular interventions: a randomized controlled trial[J]. JACC Cardiovasc Interv, 2022, 15(5): 536-546.

- [5] ADOU C, MAGNE J, GAZERE N, et al. Global epidemiology of lower extremity artery disease in the 21st century (2000-21): a systematic review and meta-analysis[J]. *Eur J Prev Cardiol*, 2024, 31(7): 803-811.
- [6] SCHLAGER O. A global burden in cardiovascular medicine of the 21st century: lower extremity artery disease[J]. *Eur J Prev Cardiol*, 2024, 31(7): 801-802.
- [7] 刘明波, 何新叶, 杨晓红, 等. 《中国心血管健康与疾病报告2023》概要(心血管病流行及介入诊疗状况)[J]. *中国介入心脏病学杂志*, 2024, 32(10): 541-550.
- [8] LAWALL H, HUPPERT P, ESPINOLA-KLEIN C, et al. The diagnosis and treatment of peripheral arterial vascular disease[J]. *Dtsch Arztebl Int*, 2016, 113(43): 729-736.
- [9] GIMNICH O A, ZIL-E-ALI A, BRUNNER G. Imaging approaches to the diagnosis of vascular diseases[J]. *Curr Atheroscler Rep*, 2022, 24(2): 85-96.
- [10] MUKHERJEE D, WHITE C J. Role of IVUS imaging during arterial and venous lower extremity interventions: hype or meaningful benefits? [J]. *JACC Cardiovasc Interv*, 2022, 15(15): 1579-1581.
- [11] 袁 涛, 侯佳豪, 许诗卉, 等. 超声造影在血管病介入诊疗中的应用[J]. *介入放射学杂志*, 2024, 33(11): 1262-1266.
- [12] TUNG E T, YIM K H C, LI C L, et al. Optical coherence tomography in peripheral arterial disease: a systematic review[J]. *Int J Clin Pract*, 2021, 75(10): e14628.
- [13] KANG H R, JEONG J, BROCKOW K. Diagnosis and prevention of hypersensitivity reactions to iodinated contrast media [J]. *Allergy Asthma Immunol Res*, 2022, 14(4): 348-360.
- [14] SECEMSKY E A, PARIKH S A, KOHI M, et al. Intravascular ultrasound guidance for lower extremity arterial and venous interventions [J]. *EuroIntervention*, 2022, 18(7): 598-608.
- [15] PESONEN L O, KNOL M C, SHELGIKAR C S, et al. Efficacy and utilization of intravascular ultrasound in office-based lower extremity endovascular interventions for peripheral arterial disease[J]. *Vascular*, 2024, 32(1): 57-64.
- [16] SHIMODA T, D' ORIA M, KUNO T, et al. Comparative effectiveness of intravascular ultrasound versus angiography in abdominal and thoracic endovascular aortic repair: systematic review and meta-analysis[J]. *Am J Cardiol*, 2024, 223: 81-91.
- [17] BOM N, LANCÉE C T, VAN EGMOND F C. An ultrasonic intracardiac scanner [J]. *Ultrasonics*, 1972, 10(2): 72-76.
- [18] LOFFROY R, FALVO N, GALLAND C, et al. Intravascular ultrasound in the endovascular treatment of patients with peripheral arterial disease: current role and future perspectives[J]. *Front Cardiovasc Med*, 2020, 7: 551861.
- [19] LI X B, GE Z, KAN J, et al. Intravascular ultrasound-guided versus angiography-guided percutaneous coronary intervention in acute coronary syndromes (IVUS-ACS): a two-stage, multicentre, randomised trial [J]. *Lancet*, 2024, 403(10439): 1855-1865.
- [20] 刘 娴, 王颖东, 梁振洋, 等. 应用血管内超声评估经导管主动脉瓣置换术中冠状动脉阻塞风险12例回顾分析[J]. *中国实用内科杂志*, 2024, 44(5): 409-414.
- [21] KUHARA A, KOGANEMARU M, TANOUE S, et al. Stent graft placement guided by intravascular ultrasound for subclavian artery dissecting aneurysm [J]. *Minim Invasive Ther Allied Technol*, 2022, 31(6): 969-972.
- [22] SECEMSKY E A, MOSARLA R C, ROSENFELD K, et al. Appropriate use of intravascular ultrasound during arterial and venous lower extremity interventions [J]. *JACC Cardiovasc Interv*, 2022, 15(15): 1558-1568.
- [23] MARULANDA K, GENOVESE E A. Adjunctive utilization of intravascular ultrasound in peripheral arterial disease treatment [J]. *Ann Vasc Surg*, 2024, 107: 195-207.
- [24] KUMAR A, SHARIFF M, MAJMUNDAR M, et al. Intravascular ultrasound during endovascular intervention for peripheral artery disease, by severity, location, device, and procedure [J]. *Am J Cardiol*, 2024, 225: 41-51.
- [25] DIVAKARAN S, PARIKH S A, HAWKINS B M, et al. Temporal trends, practice variation, and associated outcomes with IVUS use during peripheral arterial intervention [J]. *JACC Cardiovasc Interv*, 2022, 15(20): 2080-2090.
- [26] TSUKAGOSHI J, SHIMODA T, YOKOYAMA Y, et al. The mid-term effect of intravascular ultrasound on endovascular interventions for lower extremity peripheral arterial disease: a systematic review and meta-analysis [J]. *J Vasc Surg*, 2024, 79(4): 963-972. e11.
- [27] MORETTI F, RONDI M, OTTANI F. Zero-contrast IVUS-guided complex PCI in a patient with NSTEMI-ACS and severe renal impairment [J]. *Catheter Cardiovasc Interv*, 2023, 101(6): 1074-1080.

- [28] 董捷, 欧阳文斌, 李泽夫, 等. 超声引导下无造影剂经导管主动脉瓣置换术一例[J]. 中国胸心血管外科临床杂志, 2023, 30(2): 320-324.
- [29] KAWASAKI D, FUJII K, FUKUNAGA M, et al. Preprocedural evaluation and endovascular treatment of iliofemoral artery disease without contrast media for patients with pre-existing renal insufficiency [J]. *Circ J*, 2011, 75(1): 179-184.
- [30] 余守章, 吴新民, 于布为, 等. 临床麻醉监测快捷指南[J]. 临床麻醉学杂志, 2012, 28(7): 698-699.