

3例布氏杆菌引起的关节置换术后假体周围感染的诊断与治疗并文献复习

马良, 阎帅辰, 李德强, 姜淑伟, 杨华璞, 张元凯

(山东大学齐鲁医院骨外科, 山东 济南 250012)

摘要: **目的** 探讨3例布氏杆菌引起的关节置换术后假体周围感染患者的早期诊断与治疗方式,并对相关文献进行复习。**方法** 收集3例布氏杆菌导致的假体周围感染的临床资料,并复习相关文献对该疾病的诊治思路进行归纳总结。**结果** 3例患者经关节液或组织培养均被确诊为布氏杆菌引起的关节置换术后假体周围感染,并经布氏杆菌血清检测为阳性,其中1例患者合并大芬戈尔德菌感染;3例患者经过单纯抗感染、保留假体清创抗感染、二期翻修的治疗方式获得治愈。**结论** 布氏杆菌引起的关节置换术后假体周围感染可以通过关节液或组织培养明确诊断,布氏杆菌血清学检测可以快速确诊,对假体无松动患者可以采用单纯抗感染或联合保留假体清创治疗;术前无法明确致病菌的假体周围感染患者可以采用二期翻修术治疗。

关键词: 关节置换术;假体周围感染;布氏杆菌;全膝关节置换术;全髋关节置换术

中图分类号: R687.4

文献标志码: A

Brucella periprosthetic joint infection following total joint arthroplasty: three cases report and literature review

MA Liang, YAN Shuaichen, LI Deqiang, JIANG Shuwei, YANG Huapu, ZHANG Yuankai

(Department of Orthopedic Surgery, Qilu Hospital of Shandong University, Jinan 250012, Shandong, China)

Abstract: **Objective** To review the early treatment and diagnostic modalities of 3 patients with Brucella periprosthetic joint infection and to review the relevant literature. **Method** The clinical data of the three patients with brucella periprosthetic joint infection were analysed, and the relevant literature was reviewed. **Results** The diagnosis of these three patients was confirmed by joint fluid or tissue culture. The serological tests of these patients were also positive. One patient was diagnosed with mixed infection and the pathogenic bacteria of the infection was *Finegoldia magna*. Symptoms were resolved after antibiotics alone, debridement antibiotics and implant retention (DAIR) or two-stage revision arthroplasty. **Conclusion** Cultures of synovial fluid and intraoperative periprosthetic tissue represent the routine method for diagnosing periprosthetic joint infection caused by brucella. Brucella serology test is helpful in the diagnosis. Antibiotics alone or debridement antibiotics and implant retention (DAIR) has been effective and should be considered first in patients without loosening of brucella-induced periprosthetic joint infection. Two-stage revision arthroplasty should be considered for patients in whom the pathogenic bacteria cannot be identified prior to surgery.

Key words: Arthroplasty; Periprosthetic joint infection; Brucella; Total knee arthroplasty; Total hip arthroplasty

关节置换术后假体周围感染为灾难性并发症,是关节置换术后翻修的第二大常见原因,一旦出现将延长住院时间、增加花费、导致关节功能障碍等。布鲁菌病为人畜共患的传染病,骨与

关节是布氏杆菌感染最常累及的部位,约10%~85%患者表现出骨与关节炎感染的症状^[1-3],临床表现为骶髂关节炎、脊椎炎、脊柱椎间盘炎、骨髓炎、关节炎、滑囊炎、肌腱炎等,不同的临床表

现或缺乏特异性的临床表现可能导致诊治的延误。膝关节、髋关节、踝关节等周围性关节炎累及可能性为14%~26%^[4-5],同时布氏杆菌亦可引起的人工关节置换术后假体周围感染^[6-7],布氏杆菌引起的假体周围感染尚无统一的诊疗规范,我院近年共收治3例关节置换术后由布氏杆菌引起的假体周围感染,经治疗后治愈。本文结合我院收治患者及国内外相关文献将诊断及治疗经验进行总结。

1 病例资料

1.1 一般资料

1.1.1 病例1

患者,女,62岁,于2016年4月因“左膝关节置换术后疼痛、发热4年”入院。既往高血压病史。查体阳性体征包括:左膝前正中可见长约15 cm手术瘢痕,左膝肿胀,皮温升高,膝关节活动度0°~90°(屈曲),膝关节周围压痛,浮髌试验(+),内外翻应力试验略松弛、硬性止点。入院后膝关节正侧位X线片(图1 A、B)可见膝关节假体位置可,胫骨平台假体内下少许骨溶解;下肢超声(图1 C、D)、膝关节CT(图1 E、F)可见患侧膝关节后方可见囊实性包块形成,考虑炎性渗出性病变;全身骨显像(图1 G)可见膝关节假体周围少量核素浓聚。血液学检验提示:红细胞沉降率(erythrocyte sedimentation rate, ESR) 95 mm/h, C

反应蛋白(C-reactive protein, CRP) 13.63 mg/L,血红蛋白(hemoglobin, HGB) 95 g/L,余(-)。当地医院曾给予抗感染治疗,用药期间症状可缓解,停药后再次出现,未明确诊断。于我院行关节液培养+药敏检验提示:布鲁菌属;血虎红平板凝集试验及试管凝集试验:阳性。诊断:左膝关节置换术后假体周围感染、高血压病。追问有无接触病史,患者无明确动物接触史,无饮食未熟的奶制品及肉等饮食史,及疫区旅游史。

治疗方案:给予左氧氟沙星、米诺环素、利福平三联抗感染治疗(疗程为6周)联合保留假体清创、垫片更换术。术中可见:关节腔内血性积液,关节周围大量炎性瘢痕组织形成,假体位置良好,未见松动,股骨远端和胫骨近端内侧假体周围可见骨溶解,溶解大者1.5 cm×1 cm×1 cm。术中清除关节腔内炎性组织,用碘伏、生理盐水冲洗关节腔3遍,将原来9 mm垫片更换15 mm垫片,关节稳定性良好。术中留取组织培养仍提示布鲁氏杆菌感染。

术后经全身应用抗感染治疗后,疼痛症状消失,未再有发热,膝关节屈伸活动良好,血沉、C反应蛋白恢复正常,假体位置良好(图1 H~J),血虎红平板凝集试验及试管凝集试验:阴性。患者于2016年10月22日再次入院行右侧全膝关节置换术。经过数次随诊患者未再出现左膝关节疼痛,证实左膝关节假体周围感染治愈。

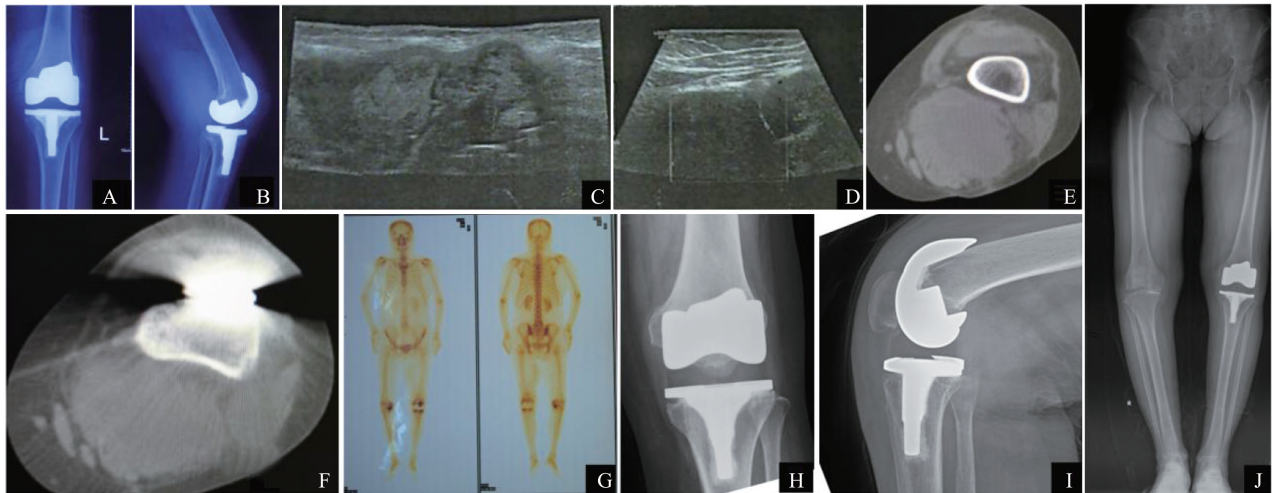


图1 病例1影像学检查

A、B:左膝关节置换术后4年前后位及侧位X线片;C~F:下肢超声及膝关节CT;G:全身骨显像;H~J:保留假体清创抗感染术后6个月随访X线片。

Figure 1 Imaging examination of patient 1

A&B: Postoperative anterior-posterior and lateral X-ray images of the left knee; C-F: Ultrasound and CT images of the left knee; G: Bone scintigraphy of this patient; H-J: Postoperative X-ray images of the left knee 6-month after DAIR.

1.1.2 病例2

患者,女,60岁,于2018年11月因“双膝关节骨关节炎”入我院行双侧全膝关节置换术,术后5d出院,恢复可(图2A~E)。术后1个月出现左膝关节疼痛,无发热,非甾体类镇痛药物无明显缓解,症状持续3个月,再次来院就诊行血液学检查提示:ESR78 mm/h,CRP16.6 mg/L,查体:左膝关节肿胀,皮温升高,关节周围广泛压痛,活动度:5°(屈曲)~75°(屈曲),刀口愈合良好。初步诊断:左膝关节置换术后疼痛,假体周围感染?入院行关节腔穿刺培养无细菌生长。2019年3月18日行左膝关节清创+假体取出+旷置术,术中见:关节腔内淡黄色脓性液体,大量炎性瘢痕组织,假体位置良好,术中应用含万古霉素4g、美罗培南2g骨水泥塑形的 Spacers,分别植于股骨及胫骨侧(图

2F,G),术中活动关节见关节稳定。术后组织培养结果为布鲁菌属、大芬戈尔德菌,感染科会诊建议给予头孢曲松、米诺环素、利福平三联抗感染治疗方案,疗程为2个月。术后患者刀口愈合良好,复查ESP、CRP恢复正常范围内。

2019年7月就诊我院行左膝关节翻修术,术中见关节液清亮,未见明显炎性肉芽组织形成,股骨远端及后髌骨均可见非包容性骨缺损,应用髌限制性假体进行翻修,分别在股骨后髌、远端内外侧各安装5mm垫块填充骨缺损,安装D号股骨假体、3号胫骨假体、14mm垫片,股骨侧及胫骨侧分别应用直径13mm、长度100mm延长杆,术后关节稳定,刀口愈合良好,膝关节功能恢复良好,定期随诊未再有感染表现(图2H~J)。

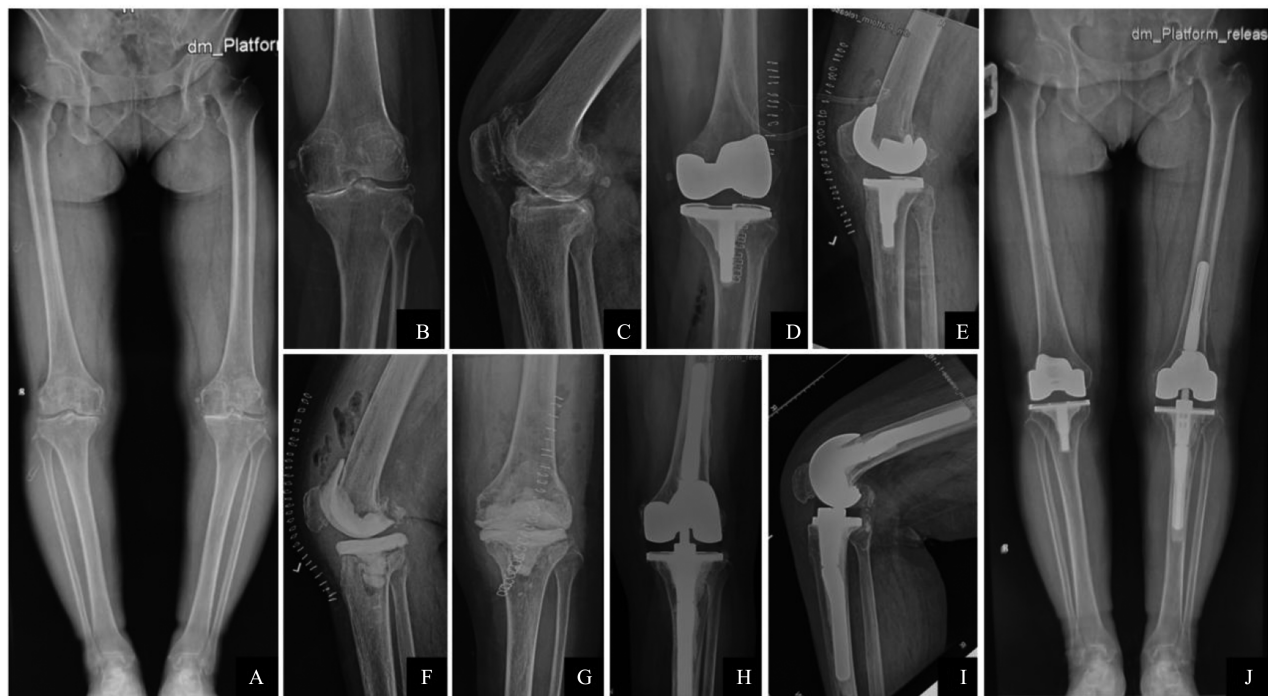

图2 病例2影像学检查

A~C: 术前下肢站立位全长、膝关节正位及侧位X线片;D、E: 左膝关节置换术后正位及侧位X线片;F、G: 左膝关节假体取出旷置术后即刻X线片;H~J: 左膝关节翻修术后3个月正位、侧位及下肢站立位全长X线片。

Figure 2 Imaging examination of patient 2

A-C: Preoperative X-ray images of left knee; D&E: Postoperative X-ray image immediately after primary TKA; F&G: X-ray image after debridement; H-J: Postoperative X-ray images 10-month later after Revision TKA of left knee.

1.1.3 病例3

患者,男,32岁,于2021年6月6日因“双髌关节疼痛”就诊我院,入院诊断:双侧药物性股骨头坏死(图3A)、肾病综合征,并于2021年6月9日行双侧全髌关节置换术,术后恢复良好(图3B),换药见刀口愈合良好,按时出院。约术后15d出现沿刀口走行多处出现渗液,伴有全身不适症状,无发热。查体:左髌部沿刀口可见多发凸起的暗

红色结节,间隔约1cm,大者直径约1cm,小者直径约0.5cm,部分破溃,渗出液为黄色浑浊液体,深度1~1.5cm(图3C、D),遂以“左髌关节置换术后刀口愈合不良”收入院,入院后检验提示:ESR34 mm/h,CRP14.46 mg/L。

入院后给予换药,并用咽拭子留取培养,结果为阴性。患者于2021年7月10日全麻行左髌部刀口清创、缝合术。沿原刀口走行并距离切

缘约 0.5~1 cm 梭形将原手术瘢痕切除,探查见:左髋部刀口脂肪层内少量坏死组织,未见明显脓液,深度局限于脂肪层,深筋膜未受累,将其梭形切除并送组织培养+药敏检验,用双氧水、碘伏、生理盐水冲洗术区 3 遍,全层缝合刀口。术中取组织培养+药敏结果为:布氏杆菌。追问病史患

者所从事职业,确实需要接触到未熟牛羊肉类等情况,经感染科会诊后,抗感染治疗方案改为:头孢曲松+利福平+多西环素治疗,疗程为 3 个月。经治疗后患者 ESP、CRP 降至正常,刀口愈合良好,未再出现渗液情况。术后随访见假体位置良好(图 3 E)。

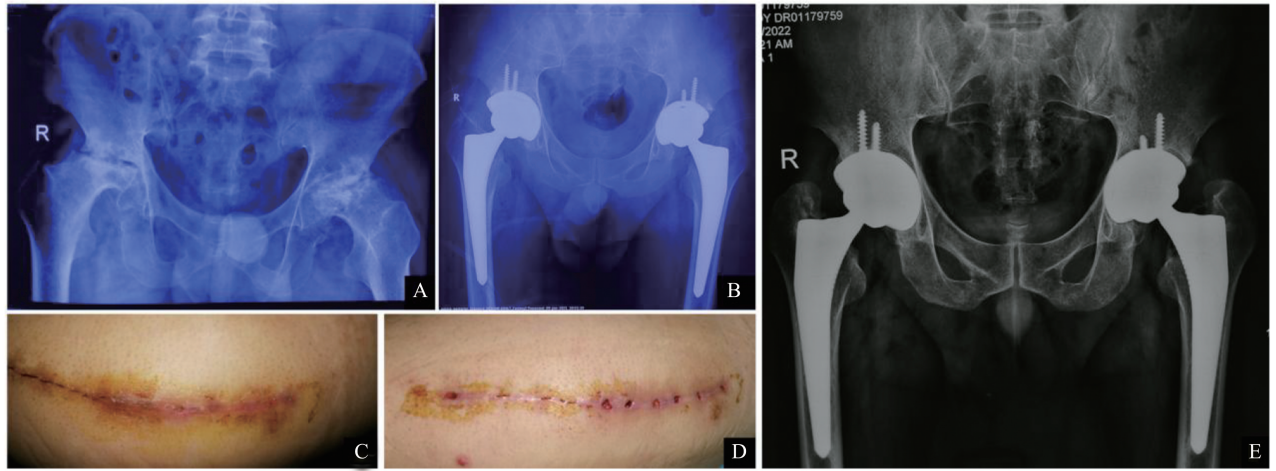


图 3 病例 3 影像学检查

A: 术前髋关节正位 X 线片; B: THA 术后即刻 X 线片,假体位置良好,下肢等长; C、D: 术前左髋部刀口愈合情况照片; E: 术后 34 个月随访 X 线片。

Figure 3 Imaging examination of patient 3

A: Preoperative X-ray images of bilateral hips; B: Postoperative X-ray images immediately after THA; C&D: Poor healing of left-sided incision; E: X-ray images 34-month after THA.

2 讨论

布鲁菌病作为人畜共患的乙类传染病,其发病符合传染病流行病学特点:传染源、传播途径、易感人群。当人接触到被布氏杆菌污染的制品(未加工乳、肉、皮革、排泄物)时可以经皮肤黏膜接触、消化道、呼吸道及蚊虫叮咬等途径而被感染,人与人之间的传播较为罕见。本研究 2 例患者职业较易感染布鲁菌病;另外 1 例患者的传播途径可能食用布氏杆菌污染的乳制品及肉制品,从而导致关节置换术后假体周围布鲁杆菌感染的发生。

病例 1 通过关节液培养明确致病菌为布氏杆菌,诊断为布氏杆菌引起的假体周围感染。病例 2 置换术后出现慢性疼痛,逐渐加重,左膝关节肿胀、皮温升高,ESP、CRP 检验结果明显升高,培养关节腔穿刺行关节液培养为阴性,根据美国感染病协会制定的假体周围感染的诊断及治疗指南^[8]及关节假体周围感染诊治的国际专家共识^[9],高度怀疑假体周围感染可能。病例 3 入院诊断为刀口愈合不良,考虑皮肤线结反应所致,未探及明显与关节腔相通的窦道形成,术中留取组织进行培养排除感染可能。

本研究 2 例患者有全身症状,其中 1 例患者间歇性发热,当地医院就诊应用抗生素后好转,停药后再次出现发热;另 1 例患者虽未有发热,但有全身不适症状,确诊后经抗感染治疗 2 例患者全身临床症状均消失。有研究表明,在感染的急性期或亚急性期,由于布氏杆菌可引起菌血症、败血症、脓毒血症等症状,部分患者血培养为阳性^[10-11],有全身发热,多为间歇热,布氏杆菌引起的关节置换术后假体周围感染约 38% 的患者有全身发热症状^[12];在慢性期全身症状的临床表现多不典型,可有疲劳、身体不适、肌肉疼痛等。布氏杆菌导致的关节假体周围感染的局部症状主要有红肿热痛、关节功能障碍等,查体可发现关节周围皮温升高、压痛、浮髌试验阳性、关节活动受限等^[10,13],随病情进展最终可导致假体松动,引起严重关节功能障碍。

术前快速明确致病菌对假体周围感染的治疗至关重要^[14],本研究仅 1 例术前培养出布氏杆菌,其他 2 例培养均为阴性。除常规的术前穿刺关节腔留取关节液培养加药敏检验外,有全身症状的患者可行血培养+药敏检验;术中留取组织或假体采用超声裂解的方法^[15-16]进行培养+药敏检验。在停用 2 周抗生素后留取标本进行培养,阳性率更高,必要时

留取关节液或组织进行宏基因组第二代测序技术可以提高阳性检出率^[17-18]。在临床实践中,手术前通过细菌培养明确致病菌的假体周围感染比率为12%~85%^[19-20],即便是手术后亦有20%~37.5%的患者无法明确致病菌^[20-21]。布氏杆菌引起的假体周围感染培养阳性率可达66%~77%^[22],布氏杆菌引起的假体周围感染患者血培养+药敏检验亦能获得明确致病菌^[10-11]。另外对于怀疑布氏杆菌引起的假体周围感染可以进行血清学检查(包括虎红平板凝集试验和血清凝集试验),进行快速诊断或进行排除,本研究有2例进行试管凝集检测,均为阳性。有研究报道此方法阳性确诊率高达85%~100%^[12,14,22-23],因此结合患者病史高度怀疑布氏杆菌引起的假体周围感染的患者可以采用试管凝集试验进行快速诊断。

本研究的3例患者通过治疗均达到治愈目的,但治疗花费、疗程及治疗方案等方面各不相同,治疗方案需要根据术前是否明确致病菌、致病菌种类、假体是否松动、患者的身体健康情况等多个方面来制定。根据2017年《布鲁菌病诊疗专家共识》^[24]总体的治疗原则为早期、联合、足量、足疗程用药,必要时可延长疗程,以防止复发及慢性化,对合并脊柱炎、骶髂关节炎的复杂性病例推荐应用三联抗感染的治疗方案至少3个月。有研究显示,无松动的布氏杆菌引起的假体周围感染,可以单纯应用抗感染治疗达到根治感染目的,治疗总疗程为1.5~9个月^[7,11,25-26]。也有研究表明,保留假体清创术联合抗感染治疗适用于假体固定牢固的布氏杆菌引起的假体周围感染的患者,术中彻底清创,更换膝关节垫片、髌臼内衬及股骨头等可更换组件^[22,27]。一期翻修术联合抗感染治疗适用于假体松动的假体周围感染的患者^[11,22]。另有文献报道采用一期翻修联合抗感染治疗假体未松动的假体周围感染患者^[28],亦可取得良好的治疗效果。曹力等^[29]研究显示,在晚期髌关节布氏杆菌关节炎患者身体状况良好的情况下,行一期全髌关节置换术联合使用抗布氏杆菌药物可控制感染,解除患者疼痛,改善患髌功能。另外二期翻修仍是假体周围感染治疗的金标准,尤其是在术前无法明确致病菌时,布氏杆菌引起的假体周围感染通过二期翻修可以获得治愈的效果^[30-32]。本研究第2例患者采用二期翻修手术治疗后达到治愈效果,原因在于术前未获得明确致病菌,同时患者为合并感染(布氏杆菌+大芬戈尔德菌)。

本研究报道的3例患者经过长期随访无复发情况,可能与病例数量较少有关,根据《布鲁菌病诊疗

专家共识》^[24],国内复发病例多与患者治疗依从性较差、未全疗程用药相关,而非耐药性,可应用原方案再治疗1个疗程,并根据假体固定的稳定性决定是否联合假体翻修术。

综上所述,布氏杆菌引起假体周围感染可通过血培养、关节液培养、组织培养来明确诊断,同时血清学检查(包括虎红平板凝集试验和血清凝集试验)可以提供快速诊断或排除诊断。布氏杆菌引起的假体周围感染,在假体无松动的情况下可以采用单纯抗生素抗感染、或联合保留假体清创术获得良好治疗效果,在假体松动的患者中可以采用抗感染治疗同时联合一期或二期翻修术获得良好的治疗效果。

参考文献:

- [1] Ulu-Kilic A, Karakas A, Erdem H, et al. Update on treatment options for spinal brucellosis[J]. Clin Microbiol Infect, 2014, 20(2): 75-82.
- [2] Sanaei Dashti A, Karimi A. Skeletal involvement of Brucella melitensis in children: a systematic review[J]. Iran J Med Sci, 2013, 38(4): 286-292.
- [3] Wong TM, Lou N, Jin W, et al. Septic arthritis caused by Brucella melitensis in urban Shenzhen, China: a case report[J]. J Med Case Rep, 2014, 8: 367. doi:10.1186/1752-1947-8-367.
- [4] Ebrahimpour S, Bayani M, Moulana Z, et al. Skeletal complications of brucellosis: a study of 464 cases in Babol, Iran[J]. Caspian J Intern Med, 2017, 8(1): 44-48.
- [5] Geyik MF, Gür A, Nas K, et al. Musculoskeletal involvement of brucellosis in different age groups: a study of 195 cases[J]. Swiss Med Wkly, 2002, 132(7/8): 98-105.
- [6] Mortazavi SMJ, Sobhan MR, Mazoochy H. Brucella arthritis following total knee arthroplasty in a patient with hemophilia: a case report[J]. Arch Bone Jt Surg, 2017, 5(5): 342-346.
- [7] Lewis JM, Folb J, Kalra S, et al. Brucella melitensis prosthetic joint infection in a traveller returning to the UK from Thailand: case report and review of the literature[J]. Travel Med Infect Dis, 2016, 14(5): 444-450.
- [8] Osmon DR, Berbari EF, Berendt AR, et al. Executive summary: diagnosis and management of prosthetic joint infection: clinical practice guidelines by the Infectious Diseases Society of America[J]. Clin Infect Dis, 2013, 56(1): 1-10.
- [9] Anemüller R, Belden K, Brause B, et al. Hip and knee section, treatment, antimicrobials: proceedings of international

- consensus on orthopedic infections [J]. *J Arthroplasty*, 2019, 34(2S): S463-S475.
- [10] Lowe CF, Showler AJ, Perera S, et al. Hospital-associated transmission of *Brucella melitensis* outside the laboratory[J]. *Emerg Infect Dis*, 2015, 21(1): 150-152.
- [11] Cairó M, Calbo E, Gómez L, et al. Foreign-body osteoarticular infection by *Brucella melitensis*: a report of three cases[J]. *J Bone Joint Surg Am*, 2006, 88(1): 202-204.
- [12] Flury D, Behrend H, Sendi P, et al. *Brucella melitensis* prosthetic joint infection[J]. *J Bone Jt Infect*, 2017, 2(3): 136-142.
- [13] Athanasiou V, Papagiannis S, Sinos G, et al. Prosthetic knee joint infection by *Brucella melitensis* [J]. *Cureus*, 2022, 14(10): e30088.
- [14] 赵嘉铭, 马立峰, 刁乃成, 等. 一期翻修术在髌膝关节置换术后假体周围感染中的应用[J]. *国际外科学杂志*, 2021, 48(11): 782-788.
- ZHAO Jiaming, MA Lifeng, DIAO Naicheng, et al. Application of one-stage revision in the treatment of periprosthetic infection after knee and hip joint replacement [J]. *International Journal of Surgery*, 2021, 48(11): 782-788.
- [15] 顾增辉, 胡正辉, 吴晨颖, 等. 超声裂解法诊断关节置换术后假体周围感染研究进展[J]. *中华实验外科杂志*, 2022, 39(11): 2254-2258.
- GU Zenghui, HU Zhenghui, WU Chenying, et al. Diagnosis of periprosthetic infection after joint replacement by sonication[J]. *Chinese Journal of Experimental Surgery*, 2022, 39(11): 2254-2258.
- [16] 孙久一, 李晓华. 人工关节假体周围感染诊断的进展[J]. *中华外科杂志*, 2007, 45(22): 1576-1578.
- SUN Jiuyi, LI Xiaohua. Progress in diagnosis of periprosthetic infection of artificial joint [J]. *Chinese Journal of Surgery*, 2007, 45(22): 1576-1578.
- [17] 马宇杰, 侯卫坤, 许珂, 等. 宏基因组学第二代测序技术在骨感染诊断中的应用及发展[J]. *国际外科学杂志*, 2022, 49(11): 780-784.
- MA Yujie, HOU Weikun, XU Ke, et al. Application and development of metagenomics next-generation sequencing technology in diagnosis of bone infection[J]. *International Journal of Surgery*, 2022, 49(11): 780-784.
- [18] 韦健, 童凯, 周思齐. 人工关节假体周围感染的诊断及防治研究进展[J]. *中华骨科杂志*, 2022, 42(21): 1465-1472.
- WEI Jian, TONG Kai, ZHOU Siqi. Research progress in diagnosis, prophylaxis, and treatment of periprosthetic joint infections [J]. *Chinese Journal of Orthopaedics*, 2022, 42(21): 1465-1472.
- [19] 刘军, 张宇, 张娜, 等. 抗生素骨水泥间隔体在全膝关节置换术后感染二期翻修中的应用[J]. *中华骨科杂志*, 2012, 32(9): 803-810.
- LIU Jun, ZHANG Yu, ZHANG Na, et al. Antibiotic-loaded articulating cement spacer in two-stage revision for infected total knee arthroplasty [J]. *Chinese Journal of Orthopaedics*, 2012, 32(9): 803-810.
- [20] 曹力, 阿斯哈尔江, 张晓岗, 等. 一期翻修术治疗全膝关节置换术后感染[J]. *中华骨科杂志*, 2011, 31(2): 131-136.
- CAO Li, Askar, ZHANG Xiaogang, et al. Single-stage revision for treatment of infected total knee arthroplasty [J]. *Chinese Journal of Orthopaedics*, 2011, 31(2): 131-136.
- [21] Peersman G, Laskin R, Davis J, et al. Infection in total knee replacement: a retrospective review of 6489 total knee replacements [J]. *Clin Orthop Relat Res*, 2001(392): 15-23.
- [22] 屈鹏飞, 付君, 徐驰, 等. 布鲁杆菌关节假体周围感染的诊断与治疗[J]. *中华骨科杂志*, 2020, 40(17): 1182-1189.
- QU Pengfei, FU Jun, XU Chi, et al. Clinical features of brucellosis periprosthetic joint infection [J]. *Chinese Journal of Orthopaedics*, 2020, 40(17): 1182-1189.
- [23] 李小鹏, 马学晓, 岳斌, 等. 脊柱布氏杆菌病的诊断与治疗[J]. *中华骨与关节外科杂志*, 2016, 9(2): 118-121.
- LI Xiaopeng, MA Xuexiao, YUE Bin, et al. Diagnosis and treatment of spinal brucellosis disease [J]. *Chinese Journal of Bone and Joint Surgery*, 2016, 9(2): 118-121.
- [24] 《中华传染病杂志》编辑委员会. 布鲁菌病诊疗专家共识[J]. *中华传染病杂志*, 2017, 35(12): 705-710.
- [25] Ortí A, Roig P, Alcalá R, et al. Brucellar prosthetic arthritis in a total knee replacement [J]. *Eur J Clin Microbiol Infect Dis*, 1997, 16(11): 843-845.
- [26] Tassinari E, Di Motta D, Giardina F, et al. *Brucella* infection in total knee arthroplasty. Case report and revision of the literature [J]. *Chir Organi Mov*, 2008, 92(1): 55-59.
- [27] Ruiz-Iban MA, Crespo P, Diaz-Pelletier R, et al. Total hip arthroplasty infected by *Brucella*: a report of two cases [J]. *J Orthop Surg*, 2006, 14(1): 99-103.
- [28] 冯宾, 赵哲维, 边焱焱, 等. 布鲁氏菌致全膝关节置换术后假体周围感染 1 例报道及文献复习[J]. *中华骨与关节外科杂志*, 2020, 13(3): 255-259.
- FENG Bin, ZHAO Zhewei, BIAN Yanyan, et al. *Brucella* prosthetic joint infection in total knee arthroplasty: a case report and literature review [J]. *Chinese Journal of Bone and Joint Surgery*, 2020, 13(3): 255-259.
- [29] 地力牙尔·莫合塔尔, 李国庆, 纪保超, 等. 一期全髋人工关节置换术治疗晚期髌关节布氏杆菌关节炎的临床效果[J]. *中华外科杂志*, 2019, 57(8): 629-631.