

主动脉夹层合并截瘫诊断与治疗2例并文献复习

甘琦晴¹,刘现虎²,苟园¹,杨彬²

(1.济宁医学院临床医学院,山东 济宁 272002;2.济宁市第一人民医院血管外科,山东 济宁 272000)

摘要:目的 探讨2例主动脉夹层合并截瘫患者的早期诊断与治疗方式以及对相关文献进行复习。方法 分析2例主动脉夹层合并截瘫患者的临床资料,并对相关文献进行检索复习。结果 通过CT血管成像和患者的临床表现,确诊为主动脉夹层合并截瘫。经过主动脉覆膜支架腔内修复术+脑脊液(cerebral spinal fluid, CSF)引流术+甲泼尼龙治疗后症状有所改善,院外随访,患者症状明显改善。结论 主动脉夹层合并截瘫的患者使用主动脉覆膜支架腔内修复术+CSF引流术+甲泼尼龙治疗是可行的,增加患者截瘫症状的治愈率,为此类患者的治疗提供了临床治疗思路。

关键词:主动脉夹层;截瘫;脊髓缺血;主动脉覆膜支架腔内修复术;脑脊液引流术;治疗

中图分类号:R654.3

文献标志码:A

Diagnosis and treatment of aortic dissection combined with paraplegia: a report of two cases and literature review

GAN Qiqing¹, LIU Xianhu², GOU Yuan¹, YANG Bin²

(1. Clinical Medicine School of Jining Medical University, Jining 272002, Shandong, China;

2. Vascular Surgery, Jining NO.1 People's Hospital, Jining 272000, Shandong, China)

Abstract: Objective To explore the early treatment and diagnosis modalities of 2 patients with aortic coarctation combined with paraplegia and to review the relevant literature. **Methods** The clinical data of two patients with aortic dissection combined with paraplegia were analyzed, and the relevant literature was reviewed. **Results** The diagnosis of aortic dissection combined with paraplegia was confirmed by CTA and the clinical presentation of the patients. Symptoms were improved after endoluminal repair with aortic coated stent, cerebrospinal fluid drainage, and methylprednisolone treatment. The patients were followed up outside the hospital, and their symptoms were improved significantly. **Conclusion** Aortic dissection combined with paraplegia can be treated with endoluminal repair of aortic coated stent, cerebrospinal fluid drainage and methylprednisolone, which increases the cure rate of paraplegia and provides clinical ideas for the treatment of this type of patients.

Key words: Aortic dissection; Paraplegia; Spinal cord ischemia; Endoluminal repair of aortic overlay stents; Cerebrospinal fluid drainage; Treatment

主动脉夹层是病因以高血压为主的危重症心血管疾病,欧洲心脏病协会发布的主动脉疾病诊疗指南规定发病时间 ≤ 14 d为主动脉夹层急性期,且急性期并发症远多于其他期^[1]。截瘫是主动脉夹层的一种较为少见的并发症,约占6.8%,多与脊髓供血相关的根动脉供血不足有关。研究表明,当主动脉夹层影响脊髓动脉灌注时,会引起脊髓缺血

(spinal cord ischemia, SCI)或坏死,从而导致下肢轻瘫或截瘫^[2],若不能及时治疗会严重影响患者的生活质量。主动脉夹层的治疗已有较为明确的方法,但是对于主动脉夹层急性期合并截瘫患者,目前仍然缺少较为系统的治疗方式,因此并发截瘫的主动脉夹层在急性期的治疗尤为重要。本文以2例主动脉夹层合并截瘫患者的诊疗经过为依据,以期提

高相关患者的治愈率。

1 临床资料

1.1 病例 1

患者,女,41岁,2018年9月23日因“胸背部疼痛4h”就诊。既往高血压病史3年,口服硝苯地平,控制不理想。查体:左上肢血压205/108 mmHg (1 mmHg=0.133 kPa),右上肢血压190/112 mmHg,心率104次/min,入院时双下肢肌力正常,活动及感觉正常。行胸腹主动脉CT血管成像(CT angiography, CTA)(图1A、B),确诊为主动脉夹层,DeBakey分型为Ⅲ型。给予艾司洛尔、地尔硫卓、硝普钠等药物泵入控制血压。经上述积极治疗,血压控制在115/80 mmHg左右。入院后4h突然出现下肢无力,再次查体:左下肢肌力0级,右下肢肌力1~2级,自脐部以下感觉减退。考虑患者合并截瘫,立即行腰椎管外引流,脑脊液(cerebral spinal fluid,

CSF)压力控制在10 mmHg、引流量控制在5~10 mL。CTA示胸11~12椎间可见根髓大动脉(adamkiewicz artery, AKA)受压(图1C),考虑主动脉夹层造成SCI可能。甲泼尼龙160 mg入液冲击治疗3d,减轻脊髓损伤,后续3d每日减量40 mg使用,逐渐减量至40 mg/d治疗1d。并将收缩压控制在140~150 mmHg。保守治疗2d后,患者截瘫症状无任何改善,遂决定提前手术干预。2018年9月25日,在全身麻醉下行主动脉夹层覆膜支架腔内修复术,近端定位于左锁骨下动脉(left subclavian artery, LSA)中点释放1枚美敦力覆膜支架(直径32 mm,长度200 mm)、oversize 6.25%。监测CSF引流量,控制每日总量不超过200 mL。术后第7天,协助患者开始下肢功能康复锻炼。发病后第3周,左下肢肌力3级、右下肢肌力4级,行脊髓MR检查,胸髓可见梗死灶及下胸髓节段水肿。发病后第6周,左下肢肌力4级、右下肢肌力5级。2021年11月22日,患者再次复查时左下肢肌力4级、右下肢肌力正常。

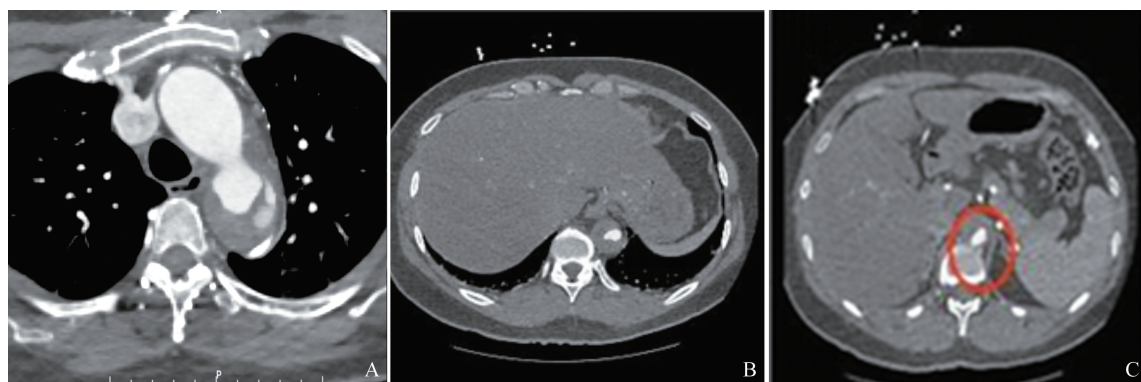


图1 病例1术前胸腹主动脉CTA

A: 主动脉夹层; B: 假腔血肿压迫真腔; C: AKA受压。

Figure 1 Preoperative thoracic abdominal aortic CTA of Case 1

A: Aortic dissection; B: False cavity hematoma compresses the true cavity; C: AKA under compression.

1.2 病例 2

患者,男,68岁,2022年12月29日因“胸背部疼痛6h,伴双下肢无力,肢体抖动”就诊。既往高血压病史20年,血压最高160/110 mmHg,口服药物治疗,血压控制在130/80 mmHg。查体:血压154/132 mmHg,心率122次/min,心律齐。双下肢感觉异常,肌力0级。行胸腹主动脉CTA(图2),确诊为主动脉夹层,DeBakey分型为Ⅲ型。给予硝普钠、硝酸甘油控制血压及心率。经上述积极治疗,血压控制在140/80 mmHg左右,于当日急诊行全身麻醉下主动脉造影加主动脉覆膜支架腔内修复术,近端定位于锁骨下动脉后缘释放1枚美敦力覆膜支架(直径34 mm,长度160 mm)、oversize 5.88%,远端定位于腹腔干上方再次释放1枚美敦力支架(直径

32 mm,长度160 mm)、oversize 6.25%。考虑合并截瘫,为主动脉夹层造成SCI可能,于术后行腰大池置管引流CSF,CSF压力控制在10 mmHg、引流量控制在5~10 mL,降低蛛网膜下腔压力,增加脊髓供血。2022年12月30日,给予甲泼尼龙240 mg冲击治疗2d,减轻脊髓损伤,减量至120 mg/d治疗2d,后逐渐减量至80 mg/d治疗5d。术后4d,开始行针灸治疗及下肢功能康复锻炼。治疗25d后,患者恢复可遂出院,出院后坚持服药控制血压,积极康复训练,加强功能锻炼。出院2个月时,随诊左下肢肌力3级、右下肢肌力4级,出院3个月时,随诊左下肢肌力4级、右下肢肌力5级。2023年7月13日患者再次复查,查体:血压142/77 mmHg,双下肢肌力正常。

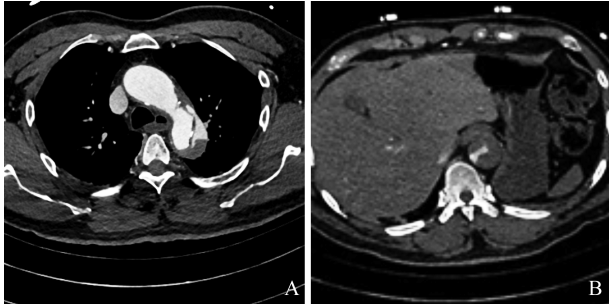


图2 病例2术前胸腹主动脉CTA

A: 主动脉夹层; B: 假腔血肿压迫真腔。

Figure 2 Preoperative thoracic abdominal aortic CTA of Case 2

A: Aortic dissection; B: False cavity hematoma compresses the true cavity.

2 讨论

急性主动脉夹层常以剧烈的刀割样持续胸痛为首发症状,表现为截瘫或感觉异常的患者比较少见,在约6.8%的患者中可以见到此类并发症^[3]。具体原因可能与盗血现象的出现从而导致脊髓灌注不足有关^[4]。脊髓由1条脊髓前动脉和2条脊髓后动脉及其他侧支循环供血。其中,作为降主动脉第四分支的AKA是脊髓前动脉中最大、最固定的一支,供应下胸髓和上腰髓75%的血供,多位于左侧T8~L2之间。除AKA外,还有肋间动脉及腰动脉为脊髓供血。AKA局部受压或完全闭塞,远端血管压力下降从而在近侧血管窃取血液,使得临近脊髓节段区域供血不足^[4-5],临床表现为合并截瘫。病例1与病例2截瘫发生的主要原因是主动脉真腔小并且假腔血肿较厚(图1B、图2B),AKA受压明显,导致脊髓灌注不足,在轴向磁共振成像(MRI)T₂WI横断面上表现为“猫头鹰眼”或“蛇眼”^[6],本文病例表现出同样特点(图3)。因此,对于由主动脉夹层导致血管受压迫所引起的急性SCI,需要维持足够的血压来增加灌注,可早期行手术治疗恢复真腔血供、增加真腔压力,同时减少假腔对AKA、肋间动脉或腰动脉的压迫从而增加脊髓相应节段的血供来缓解脊髓灌注不足问题(图4)。

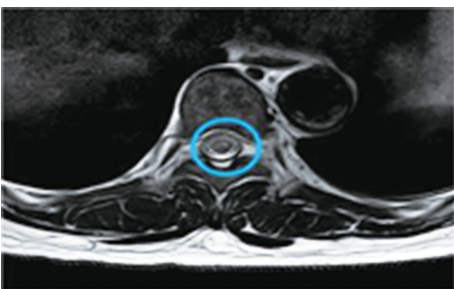


图3 病例1患者MRI横断面上表现为“猫头鹰眼”

Figure 3 Case 1 shows "owl eye" on MRI cross-section

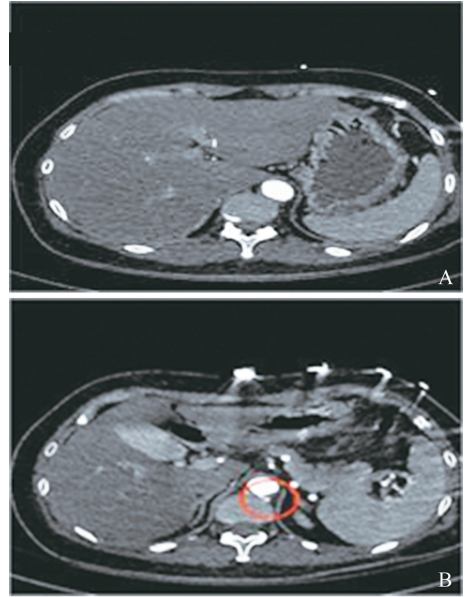


图4 病例1术后胸腹主动脉CTA

A: 假腔消失,真腔血流恢复; B: AKA恢复血流。

Figure 4 Postoperative thoracic abdominal aortic CTA of Case 1

A: False lumen disappearance and true cavity blood flow recovery; B: Recovery of blood flow in AKA.

目前主动脉夹层的治疗主要包括内科治疗与外科治疗。内科治疗主要是通过药物控制血压的同时镇静、镇痛,减少主动脉夹层扩张和进一步破裂出血的可能,主要用于无终末器官缺血即无并发症的B型主动脉夹层(type B aortic dissection, TBAD)患者^[7]。本文讨论的2例患者均有脊髓灌注不足问题,因此内科治疗不作为主要治疗手段。病例1术前给予降压药使收缩压控制在120~140 mmHg左右,并同时给予镇静、止痛治疗,减少了主动脉夹层术前破裂出血的风险,有利于提高患者的存活率和预后,但血压控制的水平较低也是导致脊髓灌注不足的原因,这可能也与患者入院药物治疗后出现截瘫有关。外科治疗主要包括开放性手术与腔内修复术,腔内修复术主要用于复杂的超急性、急性TBAD^[8]。对于DeBakey III型和TBAD临床上则是以覆膜支架植入术为主要治疗方式。虽然部分复杂主动脉疾病的患者不适合微创手术,甚至行覆膜支架植入术后会继发感染^[9],但研究表明腔内修复术这一治疗方式的死亡率以及术后截瘫和肾衰竭等情况的发生率远低于开放性手术,主动脉夹层与动脉瘤的患者接受腔内修复手术治疗后很少需要后期再介入^[8,10-13]。覆膜支架植入术后约7%的患者发生截瘫等并发症,这与病变部位靠近LSA甚至累及LSA,从而不

可避免的需要支架覆盖 LSA 有关,在没有血运重建的情况下覆盖 LSA,会增加 SCI 导致术后截瘫发生的可能^[14];其次术后虽然近端入口撕裂处得到有效覆盖,但远端主动脉的真腔可能会有持续性的压缩或塌陷无法改善^[15]。脊髓灌注的关键为位于 T9~T12 之间的肋间动脉,保留这些动脉可降低术后神经损伤的风险。

对于合并有 SCI 的患者可行药物治疗,CSF 引流术、允许性高血压、轻度允许性低温和升高血清血红蛋白来治疗。其中,药物治疗如甲泼尼龙可在降低组织水肿以及改善脊髓血流量的同时减少神经细胞的氧化损伤^[16];允许性高血压即只对收缩压 150 mmHg 以上的患者给予降压药,对于血压维持在 120/70 mmHg 水平的患者不进行常规的降压处理,使患者脊髓灌注压保存在一定水平,来维持脊髓供血^[17-18];轻度允许性低温和升高血清血红蛋白可起到保护脊髓损伤的组织的作用^[19]。目前临床的主要治疗方式为 CSF 引流术,并辅以上述药物及允许性高血压。其中,CSF 引流术虽然有硬膜穿刺后头痛及持续性脑脊液漏等问题,但是 CSF 引流术能通过降低 CSF 压力从而缓解脊髓灌注不足,对于急性脊髓损伤治疗的有效性已达成普遍共识^[19-22]。术后可辅以针灸理疗及康复训练^[23],改善预后。

病例 1 早期进行了 CSF 引流来减少脊髓受到的压迫以及甲泼尼龙冲击治疗改善脊髓急性损伤的运动及感觉功能,但保守治疗 2 d 后截瘫症状无任何改善,行手术治疗,该治疗方式目的是为了封闭破口恢复真腔血供、增加真腔压力,减少假腔血肿,将与假腔相连的 AKA 从受压中

解救出来。术后血肿消失,主动脉重塑良好,使 AKA 与真腔相通从而增加脊髓供血(图 5)。后期辅以针灸理疗及康复训练,术后 6 周肌力逐渐恢复,但目前没有具体指南支持。病例 2 在诊断明确后,同样在改善脊髓灌注的情况下,急行主动脉覆膜支架腔内修复术减轻脊髓供血动脉受到的压迫,减少假腔血肿,使 AKA 和肋间动脉重新与真腔相通(图 6)从而增加脊髓供血。术后辅以 CSF 引流减轻髓腔压力,脊髓受压减少进一步促进脊髓血供的恢复,术后半年患者双下肢肌力正常。因此,对于本文 2 例患者的手术方式均选择了腔内修复术,这 2 例患者术中在覆膜支架的释放过程中,尽可能减少支架远端对于降主动脉发出的肋间动脉、腰动脉及 AKA 的覆盖;同时保证远端主动脉真腔不能出现压缩或塌陷,从而减少术后患者脊髓供血出现问题的可能性,减少术后出现截瘫或加重的风险;并且近端覆盖在 LSA 中点或后缘,减少了对 LSA 的覆盖。既能减少术中了对患者的损伤,也可以减少术后并发症的发生率及患者死亡率。但是病例 2 患者的远期恢复情况优于病例 1 患者,这可能与进行主动脉覆膜支架腔内修复术的时间有关,较早恢复真腔血供,减轻假腔血肿、恢复真腔与 AKA 的血流相连性从而改善脊髓供血,可能更有利于患者病情的恢复^[24],改善患者预后,提高其生活质量。因此,对于急性主动脉夹层合并截瘫患者的快速诊疗尤为重要,笔者认为根据目前医疗水平,可通过术前薄层 CT 精确定位 AKA 具体位置^[25],术中释放覆膜支架时避免覆盖到 AKA,但目前还缺乏大量的相关研究和临床资料来支持。

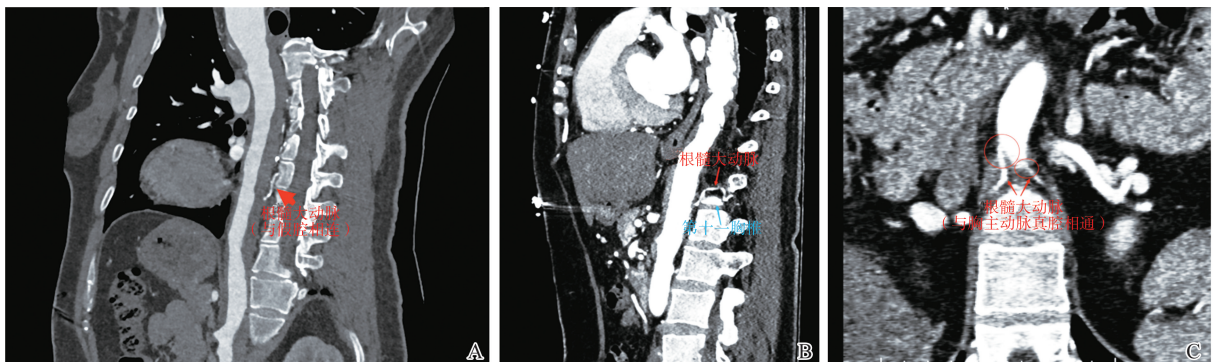


图5 病例 1 AKA 术前与术后血流情况比较

A:术前 AKA 与假腔相连;B、C:术后 AKA 与真腔相连。

Figure 5 Comparison of AKA blood flow before and after surgery in Case 1

A: Preoperative AKA connected to false lumen; B, C: Postoperative AKA connected to the true cavity.

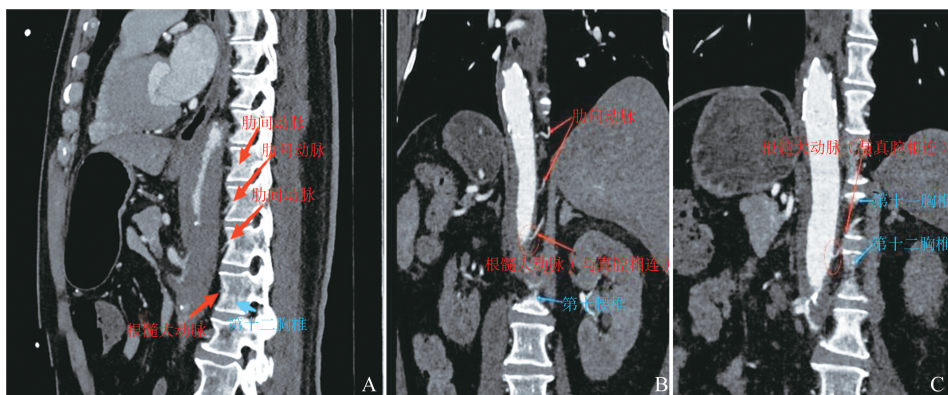


图6 病例2 AKA术前与术后血流情况比较

A:术前AKA与假腔相连;B、C:术后AKA与真腔相连。

Figure 6 Comparison of AKA blood flow before and after surgery in Case 2

A: Preoperative AKA connected to false lumen; B, C: Postoperative AKA connected to the true cavity.

3 结论

本文介绍的2例急性主动脉夹层合并截瘫患者,从MRI上均能看到脊髓异常信号,为了改善脊髓灌注,术前给予硝普钠等药物控制血压,甲泼尼龙减轻水肿从而保证脊髓灌注,缓解脊髓损伤,后行主动脉覆膜支架腔内修复术消除假腔及CSF引流术改善脊髓灌注,辅以针灸理疗与康复训练,在术后复查时恢复了正常肌力。因此,该治疗方案对于主动脉夹层合并截瘫或轻瘫的患者是可行的,早期行主动脉覆膜支架腔内修复术可能会改善患者预后,增加患者截瘫症状的治愈率,为此类患者的治疗提供了临床治疗思路。

参考文献:

[1] 中国医师协会心血管外科分会大血管外科专业委员会. 主动脉夹层诊断与治疗规范中国专家共识[J]. 中华胸心血管外科杂志, 2017, 33(11): 641-654.

The Committee of Great Vessels of Chinese Association of Cardiovascular Surgeons. Chinese experts' consensus of standardized diagnosis and treatment for aortic dissection [J]. Chinese Journal of Thoracic and Cardiovascular Surgery, 2017, 33(11): 641-654.

[2] 莫修凤, 李韶, 陈一鑫, 等. 以急性横贯性脊髓缺血性损伤为首发症状的主动脉夹层动脉瘤1例报告[J]. 中风与神经疾病杂志, 2015, 32(7): 636-637.

MO Xiufeng, LI Shao, CHEN Yixin, et al. Aortic dissecting aneurysm with acute transverse spinal cord ischemic injury as the first symptom: a case report[J]. Journal of Apoplexy and Nervous Diseases, 2015, 32(7): 636-637.

[3] Jurado PR, Aragón FH, González VAM, et al. Spontaneous recovery of paraplegia in a polytrauma patient follow-

ing spinal cord ischemia due to Type B traumatic aortic dissection[J]. Case Rep Orthop, 2023, 2023: 8918724. doi:10.1155/2023/8918724.

[4] Simon F, Wagenhäuser MU, Busch A, et al. Arteriogenesis of the spinal cord-the network challenge[J]. Cells, 2020, 9(2): 501.

[5] Tan L, Xiao J, Zhou XM, et al. Untreated distal intimal tears may be associated with paraplegia after total arch replacement and frozen elephant trunk treatment of acute Stanford type A aortic dissection[J]. J Thorac Cardiovasc Surg, 2019, 158(2): 343-350.

[6] 李丽丽, 张计旺, 范丽娟. 脊髓供血系统影像评估及在预防EVAR术后脊髓缺血中的研究进展[J]. 国际医学放射学杂志, 2022, 45(6): 666-670.

LI Lili, ZHANG Jiawang, FAN Lijuan. Research progress of imaging evaluation of spinal cord blood supply and its role in preventing spinal cord ischemia after EVAR[J]. International Journal of Medical Radiology, 2022, 45(6): 666-670.

[7] Hameed I, Cifu AS, Vallabhajosyula P. Management of thoracic aortic dissection [J]. JAMA, 2023, 329(9): 756-757.

[8] MacGillivray TE, Gleason TG, Patel HJ, et al. The society of thoracic surgeons/american association for thoracic surgery clinical practice guidelines on the management of type B aortic dissection[J]. Ann Thorac Surg, 2022, 113(4): 1073-1092.

[9] Gombert A, Frankort J, Keszei A, et al. Outcome of elective and emergency open thoraco-abdominal aortic aneurysm repair in 255 cases: a retrospective single centre study [J]. Eur J Vasc Endovasc Surg, 2022, 63(4): 578-586.

[10] Cho JW, Choo SJ, Lee CH, et al. A 10-year study of surgical results of descending aorta aneurysm repair following chronic aortic dissection[J]. J Vasc Surg, 2020, 72(4):1288-1297.

- [11] Upchurch GR Jr, Escobar GA, Azizzadeh A, et al. Society for Vascular Surgery clinical practice guidelines of thoracic endovascular aortic repair for descending thoracic aortic aneurysms[J]. *J Vasc Surg*, 2021, 73(1S): 55-83.
- [12] Liu DH, Luo H, Lin S, et al. Comparison of the efficacy and safety of thoracic endovascular aortic repair with open surgical repair and optimal medical therapy for acute type B aortic dissection: a systematic review and meta-analysis[J]. *Int J Surg*, 2020, 83: 53-61. doi:10.1016/j.ijvs.2020.08.051.
- [13] Jordan F, FitzGibbon B, Kavanagh EP, et al. Endovascular versus open surgical repair for complicated chronic Type B aortic dissection [J]. *Cochrane Database Syst Rev*, 2021, 12(12): CD012992. doi:10.1002/14651858.CD012992.pub2.
- [14] 王振华, 宋晗, 韦铎亮, 等. 急性B型主动脉夹层Castor单分支支架置入术后近端主动脉的早期重塑[J]. *山东大学学报(医学版)*, 2023, 61(2): 36-42.
WANG Zhenhua, SONG Han, WEI Duoliang, et al. Early remodeling of the proximal aorta after Castor single-branched stent-graft implantation for acute type B aortic dissection [J]. *Journal of Shandong University (Health Sciences)*, 2023, 61(2): 36-42.
- [15] Sobocinski J, Dias NV, Hongku K, et al. Thoracic endovascular aortic repair with stent grafts alone or with a composite device design in patients with acute type B aortic dissection in the setting of malperfusion [J]. *J Vasc Surg*, 2020, 71(2): 400-407.
- [16] Zou HJ, Guo SW, Zhu L, et al. Methylprednisolone induces neuro-protective effects via the inhibition of A1 astrocyte activation in traumatic spinal cord injury mouse models [J]. *Front Neurosci*, 2021, 15: 628917. doi:10.3389/fnins.2021.628917.
- [17] Weissler EH, Voigt SL, Raman V, et al. Permissive hypertension and collateral revascularization may allow avoidance of cerebrospinal fluid drainage in thoracic endovascular aortic repair[J]. *Ann Thorac Surg*, 2020, 110(5): 1469-1474.
- [18] Marcondes GB, Cirillo-Penn NC, Tenorio ER, et al. Multicenter study to evaluate endovascular repair of extent I-III thoracoabdominal aneurysms without prophylactic cerebrospinal fluid drainage [J]. *Ann Surg*, 2023, 278(2): e396-e404.
- [19] Spratt JR, Walker KL, Neal D, et al. Rescue therapy for symptomatic spinal cord ischemia after thoracic endovascular aortic repair[J]. *J Thorac Cardiovasc Surg*, 2022; S0022-S5223(22)01168-0. doi:10.1016/j.jtcvs.2022.10.045.
- [20] Scott DA, Denton MJ. Spinal cord protection in aortic endovascular surgery[J]. *Br J Anaesth*, 2016, 117(Suppl 2): ii26-ii31.
- [21] Piazza M, Squizzato F, Milan LC, et al. Incidence and predictors of neurological complications following thoracic endovascular aneurysm repair in the global registry for endovascular aortic treatment [J]. *Eur J Vasc Endovasc Surg*, 2019, 58(4): 512-519.
- [22] Khan SN, Stansby G. Cerebrospinal fluid drainage for thoracic and thoracoabdominal aortic aneurysm surgery [J]. *Cochrane Database Syst Rev*, 2012, 10(10): CD003635. doi:10.1002/14651858.CD003635.pub3.
- [23] 欧喜智. 针灸中药推拿结合在主动脉夹层术后下肢瘫痪久治不愈患者中的临床治疗效果[J]. *黑龙江中医药*, 2020, 49(4): 35-36.
OU Xizhi. Clinical therapeutic effect of acupuncture combined with traditional Chinese medicine and massage on patients with long-term paralysis of lower limbs after aortic dissection [J]. *Heilongjiang Journal of Traditional Chinese Medicine*, 2020, 49(4): 35-36.
- [24] Plotkin A, Vares-Lum D, Magee GA, et al. Management strategy for lower extremity malperfusion due to acute aortic dissection [J]. *J Vasc Surg*, 2021, 74(4): 1143-1151.
- [25] 李敏, 秦洪涛, 许茜, 等. 薄层CT平扫对主动脉夹层诊断的价值[J]. *国际医学放射学杂志*, 2020, 43(1): 13-16.
LI Min, QIN Hongtao, XU Qian, et al. The value of non-enhanced thin-slice CT in diagnosis of aortic dissection [J]. *International Journal of Medical Radiology*, 2020, 43(1): 13-16.

(编辑:房红娟)