

## 视觉倒置的临床和解剖特征

叶强<sup>1</sup>, 洛松巴宗<sup>2</sup>, 王浩<sup>1</sup>, 刘晓燕<sup>1</sup>, 马进海<sup>3</sup>, 南苏亭<sup>1</sup>, 王晶<sup>1</sup>, 杨义<sup>1</sup>, 律鹏<sup>1</sup>, 王德贵<sup>4</sup>, 张文芳<sup>1</sup>

1. 兰州大学第二医院 眼科, 甘肃 兰州 730000
2. 尼玛县中仓乡卫生院, 西藏 那曲 853200
3. 兰州普瑞眼科医院 眼科, 甘肃 兰州 730000
4. 兰州大学基础医学院 人体解剖与组织胚胎研究所, 甘肃 兰州 730000

**摘要:**视觉倒置(upside-down reversal of vision, UDRV)是一种罕见的视物变形症或视觉错觉,能扭曲物体的大小、形状或倾斜程度的临床症状。其特征是患者的视觉图像在冠状位发生瞬时 180°的倒置。迄今为止,UDRV 在国内尚未见报道,但在国外文献的报道中,其严重影响患者视力和生活,给患者的心理带来了前所未有的冲击。本文讨论 UDRV 的潜在病因和临床特征,以期进一步提高临床医生对这种情况的认识,科学诊断和治疗,减少患者的心理困扰。尽管现有的 UDRV 研究有助于了解视觉形成的机制和可能的视觉调节机制,但具体的病因和机制尚不清楚。因此我们提出了一个视觉调控的假说“视觉独立调控中枢”来解释这种现象。

**关键词:**视觉;倒置;中枢神经系统损伤;前庭系统功能障碍

**中图分类号:**R774.7 **文献标志码:**A **文章编号:**1673-3770(2024)02-0137-07

**引用格式:**叶强,洛松巴宗,王浩,等. 视觉倒置的临床和解剖特征[J]. 山东大学耳鼻喉眼学报,2024, 38(2):137-143. YE Qiang, LUO Song Bazong, WANG Hao, et al. Clinical and anatomical features of upside-down reversal of vision[J]. Journal of Otolaryngology and Ophthalmology of Shandong University, 2024, 38(2):137-143.

### Clinical and anatomical features of upside-down reversal of vision

YE Qiang<sup>1</sup>, LUO Song Bazong<sup>2</sup>, WANG Hao<sup>1</sup>, LIU Xiaoyan<sup>1</sup>, MA Jinghai<sup>3</sup>, NAN Suting<sup>1</sup>, WANG Jing<sup>1</sup>, YANG Yi<sup>1</sup>, LYU Peng<sup>1</sup>, WANG Degui<sup>4</sup>, ZHANG Wenfang<sup>1</sup>

1. Department of Ophthalmology, the Second Hospital of Lanzhou University, Lanzhou 730000, Gansu, China
2. Nima County Zhongcang Township Health Center, Naqu 853200, Xizang, China
3. Department of Ophthalmology, Lanzhou Bright Ophthalmology, Lanzhou 730000, Gansu, China
4. Institute of Human Anatomy and Histoembryology, Basic Medical College, Lanzhou University, Lanzhou 730000, Gansu, China

**Abstract:** Upside-down reversal of vision (UDRV) is a rare clinical symptom of visual distortion or visual illusion that can distort the size, shape, or tilt of an object. Its characteristic is that the patient's visual image undergoes an instantaneous 180° inversion in the coronal position. So far, UDRV has not been reported in China, but in foreign literature, it seriously affects patients' vision and life, bringing unprecedented psychological impact to patients. Here, we discuss the potential etiology and clinical features of UDRV to further improve the understanding of this condition by clinicians, scientifically diagnose and treat the condition, and reduce the psychological distress of patients. Although existing studies on UDRV help us understand the mechanisms of vision formation and possible regulatory mechanisms of vision, the specific etiology and mechanisms are not yet clear. Therefore we propose a hypothesis of visual regulation: "visual-independent regulation center" to explain it.

**Key words:** Vision; Reversal; Central nervous system injury; Vestibular system dysfunction

视觉倒置(upside-down reversal of vision, UDRV)是一种罕见且易被低估的视觉现象,主要表现为患者视觉图像在冠状位发生 180°的旋转<sup>[1]</sup>。然而,目前这种功能障碍的解剖位置和发病机制有

待进一步研究。据国外文献病例报道,UDRV 与脑干、前庭-小脑系统或皮质区等的病变有关,尤其是顶、枕叶区<sup>[2-3]</sup>。国外对该现象的报道逐渐增多,而国内尚未见 UDRV 报道。因该现象的临床特点非

收稿日期:2023-03-28

基金课题:兰州大学第二医院萃英学子科研培育计划(CYXZ2021-07,CYXZ2023-09);兰州大学医学教育创新发展项目

第一作者:叶强、洛松巴宗为共同第一作者

通信作者:张文芳。E-mail:zhwenf888@163.com;王德贵。E-mail:wangdegui@lzu.edu.cn

常罕见,易造成诊疗棘手且严重影响患者视力和生活,往往给患者的心理带来巨大的冲击和恐惧。因此本文就对该现象的临床特征、解剖位置、可能的发病机制及诊治等方面进行综述,并提出视觉调控的可能机制假说——“视觉独立调控中枢”,以期国内的临床医生和科研工作者能够更加科学地认识这一眼科现象。

## 1 临床特征与相关解剖位置

UDRV 的临床特征是患者的视觉图像在冠状位发生瞬时 180° 的倒置,是一种罕见的视物变形症或视觉错觉。Bishopp 等<sup>[4]</sup>首次报道了 1 例 UDRV 患者,并认为该现象是患者歇斯底里的精神问题导致的,但此后国外对该现象的报道逐渐增多并认为 UDRV 是一种突发的、暂时的视觉错觉现象。通过分析可以得出 UDRV 是阵发、暂时性的发生,一般患者的视觉图像在冠状位突然出现 180° 倒置,但也有 90°~150° 倒置的报道(见图 1)<sup>[5]</sup>。这种现象通常持续几秒钟或几分钟,但也有持续几个小时或数周报道,患者除了视觉上所带来的错觉外,还会表现出紧张、焦虑、眩晕、恶心、呕吐、头痛以及原发疾病的症状<sup>[1-2,6]</sup>。

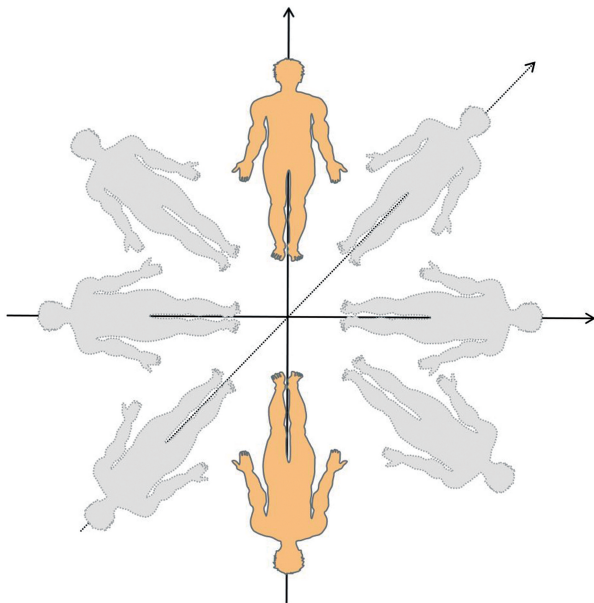


图 1 UDRV 现象的模式图  
Figure 1 Pattern diagram of UDRV

### 1.1 中枢神经系统

据国外文献报道,UDRV 的发生涉及脑干、前庭-小脑系统或皮质区等病变,尤其是顶、枕叶区<sup>[3]</sup>。前人对已报道的病例进行了归纳分析,发现中枢神经系统是最主要的解剖位置,如脑干、小脑、顶叶、枕叶、脑室周围、丘脑、额叶、顶枕结合部、颞枕

结合部、前庭等。在目前所报道的病例中,中枢神经系统的脑干和小脑损伤是发生率最高的部位<sup>[1-2]</sup>。

据报道多发性硬化(multiple sclerosis, MS)与 UDRV 的发生有关。MS 患者通常会伴随视觉和动眼神经症状和体征,但是 MS 引起的 UDRV 却是较为罕见的视觉错觉现象。Seigel 等<sup>[7]</sup>通过临床和影像学表现,报道了 MS 累及脑室周围而发生 UDRV 现象的病例,此后 MS 累及脑室周围、脑干等部位而发生 UDRV 的病例逐渐被报道,脑部 MRI 显示患者脑干和脑室周围等有脱髓鞘病变<sup>[3,8-9]</sup>。

### 1.2 大脑循环异常是 UDRV 发生的高危因素

大脑血液循环是脑组织重要的营养供应来源,而脑组织对缺血缺氧非常敏感,脑缺血或梗死会引起众多不良后果。根据目前报道的病例,我们发现脑循环异常尤其是后循环缺血、梗死是 UDRV 发生的高危因素。在一锁骨下动脉盗血的病例中,患者发生了视觉旋转,可能是由于血液动力学不稳定导致大脑后循环轻度短暂缺血所致<sup>[10-11]</sup>。此外,一些患者因短暂性椎基底动脉缺血和在继发于急性后循环梗死后发生了 UDRV 现象,所以脑循环缺血、梗死也是 UDRV 不容忽视的解剖基础<sup>[12]</sup>。

### 1.3 前庭系统

前庭系统是人体平衡系统的重要组成部分,是由 3 个不同平面的半规管和两个耳石器官组成的一个平衡系统,通过对空间、定向的感知在大脑进行信息整合分析从而保持身体平衡<sup>[13-14]</sup>。前庭功能在视觉信息传导和整合过程中发挥着重要作用,Steiner 等<sup>[12]</sup>报道了前庭功能障碍与 UDRV 的发生有着密切的关系。尤其是一些患有梅尼埃病的患者可发生 UDRV 现象,以及在接受内耳疾病手术或前庭神经中断后一些患者也发生了 UDRV 现象。另外,这些患者普遍伴随着眩晕、共济失调等症状<sup>[2]</sup>。因前庭系统损伤或功能紊乱导致 UDRV 的发生,提示着前庭系统是 UDRV 产生的相关解剖位置。

### 1.4 其他

导致这一罕见现象的解剖位置还包括了椎动脉夹层、Wallenberg 综合征、脑积水第三脑室造瘘术、麻疹脑炎、格林-巴利综合征等,但并不是所有的 UDRV 病例都可以观察到以上这些解剖位置<sup>[2]</sup>。此外,还有一些 UDRV 患者没有找到任何致病的解剖位置,这可能是其他因素导致了 UDRV 的发生。

## 2 潜在病因

UDRV 的确切病因还不明确,潜在的病因包括急性脑梗死、脑缺血、中枢神经系统损伤或病变、周

围前庭功能障碍、多发性硬化、外伤、精神异常等(见图 2)。急性脑梗死是目前所报道 UDRV 病例中最主要的潜在原因之一,并且梗死部位多发生于小脑、脑干。脑循环异常导致脑缺血如椎基底动脉缺血、后循环缺血、短暂性脑缺血发作也是潜在的重要原因<sup>[11-12]</sup>。另外,根据已报道的病例可知,外伤等原因导致的中枢神经系统损伤和病变是不容忽视的潜在病因之一,如顶枕皮质损伤、后颅窝病变、皮质病变、幕下病变等可导致患者发生 UDRV 现象<sup>[10]</sup>。

MS 是一种自身免疫性的中枢神经系统疾病,其特征是神经系统的炎症、脱髓鞘、胶质增生,甚至

神经元的丢失,最常累及的部位是脑室旁、脑干、小脑、脊髓及视神经等。MS 的临床表现复杂多样,病程呈缓解复发且致残率较高,目前无法根治<sup>[15-16]</sup>。MS 患者的视觉症状及体征在临床上非常常见,一些 MS 患者可因视觉异常为首发症状而就诊于眼科。然而,MS 能引起 UDRV 的现象并不是众所周知的。但是当 MS 累及脑干、脑室周围、小脑等部位可引起 UDRV,因此,MS 也是具有临床价值的潜在病因之一<sup>[3]</sup>。

另外,其他可能潜在的病因包括肿瘤、帕金森病、癫痫发作、感染、精神异常等<sup>[2]</sup>。

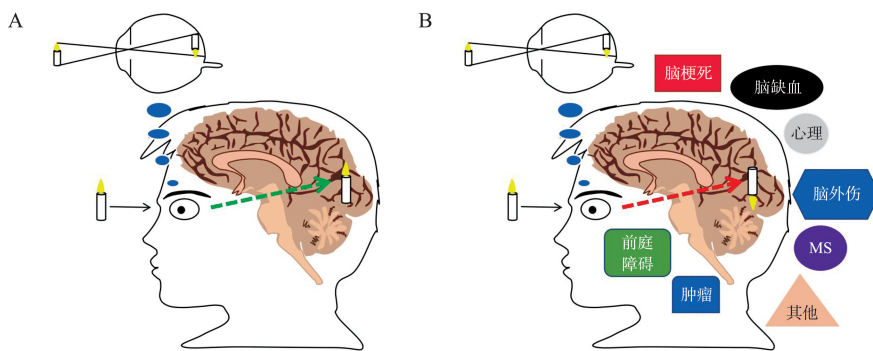


图 2 视觉模拟图

A: 正常视觉的形成; B: UDRV 现象的潜在病因

Figure 2 The visual simulation diagram

A: Formation of normal vision; B: Potential causes of UDRV

### 3 可能的发病机制

#### 3.1 中枢神经系统病变或损伤

视觉在大脑中形成是一个复杂的整合过程,多个脑区需要精密的协调完成。正常的视觉是通过从视网膜传送颠倒的图像信号传入并在视觉中枢枕叶皮层整合翻转获得的<sup>[2]</sup>(见图 2A)。除了这一生理过程外,体位、眼外肌和前庭器官的视网膜外输入也有助于视觉定向的构成<sup>[2,6]</sup>。大脑顶部和(或)枕部病变导致 UDRV 提示大脑皮层功能障碍可能影响了空间视觉的综合调控<sup>[12,17-18]</sup>。此外,脑干、小脑等病变或损伤导致 UDRV 的发生,提示脑干、小脑等参与视觉信息在脑部的翻转和整合以及脑干、小脑等病变或损伤也可能是重要的机制之一<sup>[2]</sup>。Strac-ciari 等<sup>[19]</sup>报道了因左锁骨下动脉狭窄、椎基底动脉供血不足而发生 UDRV 的病例,并推测幕下结构短暂功能障碍也可能导致这种罕见的视觉错觉。Solms 等<sup>[20]</sup>对 21 例病例进行综合分析并报道了一双额叶脓肿引起的 UDRV 病例,并认为额叶在视觉形成和整合过程中发挥作用。后循环缺血、脑梗死可引起脑组织的损伤,因此我们推测后循环缺血、脑梗死导致的 UDRV 现象是因为损伤部位可能是参

与介导视觉翻转信号区。另外,UDRV 与 MS 关系密切,据报道,MS 累及脑干、脑室周围、小脑等部位可引起 UDRV,并将此现象的发生归因于神经细胞脱髓鞘病变<sup>[3,7-9]</sup>。UDRV 患者脑部 MRI 上可以观察到脑干、脑室周围、小脑等部位脱髓鞘病变,并且通过对 MS 的规律治疗后,UDRV 症状可消失或减少发作的频率<sup>[8-9]</sup>。因此,我们推测 MS 导致脑部病变或损伤诱导 UDRV 的发生可能是因为脱髓鞘的神经细胞在视觉翻转、整合信号过程中发生了紊乱。因为大约 70% 的大脑用于视觉和感觉处理,在大脑多个区域包括额叶、顶叶、颞叶、枕叶、脑干、中脑、小脑等可参与视觉信息的传递、整合,因此视觉系统特别容易受到脑损伤的影响<sup>[21]</sup>。然而,目前关于 UDRV 确切的病理生理机制尚不清楚。以往学者们认为顶、枕叶等损伤是 UDRV 发生的最常见原因之一,但是视觉、前庭和躯体感觉系统的各种部位损伤都可能与这种现象有关,并认为视觉、前庭和体感输入的整合障碍与 UDRV 的发生密切相关<sup>[11]</sup>。

因此,中枢神经系统不同部位的病变或损伤可能通过不同的机制导致了 UDRV 的发生,以及前庭系统功能障碍可能也与这种现象有关。

### 3.2 前庭系统功能障碍

前庭系统是人体主要的感觉系统,其有助于我们感知自主和非自主运动、空间定向、动眼控制和自主控制、本体感觉和维持机体平衡,并对头部运动和空间定向进行三维描述。其中包括重要的负责维持平衡的反射:前庭眼反射和前庭脊髓反射,这些反射涉及前庭系统外周和中枢部分。位于中央的前庭系统涉及大脑中的神经通路,这些神经通路对来自内耳外周前庭系统的传入信息做出反应和调控<sup>[22]</sup>。前庭系统中的耳石感受器、半规管通过空间定向感知并将信号传入大脑与视觉信号整合、分析可以确认“主观视觉垂直”的空间定位<sup>[21-22]</sup>。在一些患者中,头部位置变化可以触发 UDRV 现象以及诊断为梅尼埃病的患者可出现视觉颠倒并伴有眩晕发作,这提示前庭系统在视觉形成和再翻转调控中发挥着重要作用<sup>[2,10]</sup>。

另外,在 1 例因 MS 导致脑干病变引起的 UDRV 患者中,学者将这种现象的发生归因于脑干损伤可能中断了前庭信号的输入,从而导致视觉图像短暂的再翻转失败,可能是前庭系统障碍影响了“主观视觉垂直”的感知或身体在空间中的感知定位<sup>[10,12]</sup>。还有学者认为前庭、视觉和躯体感觉系统的功能障碍均可能导致 UDRV 的发生,因此,UDRV 可能是除中枢病变外的周围前庭疾病的一种症状<sup>[23]</sup>。体感输入涉及对来自本体感觉和触觉的垂直刺激的感知,因此 UDRV 可能是由于视觉和前庭在空间感知定位上错误匹配产生的一种短暂的环境、视觉、空间感知障碍<sup>[10]</sup>。然而,中断机体对体感的输入可能不足以扰乱垂直感知,但可能会触发视觉和前庭在中枢整合的失衡从而导致错误的垂直感知。目前看来,尽管 UDRV 可能不能完全用视觉-前庭不匹配来解释,但是这提示着前庭系统功能障碍可能在 UDRV 的发生中扮演着重要作用。UDRV 现象的发生可能是由于前庭-小脑-眼系统的功能障碍导致了视觉信息整合、再翻转的失败<sup>[2-3,8-9]</sup>。然而,UDRV 的精确机制尚不清楚,希望未来新的 UDRV 病例能使我们进一步了解这种现象发生的机制。

### 3.3 精神、心理障碍

精神、心理障碍在临床上往往会引起患者出现复杂、多样的视觉障碍和错觉,并通过对症药物治疗可以消除或缓解症状。Bishopp 等<sup>[4]</sup>首次报道 UDRV 病例时就认为该现象是患者歇斯底里的光学错觉,是由于患者精神、心理障碍所造成的。另外,一些 UDRV 患者找不到任何的临床证据和病

因,但是通过镇静、抗焦虑、心理治疗后,患者的 UDRV 症状可终止,这表明精神、心理障碍可能也是 UDRV 发生的重要病因之一<sup>[1-2]</sup>。此外,在一些服用阿片类药物后导致中毒的患者也会表现出 UDRV 现象,但是停用阿片类药物后患者症状可以得到明显缓解甚至消失<sup>[2]</sup>。因此,我们并不能只通过脑干、前庭-小脑系统或皮质区等病变来解释 UDRV 现象的发生。根据目前报道的病例,这一罕见现象可能是由于脑干、前庭-小脑系统或皮质区等病变或精神心理障碍导致介导视觉再翻转机制的短暂障碍。

### 3.4 视觉独立调控中枢

多感官相互作用对于整合身体运动和身体在空间中相对于其他部位和地面的位置的信号至关重要<sup>[24]</sup>。视觉信号是视网膜通过接收光信号转变为电信号后,再传递到大脑视觉皮层的各个脑区,进行严密和精确的加工处理后形成视觉图像。“视觉信息加工”是人类高级神经功能的体现之一。目前,我们所知的是绝大多数来自视网膜的视觉信息传递到位于丘脑背侧的外侧膝状体,其他信息则传递到丘脑枕核和上丘的皮下核团等,然后传递至同侧的大脑初级视觉皮层进行初步处理后再通过背侧通路和腹侧通路传递至到高级视觉皮层进行分析、整合形成精确、复杂的视觉图像<sup>[25-27]</sup>。此外,根据目前的研究发现背侧通路包括枕叶到顶叶的一系列脑区主要处理运动和深度相关的视知觉信息,而腹侧通路包括枕叶到颞叶的一系列脑区主要负责识别物体<sup>[26]</sup>。

尽管视觉信息从双眼视网膜、视神经传入后经视交叉传递分配进入视觉中枢处理,但是人类大脑的左右半球处理视觉信息的能力并不完全相同。根据目前的研究发现左半球在分类视觉空间加工方面比右半球好,而右半球在坐标视觉空间加工方面比左半球好,并且对视觉信息处理具有相互关联、互补的作用,这表现出大脑左右半球对视觉处理的不对称性<sup>[28-29]</sup>。根据目前的报道,学者们发现单侧脑损伤、单侧前庭功能障碍等引起的 UDRV 现象和大脑半球及跨半球之间有密切的关系,但是,现有的文献并未提出每一侧大脑都具有“视觉独立调控”这一猜想<sup>[1-2,10,30]</sup>。根据目前的文献发现 UDRV 现象往往累及双眼,但当患者单侧的顶叶、枕叶、小脑或者双侧的额叶、小脑、枕叶、脑室周围等损伤或病变时均可引起双眼的 UDRV 现象<sup>[2]</sup>。这提示着 UDRV 现象可能受到单独一侧大脑半球及跨半球的调控。例如,在 1 例因外周前庭系统病变引起双眼 UDRV

现象的患者中发现当患者处于急性右前庭综合征发作期间时右侧卧位可触发 UDRV 的发生,以及在 12 例因椎基底动脉区域梗塞的双眼 UDRV 患者中发现所有的损伤部位都位于右侧,如小脑半球内侧、旁正中脑桥、小脑后下动脉区、小脑上动脉区等<sup>[10]</sup>。在另一病例中,每当患者仰卧枕部着位休息时就会发生 UDRV 现象,并在快速向左侧移动头部后,左侧出现阵发性旋转性眩晕和三叉神经痛,脑部核磁共振显示患者左侧第 8 脑神经被巨多长基底动脉压迫<sup>[31]</sup>。此外,最新的研究发现,对完全失明患者的视皮层植入微电极阵列的研究中发现,单侧(右枕叶皮质)植入给予刺激可以诱发患者产生光幻视以及可以识别一些字母和物体边界,这提示大脑的一侧视皮层可以单独调控视觉信息<sup>[30]</sup>。

根据以上的依据,我们提出一个调控视觉定向的假说“视觉独立调控中枢”,推测人的每一侧大脑半球可能都存在一个单独的视觉定向调控中枢并可以调控、整合视觉的形成。可能的过程如下:当人体的眼睛捕捉到视觉图像时,因小孔成像的原理在视网膜上形成倒像,图像刺激使得视网膜细胞将光信号转化成电信号并通过视神经、视交叉、外侧膝状体

等传递到双侧大脑的视觉处理中枢。在这一过程中,每一侧大脑的“视觉独立调控中枢”会对视觉信息进行调控,然后双侧大脑的“视觉独立调控中枢”将视觉信息进行深度整合、匹配,使得来自视网膜的颠倒图像再次翻转从而在大脑中形成正立的图像(见图 3A)。但是,当患者单侧或双侧大脑的“视觉独立调控中枢”病变或损伤时,患者就会因双侧“视觉独立调控中枢”对视觉调节失衡或紊乱,导致介导视觉再翻转机制的短暂障碍,从而出现急性的双眼 UDRV 现象(见图 3B、图 3C)。当这种失衡或紊乱重建时,UDRV 现象就可终止。如通过闭眼、倾斜头部或眼前挥动熟悉物体等方法,重新启动双侧“视觉独立调控中枢”的调控,使之达到平衡;以缓解或终止 UDRV 症状。前人也认为这种视觉错觉现象可能与前庭皮质及大脑半球和跨半球之间的相互作用障碍有关<sup>[11]</sup>。因此,我们认为“视觉独立调控中枢”应具有如下特点:①每个半脑都可能存在一个视觉调控中枢并对视觉信息的形成进行整合。②两侧的调控中枢具有关联性和一致性。③一侧或者两侧的调控中枢功能障碍都可以导致视觉再翻转的失败。④具有一定的可恢复性。

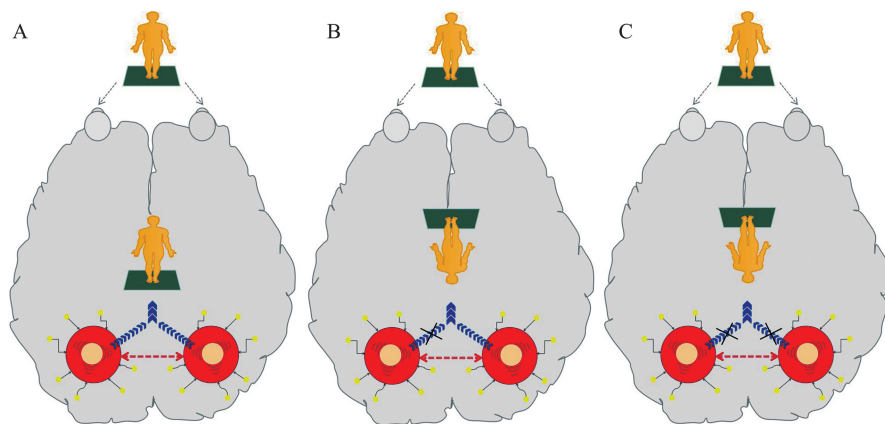


图 3 大脑半球“视觉独立调控中枢”模式图

A: 双侧大脑半球“视觉独立调控中枢”模式图; B: 单侧“视觉独立调控中枢”功能障碍; C: 双侧“视觉独立调控中枢”功能障碍

Figure 3 Pattern of "visually independent regulatory centers" in hemispheres

A: Pattern of "visually codependent regulatory centers" in Bilateral Hemispheres; B: Unilateral functional dysfunction of "visual independent regulatory centers"; C: Bilateral functional dysfunction of "visual independent regulatory centers"

然而,UDRV 现象发生的机制非常复杂,我们对该现象的具体机制还有待进一步认识。目前,我们所提出的“视觉独立调控中枢”假说可能可以解释当患者脑干、前庭-小脑系统或皮质区等病变或精神心理障碍时,导致了患者单侧或双侧大脑的“视觉独立调控中枢”对视觉调节紊乱从而使介导视觉再翻转机制的短暂障碍诱发了患者出现急性的 UDRV 现象。但是,未来随着对 UDRV 研究的深入,我们会进一步认识该现象的病因和具体机制。

## 4 治疗及预后

UDRV 作为一种罕见的视觉症状,其发生与诸多病因相关。由于该类病例报道和研究较少以及具体病因和发生机制尚不明确,因此对 UDRV 尚无明确的治疗方案。此外,目前学者们认为 UDRV 一般是一种自限性症状,可自行缓解或恢复<sup>[1-2,6,11]</sup>。但是,这种视觉错觉可能会严重影响患者视力和生活,并给患者的心理带来冲击。因此及时终止或减少持

续时间非常重要。目前学者们认为患者可采取一些方法来缓解或者终止这种现象,如闭眼、倾斜头部或眼前移动熟悉的物体,以及对患者进行心理疏导缓解或消除恐惧和心理冲击<sup>[6,9,11-12]</sup>。另外,我们强调应加强对原发疾病或病因的干预或治疗。尽早治疗原发病会减少 UDRV 发生的频率或持续时间。此外,当患者出现急性 UDRV 症状时应尽早行头部 MRI 和(或)CT 等检查,排查颅脑病变。

## 5 小 结

UDRV 是一种急性发作、自限性症状,转归良好,一般不遗留神经系统的后遗症。但是该症状给患者神经和心理带来了极大的冲击,导致患者紧张和不安,并且临床缺乏诊疗方法。因此 UDRV 应该引起眼科和神经科医生的重视。本文较为系统的分析了 UDRV 的临床表现、潜在病因、解剖特征、可能的发病机制,以期提高我们医生及科研工作者对该病的认识,并强调了对原发疾病或病因治疗的重要性。UDRV 可能是由于脑卒中、周围前庭疾病等原因导致脑干、前庭-小脑系统或皮质区等病变或精神心理障碍,使得患者介导视觉图像再翻转发生短暂的障碍。此外,为了解释一些累及大脑单侧的顶叶、枕叶、小脑、脑室周围、周围前庭等损伤或病变时所引起 UDRV 现象的病例,我们提出了“视觉独立调控中枢”。但是目前我们对该病的认识及发病机制尚且不足。未来随着对 UDRV 研究的深入以及电子计算机芯片成像技术的应用,我们期待对 UDRV 有一个全面、系统的认识,并深入对介导视觉再翻转机制的研究和验证“视觉独立调控中枢”是否存在。另外 UDRV 现象也给我们提供了一些视觉信号处理的启发。视觉可能是由大脑皮质、前庭系统、中脑、小脑等多方面共同协调、整合完成,以及 UDRV 现象对于我们进一步研究视觉图像再翻转和视觉信息加工机制有着重要的研究价值。

## 参考文献:

[1] Zeller M, Stamps W. Interdisciplinary approach to the treatment of rare visual illusions in a veteran[J]. *BMJ Case Rep*, 2021, 14(1): 238362. doi:10.1136/bcr-2020-238362

[2] Yap JA. Upside-down vision: a systematic review of the literature[J]. *BMJ Neurol Open*, 2022, 4(2): 000337. doi:10.1136/bmjno-2022-000337

[3] Deniz O, Keklikoglu HD, Vural G, et al. Acute “upside-down” visual inversion in a patient with multiple sclerosis [J]. *Neurol Sci*, 2012, 33(3): 635-637. doi:10.1007/

s10072-011-0781-3

[4] Bishopp T. Case of optical illusion from hysteria[J]. *Med Phys J*, 1805, 14(78): 117-118

[5] Pensato U, D'Angelo R, Rinaldi R, et al. Room tilt illusion and persistent hiccups as presenting symptoms of a left PICA stroke: a case report[J]. *Neurol Sci*, 2020, 41(2): 469-471. doi:10.1007/s10072-019-04041-9

[6] River Y, Ben Hur T, Steiner I. Reversal of vision Metamorphopsia[J]. *Arch Neurol*, 1998, 55(10): 1362. doi:10.1001/archneur.55.10.1362

[7] Seigel AM. Inverted vision in MS[J]. *Neurology*, 1988, 38(8): 1335. doi:10.1212/wnl.38.8.1335-a

[8] Dogđulu ÇF, Kansu T. Upside-down reversal of vision in multiple sclerosis[J]. *J Neurol*, 1997, 244(7): 461. doi:10.1007/s004150050123

[9] Okuyucu EE, Okuyucu S, Karazincir S, et al. Acute ‘upside-down’ visual inversion due to multiple sclerosis[J]. *Mult Scler*, 2008, 14(2): 266-267. doi:10.1177/1352458507082045

[10] Sierra-Hidalgo F, de Pablo-Fernández E, Martín AHS, et al. Clinical and imaging features of the room tilt illusion[J]. *J Neurol*, 2012, 259(12): 2555-2564. doi:10.1007/s00415-012-6536-0

[11] Arntzen K, Alstadhaug KB. Room tilt illusion and subclavian steal - a case report[J]. *BMC Neurol*, 2020, 20(1): 369. doi:10.1186/s12883-020-01947-2

[12] Steiner I, Shahin R, Melamed E. Acute “upside down” reversal of vision in transient vertebrobasilar ischemia [J]. *Neurology*, 1987, 37(10): 1685. doi:10.1212/wnl.37.10.1685-a

[13] 黄岚, 高伟. 内耳疾病继发 BPPV 的发病机制和临床特征的研究进展[J]. *山东大学耳鼻喉眼学报*, 2022, 36(4): 108-113. doi:10.6040/j.issn.1673-3770.0.2021.445

HUANG Lan, GAO Wei. Research progress on the pathogenesis and clinical characteristics of BPPV secondary to inner ear diseases[J]. *Journal of Otolaryngology and Ophthalmology of Shandong University*, 2022, 36(4): 108-113. doi:10.6040/j.issn.1673-3770.0.2021.445

[14] 邹曙光, 彭安全, 杨涛, 等. 视觉依赖在前庭疾病中的研究进展[J]. *中华耳科学杂志*, 2022, 20(4): 679-683. doi:10.3969/j.issn.1672-2922.2022.04.027

ZOU Shuguang, PENG Anquan, YANG Tao, et al. Research progress on visual dependence in vestibular diseases[J]. *Chinese Journal of Otology*, 2022, 20(4): 679-683. doi:10.3969/j.issn.1672-2922.2022.04.027

[15] Graves JS, Krysko KM, Hua LH, et al. Ageing and multiple sclerosis[J]. *Lancet Neurol*, 2023, 22(1): 66-77. doi:10.1016/S1474-4422(22)00184-3

[16] 侯少瑾, 王云凤, 曹丽丽, 等. 视神经脊髓炎谱系疾病 53 例与多发性硬化 11 例的脑脊液检测比较[J]. *山东*

- 大学学报(医学版), 2023, 61(1):32-37. doi: 10.6040/j.issn.1671-7554.0.2022.1074
- HOU Shaojin, WANG Yunfeng, CAO Lili, et al. Comparison of cerebrospinal fluid detection in 53 patients with neuromyelitis optica spectrum disorder and 11 patients with multiple sclerosis[J]. *Journal of Shandong University (Health Science)*, 2023, 61(1): 32-37. doi: 10.6040/j.issn.1671-7554.0.2022.1074
- [17] Ropper AH. Illusion of tilting of the visual environment. Report of five cases[J]. *J Clin Neuroophthalmol*, 1983, 3(2): 147-151
- [18] Charles N, Froment C, Rode G, et al. Vertigo and upside down vision due to an infarct in the territory of the medial branch of the posterior inferior cerebellar artery caused by dissection of a vertebral artery[J]. *J Neurol Neurosurg Psychiatry*, 1992, 55(3): 188-189. doi:10.1136/jnnp.55.3.188
- [19] Stracciari A, Guarino M, Ciucci G, et al. Acute upside down reversal of vision in vertebrobasilar ischaemia[J]. *J Neurol Neurosurg Psychiatry*, 1993, 56(4): 423. doi: 10.1136/jnnp.56.4.423
- [20] Solms M, Kaplan-Solms K, Saling M, et al. Inverted vision after frontal lobe disease[J]. *Cortex*, 1988, 24(4): 499-509. doi:10.1016/S0010-9452(88)80044-3
- [21] Kaae C, Cadigan K, Lai K, et al. Vestibulo-ocular dysfunction in mTBI: utility of the VOMS for evaluation and management - A review[J]. *NeuroRehabilitation*, 2022, 50(3): 279-296. doi:10.3233/nre-228012
- [22] Aleman M. Vestibular Disease[J]. *Vet Clin North Am Equine Pract*, 2022, 38(2): 397-407. doi: 10.1016/j.cveq.2022.05.008
- [23] Akdal G, Toydemir HE, Tanrıverdzade T, et al. Room tilt illusion: a symptom of both peripheral and central vestibular disorders[J]. *Acta Neurol Belg*, 2017, 117(1): 363-365. doi:10.1007/s13760-016-0628-z
- [24] Anzellotti F, Onofri V, Maruotti V, et al. Autoscopic phenomena: case report and review of literature[J]. *Behav Brain Funct*, 2011, 7(1): 2. doi:10.1186/1744-9081-7-2
- [25] Murakami T, Ohki K. Thalamocortical circuits for the formation of hierarchical pathways in the mammalian visual cortex [J]. *Front Neural Circuits*, 2023, 17: 1155195. doi:10.3389/fncir.2023.1155195
- [26] 鲍敏, 黄昌兵, 王莉, 等. 视觉信息加工及其脑机制[J]. *科技导报*, 2017, 35(19): 15-20. doi:10.3981/j.issn.1000-7857.2017.19.001
- [27] 李世金, 唐昂藏, 杨必, 等. 虚拟现实视觉训练对集合不足长期疗效的观察[J]. *山东大学耳鼻喉眼学报*, 2022, 36(5): 35-40. doi:10.6040/j.issn.1673-3770.0.2021.198
- LI Shijin, TANG Angcang, YANG Bi, et al. Long-term effectiveness of virtual reality-based vision therapy for convergence insufficiency: a random clinical trial[J]. *Journal of Otolaryngology and Ophthalmology of Shandong University*, 2022, 36(5): 35-40. doi:10.6040/j.issn.1673-3770.0.2021.198
- [28] Hellige JB. Hemispheric asymmetry for visual information processing[J]. *Acta Neurobiol Exp*, 1996, 56(1): 485-497
- [29] Slotnick SD, Moo LR, Tesoro MA, et al. Hemispheric asymmetry in categorical versus coordinate visuospatial processing revealed by temporary cortical deactivation [J]. *J Cogn Neurosci*, 2001, 13(8): 1088-1096. doi: 10.1162/089892901753294383
- [30] Fernández E, Alfaro A, Soto-Sánchez C, et al. Visual percepts evoked with an intracortical 96-channel micro-electrode array inserted in human occipital cortex [J]. *J Clin Invest*, 2021, 131(23): 151331. doi:10.1172/JCI151331
- [31] Kirsch V, Keeser D, Becker-Bense S, et al. Vestibular and visual cortex activity during room tilt illusion[J]. *J Neurol*, 2017, 264(1): 70-73. doi: 10.1007/s00415-017-8457-4