

双颈部及鼻咽部 Rosai-Dorfman 病 1 例相关病例回顾

李亚茹, 许贞菊, 王效军, 付涛, 袁玥, 吴策

青岛大学附属医院 耳鼻咽喉头颈外科, 山东 青岛 266000

摘要:目的 探讨罗道病(Rosai-Dorfman disease, RDD)病因、临床表现及诊断依据,并总结其治疗经验。方法 回顾性分析 1 例 RDD 患者的临床资料并总结青岛大学附属医院近 10 年来确诊为 RDD 患者的住院资料。结果 通过检索青岛大学附属医院病历系统,排除 3 条病理结果为非 RDD 的患者,共筛选出 6 例病理结果为 RDD 的患者,加上本例患者共 7 例。男女比例为 4:3,16~65 岁,累及皮肤 2 例(2/7),颅内 1 例(1/7),气管 1 例(1/7),颈部淋巴结 2 例(2/7),鼻腔鼻窦、腮腺、眼眶、腋下及颈淋巴结 1 例(1/7),其免疫组化结果(除累及气管患者无本院结果):S100(+),100%、CD68(+),83.3%、CD163(+),80%、CD1a(-),100%(仅 3 例患者行 CD1a 检测),且上述患者均行手术治疗,术后临床症状缓解。结论 经典 RDD 常表现为双侧颈淋巴结肿大,可伴有发热、盗汗、疲乏和体重减轻,结外 RDD 及混合型 RDD 临床上并不多见,但其容易影响重要器官的功能,造成严重后果,且其诊断较为困难,需要与其他疾病进行鉴别诊断。目前 RDD 尚无统一治疗标准,对于出现临床症状的患者,手术治疗可迅速缓解临床症状。RDD 虽为良性病变,但结外 RDD 可因其发生部位产生严重后果,因此临床上应加以重视。

关键词:rosai-dorfman 病; 窦组织细胞增生伴巨大淋巴结病; 免疫组织化学; 诊断; 治疗

中图分类号:R766.3 **文献标志码:**A **文章编号:**1673-3770(2024)04-0108-07

引用格式:李亚茹,许贞菊,王效军,等. 双颈部及鼻咽部 Rosai-Dorfman 病 1 例相关病例回顾[J]. 山东大学耳鼻喉眼学报, 2024, 38(4):108-114. LI Yaru, XU Zhenju, WANG Xiaojun, et al. Rosai-Dorfman disease of the bilateral neck and nasopharynx: a case report and review of related cases[J]. Journal of Otolaryngology and Ophthalmology of Shandong University, 2024, 38(4): 108-114.

Rosai-Dorfman disease of the bilateral neck and nasopharynx: a case report and review of related cases

LI Yaru, XU Zhenju, WANG Xiaojun, FU Tao, YUAN Yue, WU Ce

Department of Otorhinolaryngology & Head and Neck Surgery, Affiliated Hospital of Qingdao University, Qingdao 266000, Shandong, China

Abstract: Objective In order to explore the etiology, clinical manifestations, diagnostic basis, and treatment experience of Rosai-Dorfman disease (RDD). **Methods** The clinical data of a patient with RDD were retrospectively analyzed, and the hospitalization data of patients diagnosed with RDD in our hospital in the last 10 years were summarized. **Results** By searching the case system of our hospital, three patients with non-RDD pathological results were excluded, and six patients with RDD pathological results were screened out, plus seven patients in this case. The male-to-female ratio was 4:3, and the patients were aged 16–65 years. There were two cases (2/7) involving the skin, one case (1/7) involving the brain, one case (1/7) involving the trachea, two cases (2/7) involving the cervical lymph nodes, and one case (1/7) involving the nasal sinus, parotid gland, orbit, armpit, and cervical lymph nodes. **Conclusion** Classical RDD often manifests as bilateral cervical lymph node enlargement, which may be accompanied by fever, night sweats, fatigue, and weight loss. Extranodal RDD and mixed RDD are rare in clinical practice. However, as they affect the function of important organs, cause serious consequences, and have a difficult diagnosis, they need to be differentiated from other diseases. At present, there is no unified standard treatment for RDD. For patients with clinical symptoms, surgical treatment can quickly relieve clinical symptoms. Although RDD is a benign lesion, extranodal RDD may have serious consequences because of its location; therefore, it should be paid attention to in the clinic.

Key words: Rosai-Dorfman disease; Sinus histiocytosis with massive lymphadenopathy; Immunohistochemistry; Diagnose; Therapy

罗道病(Rosai-Dorfman disease, RDD)是一种罕见的非朗格汉斯细胞组织细胞增多症,最早是 1965 年由 Destombes 所描述,后于 1969 年由 Juan Rosai 及 Ronald Dorfman 改称为“窦组织细胞增生伴巨大

淋巴结病”^[1-2],根据 2016 年发布的关于组织细胞增多症的修订分类,RDD 被分在“R”组,其包括家族性 RDD、经典 RDD、结外 RDD、肿瘤相关 RDD 及免疫疾病性 RDD 等^[3]。本研究回顾性分析了青岛

收稿日期:2023-05-26

基金课题:青岛大学附属医院临床医学+X 科研项目(2020-094835)

通信作者:付涛。E-mail: futaoent@hotmail.com

大学附属医院耳鼻咽喉头颈外科收治 1 例经典 RDD 患者,对其临床资料进行分析并回顾性分析相关病例,现报告如下。

1 资料与方法

1.1 临床资料

患者,男,18 岁,因“发现双侧颈部肿物 8 个月余”于 2022 年 11 月 24 日入院,患者 8 个月前无意间发现左侧颈部肿物,直径约 1 cm 左右,无压痛,后肿物逐渐增大,无憋气、无吞咽困难、无饮水呛咳、无发热未予特殊处理。5 个月前无意间发现右侧颈部肿物,同左侧、无压痛,后逐渐增大。外院行电子纤维喉镜检查发现鼻咽肿物,穿刺活检后为淋巴组织增生伴局灶组织细胞增生,可见吞噬淋巴细胞现象,不能排除 RDD 病;行颈部超声及穿刺病理检查结果同上,建议切除完整淋巴结明确诊断,无既往病史。

入院后体格检查示:双侧颈部可触及多枚肿大淋巴结,活动,质韧,左侧大者约 4.0 cm×3.0 cm,右侧大者约 5.0 cm×3.0 cm,无压痛,颈部皮肤无红肿,无静脉曲张(见图 1)。实验室检查示:CRP 49.7 mg/L (0.0~5.0 mg/L),ESR 20 mm/h (0.0~15.0 mm/h),中性粒细胞计数 $7.9 \times 10^9/L$ ($2.0 \times 10^9 \sim 7.0 \times 10^9/L$),中性粒细胞百分比 82% (50.0%~70.0%),EB 病毒检测 3 种早期抗原升高,EB 病毒早期抗原(EBV-EA-IgG)

3.47 AU/mL,EB 病毒衣壳抗原 IgG (EBV-VCA-IgG) > 50 AU/mL,EB 病毒核抗原 IgG (EBV-NA-IgG) > 50 AU/mL,乙型肝炎表面抗原、丙肝抗体和 HIV 筛查结果为阴性,免疫球蛋白类 IgG4 检查、ANA 为阴性。




图 1 患者双侧颈淋巴结肿大
Figure 1 Bilateral cervical lymph node enlargement

影像学检查:①颈部 CT:鼻咽顶后壁软组织增厚,增强扫描未见明显强化,咽隐窝略窄。左侧梨状隐窝变窄。双侧颈部 II-V 间隙见多发肿大淋巴结影,最大者短径约 30 mm。左侧上颌窦可见囊状低密度影,边界清。声门下水平左侧壁丘样等密度影,直径约 7 mm(见图 2);②颈部彩色多普勒超声:双侧颈部探及数个肿大淋巴结,右侧大者 4.7 cm×2.7 cm(呈融合状),左侧大者 3.6 cm×2.7 cm,均门髓不清,CDFI 内血流信号丰富(见图 3)。术前诊断为:颈部肿物、鼻咽部肿物。

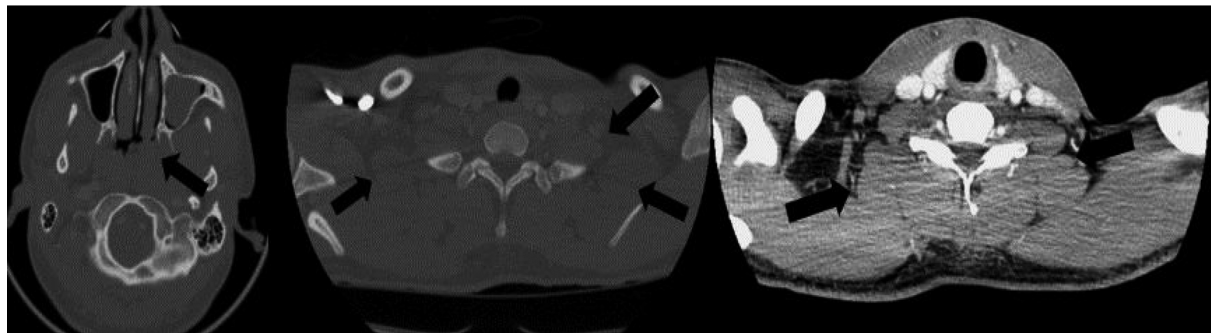

图 2 颈部 CT 鼻咽顶后壁软组织增厚,双侧颈部 II-V 间隙多发肿大淋巴结影
Figure 2 CT of the neck showing thickened soft tissue of the nasopharyngeal roof and posterior wall, and there are many swollen lymph nodes in the II-V space of both sides of the neck

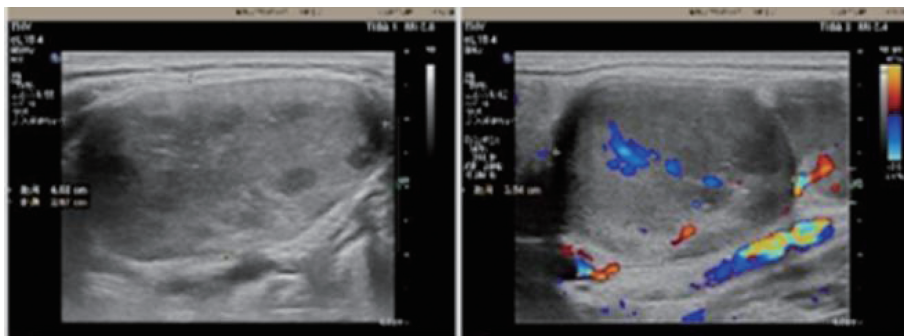


图 3 双侧颈部肿大淋巴结
Figure 3 Several swollen lymph nodes in bilateral necks

1.2 治疗及随访

患者入院后行左侧颈部肿物探查切除术治疗,术中见:颈动脉分叉水平两枚直径约 4 cm 肿大淋巴结,与周围组织无粘连。病理学检查结果:淋巴结淋巴组织增生,病变部分区域可见片状浅染区,主要构成于淋巴结、浆细胞及具有显著吞噬特性的组织细胞,免疫组化结果:CD20(B 细胞+),CD3(T 细胞

+) ,S-100(组织细胞+) ,CD68(组织细胞+) ,CD1a(-) ,CD163(组织细胞+) ,IgG(浆细胞+) ,IgG4(浆细胞+) ,IgG4/IgG<0.4 ,CD38(浆细胞+) (见图 4、5)。出院后患者于血液科就诊,术后 4 个月随访,患者现口服中药治疗,患者左侧颈部淋巴结无明显肿大,右侧颈部肿大淋巴结较前缩小,继续随访中。

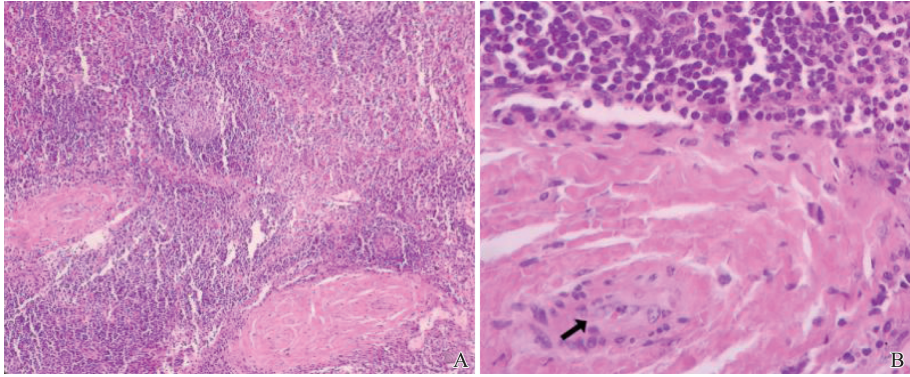


图 4 HE 染色病理学检查

A:HE 染色(100×)淋巴结淋巴组织增生,病变部分区域可见片状浅染区; B:可见组织细胞吞噬淋巴细胞、浆细胞和红细胞(箭头所示 200×)

Figure 4 Hematoxylin and eosin staining pathological examination

A:Hematoxylin and eosin staining (100× magnification) of lymph node lymphoid tissue showing hyperplasia. Some areas of the lesion can be seen as flaky, light-stained areas; B:Hematoxylin and eosin staining (200× magnification) showing histiocytes phagocytosing lymphocytes, plasma cells, and red blood cells (arrow)

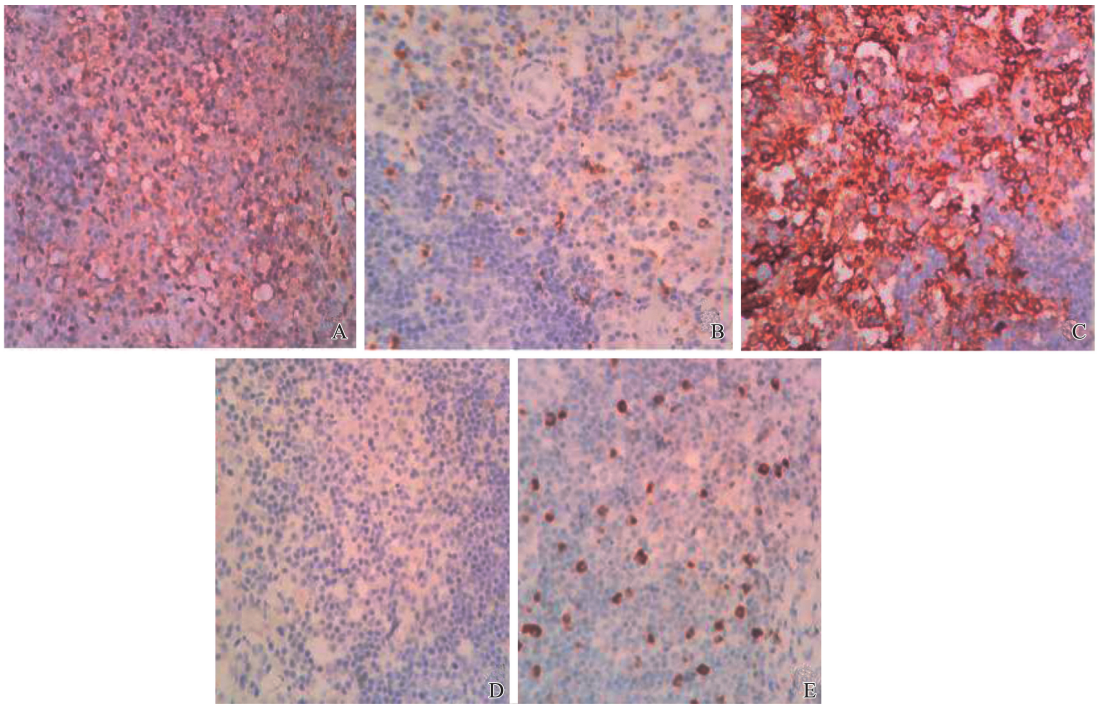


图 5 免疫组织化学染色(200×)

A: s100(+);B: CD68(+);C: CD163(+);D: CD1a(-);E: IgG4(+)

Figure 5 Immunohistochemical staining (200× magnification)

A: s100(+);B: CD68(+);C: CD163(+);D: CD1a(-);E: IgG4(+)

2 讨论

RDD 为一种罕见的原因不明的自限性疾病,发

生率为 1:2 000 000,多见于儿童和青年人^[4],结外 RDD 的发生率不足 20%,常出现在皮肤、颅内、脊髓、中枢神经系统及眼科、头颈部、胸内、腹膜后及泌

尿生殖系统、胃肠道、骨骼、血液系统等^[4,5]。经典 RDD 主要表现为双侧颈淋巴结肿大,几乎 90% 的 RDD 患者有颈部淋巴结受累,可伴有发热、盗汗、疲乏和体重减轻,血液学检查可见白细胞增多、ESR 升高、低丙种球蛋白血症和偶见贫血^[3,6-8]。

通过查询本院的电子病历系统,排除 3 条病理结果为非 RDD(脑膜瘤、B 细胞淋巴瘤、多形性黄色星形细胞瘤)的患者,共筛选出 6 例病理结果为 RDD 的患者(见表 1)。男女各 3 例,比例为 1:1,16~65 岁(47.3 岁),累及皮肤 2 例(1/3),颅内 1 例(1/6),气管 1 例(1/6),颈部淋巴结 1 例(1/6),鼻

腔鼻窦、腮腺、眼眶、腋下及颈淋巴结 1 例(1/6)。其分别表现为无痛、无瘙痒的皮肤肿物;颅内累及患者双眼视力下降;气管累及患者憋气明显;颈淋巴结受累患者张口受限及颈部包块;鼻腔鼻窦患者反复鼻塞、鼻出血及颈部包块。免疫组化结果(除累及气管患者无本院结果):S100(+),100%、CD68(+),80%、CD163(+),75%、CD1a(-),100%(仅 2 例患者行 CD1a 检测)。此 6 例患者经手术治疗后临床症状缓解,且术后随访 1 年内上述患者结外 RDD 均无复发。

表 1 6 例 RDD 患者临床资料
Table 1 Clinical data of 16 patients with RDD

病例	年龄/岁	性别	RDD 分型	发病部位	临床表现	病理学(免疫组化)
1	65	女	结外 RDD	颅内	双眼视力下降	S100(+), CD163(散在+), CD68(+), IgG(+), IgG4(+), IgG4/IgG<0.4
2	57	女	结外 RDD	气管粘膜下	憋气	本院未做
3	64	男	免疫相关 RDD、混合 RDD	双颈部及腋下淋巴结、鼻腔鼻窦、右侧眼眶、左侧腮腺	反复鼻塞、鼻出血及颈部包块	S-100(+), CD68(+), CD163(+), Ki67 滤泡中心阳性率约 80%
4	16	男	经典 RDD	双侧颈部淋巴结	张口受限	S-100(+), CD68 组织细胞(+), CD163(-), CD1α(-), Ki-67 组织细胞(+), 10%
5	61	男	结外 RDD	腹部皮肤	无痛、无瘙痒的皮肤肿物	S-100(+), CD68(弱+), CD1α(-), Ki-67(+)约 5%
6	31	女	结外 RDD	双侧颌面部皮肤	无痛、无瘙痒的皮肤肿物	S100(+), CD163(+), CD1α(-), CD68(-), Ki67(+), 5%

2.1 病因及发病机制

RDD 通常被认为是一种原因不明的自限性疾病,其可作为孤立性疾病发生,也可与自身免疫性疾病、遗传性疾病和恶性疾病相关^[4],关于 RDD 的病因尚不明确,研究表明可能与免疫功能障碍及病毒感染有关,如 EB 病毒、疱疹病毒、巨细胞病毒、艾滋病病毒(human immunodeficiency virus, HIV)等^[9]。目前也有研究表明,其发病可能与 HBV 感染相关,但由于我国 HBV 感染患者较多,因此 RDD 的患者存在乙型肝炎病毒(hepatitis b virus, HBV)的感染不具有代表性^[10]。RDD 在 10% 的病例中与免疫性疾病共存^[2,4]。因此对于原因不明的 RDD 可以行自身抗体筛查,包括抗核抗体、抗中性粒细胞抗体、血沉、免疫球蛋白等筛查,来排除免疫性疾病。此患者抗核抗体(antinuclear antibody, ANA)、免疫球蛋白 IgG4 均为阴性,并不存在免疫性疾病。克隆性研究表明,病变性 RDD 细胞是多克隆的、反应性的和非肿瘤性的。在最近的研究发现,在具有 RDD 特征的患者中存在 RAS 超蛋白家族(neuroblastoma

RAS viral oncogene homolog, NRAS 和 kirsten rat sarcoma viral oncogene, KRAS)、丝裂原活化蛋白激酶 1(MAP2K1)和丝氨酸/苏氨酸-蛋白激酶 ARAF 突变^[7]。

2.2 诊断及鉴别诊断

RDD 组织病理学镜下结构特点及免疫组化结果可作为 RDD 诊断的金标准。在显微镜下,淋巴结结构中包含大量的组织细胞、淋巴细胞、浆细胞,组织细胞的窦性扩张,浆细胞浸润,细胞核扩大,染色质开放,核仁居中^[4,9,11]。多数淋巴结被膜增厚,结构部分或完全破坏,结内颜色深浅相间,深色区见大量浆细胞和淋巴细胞,局部可见反应性淋巴滤泡形成,浅染区为扩张的窦,其内可见胞质丰富的大组织细胞吞噬淋巴细胞及红细胞,但可保持其形态(如图 4)。RDD 组织细胞的免疫组织化学染色 CD68(KP-1)、CD163 和 S-100 呈阳性,而 CD1a 通常呈阴性^[9],且 RDD 特有的“吞噬现象”也可作为其诊断的标准。

虽然组织细胞形态学特征是典型的,但有时可

能会出现诊断困难,通常需要与反应性淋巴结增生、朗格汉斯细胞组织细胞增多症(LCH)、非霍奇金淋巴瘤和转移性鉴别诊断。反应性淋巴结增生为无痛性淋巴结肿大,中性粒细胞、组织细胞可能存在也可能不存在,S100(-)。其治疗主要在于早期诊断明确病因,从而针对病因治疗。LCH属于组织细胞增生综合征,可表现为局灶或多发性病变伴播散性疾病,全身器官和系统均可受累,淋巴结受累可能为唯一表现,可见嗜酸性粒细胞和组织细胞多形性浸润,细胞核分裂,LCH与RDD的S100检查均为阳性,其鉴别标准主要为RDD的CD1a检测通常为阴性。关于LCH的治疗主要依据其发病部位的不同,可采取手术治疗,或放疗、化疗等联合治疗,且其复发率较高^[12]。非霍奇金淋巴瘤也可表现为淋巴结肿大,体质量减轻,发热,食欲不振等,其具有小淋巴细胞、嗜酸性粒细胞、浆细胞和RS细胞的多态群体,RS细胞对CD15和CD30呈阳性。非霍奇金淋巴瘤根据其类型不同其治疗也较为复杂,目前针对B-NHLs一线治疗方案仍是经典标准R-CHOP方案,且近些年来随着各靶向阻断分子或细胞机制的研究,其靶向治疗也日趋成熟^[13]。转移性癌可找到原发病灶,淋巴样细胞群的转移性肿瘤细胞与原发器官形态相似^[7,14]。

2.3 不同部位的结外RDD鉴别诊断

结外RDD通过结外性占位易与肿瘤混淆,其组织病理学与淋巴结RDD相似,但其纤维化更为明显。皮肤是结外病变最常见的部位,约占27%。在现已报道的皮肤RDD的病例中,皮肤受累最常见的部位是面部,其次是躯干、耳朵。其常表现为无痛、无瘙痒的结节、斑块或丘疹,生长缓慢,颜色从黄色到红色到棕色不等,偶有色素沉着,应与寻常痤疮、水痘-带状疱疹病毒、结节病、皮肤淋巴瘤和转移瘤相鉴别^[4,15-16]。

RDD的原发性和孤立性颅内受累约占所有病例的5%^[17],其临床表现主要取决于病变的大小、位置及数量,最常见的症状为头痛、癫痫及功能障碍。颅内RDD最常见的部位为脑凸和矢状旁区域,鞍旁和海绵窦区域以及岩侧区域^[18]。孤立性中枢神经系统RDD最主要的鉴别诊断是脑膜瘤,影像学上都可表现出均匀增强及硬脑膜尾征,但RDD可出现基于硬脑膜的肿块伴有明显水肿、均匀增强、分叶和/或假足征^[17-18]。

结外RDD少数病例会累及胸内,该疾病可累及喉部、声门下区域、气管和支气管,它可引起管腔内壁外生肿块,患者通常出现支气管压迫相关的症状^[19]。目前关于胸内RDD报道的病例较少,应与

肺癌等其他肺占位性疾病相鉴别。

免疫组织相关性RDD并不多见,尤其是结外病变累及腮腺的更为罕见,国内病例罕有报道。崔哲卿等^[20]曾报道1例累及腮腺、双侧鼻腔及颈部淋巴结Rosai-Dorfman病,患者表现为鼻塞,涕中带血伴左颈部及腮腺区肿痛,术后病理确诊为RDD。在本次病例回顾中,病例3与之类似,表现反复鼻出血、鼻塞,颈部及腋窝淋巴结肿大,与之不同的是患者3曾多次行鼻腔鼻窦肿瘤手术治疗,其病理先后诊断为浆细胞瘤病、鼻硬结病。关于RDD与鼻硬结病及浆细胞瘤的鉴别诊断主要依赖于病理学检查,对于前几次诊断的病理及免疫组化具体结果均于外院,且时间较久已无从查询,最近一次于我院手术切除鼻腔鼻窦肿物的病理学表现示:不除外Rosai-Dorfman病,但未查询到免疫组化结果。颈部及腋窝淋巴结病理学结果:S-100(+)、CD68(+)、CD163(+)、ki67滤泡中心阳性率约80%,符合既往关于RDD的文献报道。关于鼻腔浆细胞瘤也可表现为鼻塞、鼻衄,但其免疫组化显示CD38、CD138、MUM-1阳性。

在本次病例回顾中,共有2例皮肤受累的患者,累及腹部和颌面部。病例5为脐部单发肿物,脐周可见一圆形肿物大小,直径4cm,质韧,可见中间长约3cm裂痕,红色,对称。病例6为双侧颌面部散发的肿物,生长缓慢,其病理学检查可鉴别诊断。病例1双眼视力下降4年,入院后颅脑CT及MR检查高度怀疑脑膜瘤,但术后病理检查示:(鞍结节)病变部分区域可见片状浅染区,主要构成于淋巴细胞、浆细胞及具有显著吞噬特性的组织细胞,免疫组化结果:S100(+)、CD38(+)、CD68(+),排除了术前脑膜瘤的诊断,确诊为Rosai-Dorfman病。本病例2出现憋气,后通过支气管镜活组织检查,确诊为Rosai-Dorfman病。因此对于罕见的结外RDD,病理学检查及免疫组化对于鉴别诊断至关重要。

2.4 治疗及预后

RDD属于自限性疾病,20%的患者未经治疗可自己消退,但也有70%的患者会出现复发^[9]。目前对于RDD还没有统一的治疗方案,其治疗经验还来自于各案例的报道。对于出现颅内占位、脊髓压迫、肢体活动受限等临床症状的患者,手术治疗可迅速缓解患者的临床症状^[10]。手术作为一种对于可以切除的疾病的适当选择,包括单个结节区域,原发性中枢神经系统受累或局部原发性^[9]。本报道中的患者鼻咽部肿物,双侧颈部多发淋巴结肿大,CT还发现了声门下水平的7mm肿物(但未行病理学

检查),其手术仅切取了左侧的 2 个完整淋巴结进行组织检查,对于鼻咽部肿物并未处理,因为患者并无不适症状,本次手术意义在于切除完整淋巴结,明确病理诊断后于血液内科进一步诊治。对于出现结外症状的 RDD 术后多合并激素序贯治疗,或合并放疗等。目前病案报道表明,一些传统的化学药物如包括甲氨蝶呤、6-巯基嘌呤、长春花碱也可用于 RDD 的治疗,还有苷类似物、免疫调节剂、分子靶向药物等也有一定疗效^[21]。对于皮肤 RDD 还可采取光动力、激光免疫、放射等治疗^[21-23]。本报道中的患者现口服中药治疗,但目前对于术后或术前中药对 RDD 的影响尚不明确,国内外也无相关文献对其进行研究报道。随访此患者,患者右侧淋巴结(非手术侧)较前缩小,由于 RDD 具有自限性,所以无法评判术后患者淋巴结缩小是否与中药治疗相关。若患者出现相关临床症状,可通过手术治疗缓解。如上述讨论中出现憋气、双眼视力下降,张口受限及反复鼻出血等症状的患者,手术治疗后患者相应症状缓解,且术后 1 年内均无复发。目前针对 RDD 的治疗及预后缺乏大型的前瞻性队列研究,治疗方案仅来自于各案例报道,且针对不同治疗方案的预后有无差异并未有相关分析。

3 结 论

经典 RDD 常表现为双侧颈淋巴结肿大,可伴有发热、盗汗、疲乏和体质量减轻,结外 RDD 及混合型 RDD 临床上并不多见,但其容易影响重要器官的功能,造成严重的后果,且其诊断较为困难,需要与其他疾病进行鉴别诊断,且主要依靠病理诊断。该疾病具有自限性,对于 RDD 尚无统一的治疗标准,对于出现临床症状的患者,手术治疗可迅速缓解临床症状,术后可辅以放疗及化学治疗,且预后较好。RDD 虽为良性病变,但结外 RDD 可因其发生部位产生严重后果,因此临床上应加以重视。

参考文献:

[1] Destombes P. Adenitis with lipid excess, in children or young adults, seen in the Antilles and in Mali. (4 cases) [J]. *Bull Soc Pathol Exot Filiales*, 1965, 58(6): 1169-1175

[2] Rosai J, Dorfman RF. Sinus Histiocytosis with massive lymphadenopathy. A newly recognized benign clinicopathological entity[J]. *Arch Pathol*, 1969, 87(1): 63-70

[3] Emile JF, Abia O, Fraitag S, et al. Revised classification of histiocytoses and neoplasms of the macrophage-dendritic cell lineages[J]. *Blood*, 2016, 127(22): 2672-2681.

doi:10.1182/blood-2016-01-690636

[4] Abia O, Jacobsen E, Picarsic J, et al. Consensus recommendations for the diagnosis and clinical management of Rosai-Dorfman-Destombes disease[J]. *Blood*, 2018, 131(26): 2877-2890. doi:10.1182/blood-2018-03-839753

[5] 张亚男, 潘国庆, 李睿, 等. 结外 Rosai-Dorfman 病的相关临床病理特征及文献复习[J]. *分子诊断与治疗杂志*, 2022, 14(6): 1068-1071. doi: 10.3969/j.issn.1674-6929.2022.06.042

ZHANG Yanan, PAN Guoqing, LI Rui, et al. The clinicopathological characteristics and literature review of extranodal rosai-dorfman disease[J]. *Journal of Molecular Diagnosis and Therapy*, 2022, 14(6): 1068-1071. doi: 10.3969/j.issn.1674-6929.2022.06.042

[6] Rajyalakshmi R, Akhtar M, Swathi Y, et al. Cytological diagnosis of rosai-dorfman disease: a study of twelve cases with emphasis on diagnostic challenges[J]. *J Cytol*, 2020, 37(1): 46-52. doi:10.4103/JOC.JOC_4_19

[7] Tummidi S, Singh HK, Reddy PA, et al. ROSE in rosai-dorfman-destombes (RDD) disease: a cytological diagnosis[J]. *Eur J Med Res*, 2021, 26(1): 34. doi:10.1186/s40001-021-00505-x

[8] Cohen Aubart F, Haroche J, Emile JF, et al. Rosai-Dorfman disease: diagnosis and therapeutic challenges [J]. *Rev Med Interne*, 2018, 39(8): 635-640. doi:10.1016/j.revmed.2018.02.011

[9] Dalia S, Sagatys E, Sokol L, et al. Rosai-Dorfman disease: tumor biology, clinical features, pathology, and treatment[J]. *Cancer Control*, 2014, 21(4): 322-327. doi:10.1177/107327481402100408

[10] 刘旭, 胡余昌, 唐立华. Rosai-Dorfman 病研究进展 [J]. *中华病理学杂志*, 2017, 46(6): 443-446. doi:10.3760/cma.j.issn.0529-5807.2017.06.023

[11] Goyal G, Young JR, Koster MJ, et al. The mayo clinic Histiocytosis working group consensus statement for the diagnosis and evaluation of adult patients with histiocytic neoplasms: erdheim-Chester disease, Langerhans cell Histiocytosis, and rosai-dorfman disease[J]. *Mayo Clin Proc*, 2019, 94(10): 2054-2071. doi:10.1016/j.mayocp.2019.02.023

[12] 杨冉冉, 鞠侯雨, 任国欣, 等. 36 例口腔颌面-头颈部朗格汉斯细胞组织细胞增多症临床及预后分析[J]. *中国口腔颌面外科杂志*, 2021, 19(1): 52-58. doi:10.19438/j.cjoms.2021.01.011

YANG Ranran, JU Houyu, REN Guoxin, et al. Clinical and prognostic analysis of Langerhans cell Histiocytosis in oral maxillofacial head and neck; report of 36 consecutive cases[J]. *China Journal of Oral and Maxillofacial Surgery*, 2021, 19(1): 52-58. doi:10.19438/j.cjoms.2021.01.011

- [13] 马晓松, 汪步海, 梁一晨, 等. B 细胞非霍奇金淋巴瘤靶向药物治疗研究进展[J]. 现代肿瘤医学, 2022, 30(12): 2272-2275. doi: 10.3969/j.issn.1672-4992.2022.12.034
MA Xiaosong, WANG Buhai, LIANG Yichen, et al. Advances in targeted drug therapy for B-cell non-Hodgkin's lymphoma[J]. *Journal of Modern Oncology*, 2022, 30(12) 2272-2275. doi: 10.3969/j.issn.1672-4992.2022.12.034
- [14] Abraham ZS, Francis Z, Ngaiza AI, et al. Histocytological diagnosis of Rosai-Dorfman disease: case report[J]. *Clin Case Rep*, 2022, 10(2): e05412. doi: 10.1002/ccr3.5412
- [15] Al-Khateeb TH. Cutaneous rosai-dorfman disease of the face: a comprehensive literature review and case report [J]. *J Oral Maxillofac Surg*, 2016, 74(3): 528-540. doi:10.1016/j.joms.2015.09.017
- [16] Ahmed A, Crowson N, Magro CM. A comprehensive assessment of cutaneous Rosai-Dorfman disease [J]. *Ann Diagn Pathol*, 2019, 40: 166-173. doi:10.1016/j.anndiagpath.2019.02.004
- [17] Varrassi M, Corridore A, Tommasino E, et al. MR imaging of cerebral involvement of Rosai-Dorfman disease: a single-centre experience with review of the literature [J]. *Radiol Med*, 2021, 126(1): 89-98. doi:10.1007/s11547-020-01226-7
- [18] Zhang XS, Yin W, Guo YW, et al. Rosai-Dorfman disease of the central nervous system: a clinical, radiological, and prognostic study of 12 cases[J]. *Front Oncol*, 2022, 12: 1013419. doi:10.3389/fonc.2022.101341
- [19] Al-Maghrabi H, Elmahrouk A, Feteih M, et al. Rosai-Dorfman disease with pulmonary involvement mimicking bronchogenic carcinoma[J]. *J Cardiothorac Surg*, 2020, 15(1): 37. doi:10.1186/s13019-020-1085-6
- [20] 崔哲卿, 濮田, 刘蕾, 等. 累及腮腺、双侧鼻腔及颈部淋巴结 rosai-dorfman 病一例 [J]. 中国临床案例成果数据库, 2022, 4(1): 873. doi:10.3760/cma.j.cmcr.2022.e00873
CUI Zheqing, PU Tian, LIU Lei, et al. A case of rosai-dorfman disease involving parotid gland, bilateral nasal cavity and cervical lymph nodes [J]. *China clinical case database*. 2022, 4(1): 873. doi:10.3760/cma.j.cmcr.2022.e00873
- [21] 李秋慧, 朱芳, 刘涛, 等. 放射治疗皮肤 rosai-dorfman 疾病的病例报告 [J]. 中国临床案例成果数据库, 2022, 4(1): 6889. doi: 10.3760/cma.j.cmcr.2022.e06889
LI Qiuhui, ZHU Fang, LIU Tamia, et al. Case report of skin rosai-dorfman disease treated by radiotherapy [J]. *China clinical case achievement database*, 2022, 4(1): 6889. doi: 10.3760/cma.j.cmcr.2022.e06889
- [22] Wan M, Ding AJ, Liu H, et al. Successful treatment of large cutaneous facial Rosai-Dorfman disease using combination of subtotal resection and ALA-PDT: a case report [J]. *Photodiagnosis Photodyn Ther*, 2020, 31: 101879. doi:10.1016/j.pdpdt.2020.101879
- [23] Li M, Shi L, Luo M, et al. Successful treatment of Rosai-Dorfman disease using in situ photoimmunotherapy [J]. *Indian J Dermatol Venereol Leprol*, 2017, 83(3): 332-336. doi:10.4103/ijdv.IJDVL_356_16

(编辑:李纬)