

AT LISA 809M 双焦点及 Proming A1-UV 单焦点人工晶状体植入术后视功能的对照研究

王道光¹, 马元孝², 王玉成¹, 任梦佳¹, 蔡可丽¹

1. 华夏眼科医院集团济南华视眼科医院, 山东 济南 250000
2. 华夏眼科医院集团青岛华夏眼科医院, 山东 青岛 266000

摘要: **目的** 探讨白内障超声乳化摘除联合双焦点人工晶状体植入术治疗老年性白内障的临床疗效及术后视功能。**方法** 对 59 例 (118 眼) 老年性白内障患者行超声乳化吸除联合人工晶状体植入术, 根据植入人工晶状体的类型分为双焦点组以及单焦点组。术后 3 个月随机记录双眼裸眼远、近距离视力及近立体视功能, 测定暗环境中不同空间频率 (1、2、5、10 cpd) 下的对比敏感度, 并绘制离焦曲线图。采用 VF-14-CN 量表进行主观问卷调查, 统计脱镜率以及是否有眩光和夜间光晕。**结果** 与单焦点组相比, 双焦点组术后在裸眼近距离视力、矫正远视力基础上的近距离视力、脱镜率以及近立体视功能方面具有更优的满意度, 差异存在统计学意义 (P 均 <0.05)。但在矫正远视力和裸眼远距离视力等方面的差异无统计学意义 ($P=0.164, P=0.699$); 而当空间频率在 10 cpd 时, 双焦点组的左、右眼具有更低的暗视对比敏感度, 差异存在统计学意义 ($P=0.002, P=0.037$)。两组均有夜间光晕发生, 差异具有统计学意义 ($P<0.001$), 眩光不适也是两组的共同特点, 其差异无统计学意义 ($P=0.148$)。**结论** 与 Proming A1-UV 单焦点人工晶状体相比, AT LISA 809M 双焦点人工晶状体能够帮助老年性白内障患者获得更好的近视力及近立体视功能, 术后视觉质量满意度更高。

关键词: 离焦曲线; 近立体视; 对比敏感度; 视觉质量; 双焦点人工晶状体

中图分类号: R779.66 **文献标志码:** A **文章编号:** 1673-3770(2024)01-0039-07

引用格式: 王道光, 马元孝, 王玉成, 等. AT LISA 809M 双焦点及 Proming A1-UV 单焦点人工晶状体植入术后视功能的对照研究[J]. 山东大学耳鼻喉眼学报, 2024, 38(1):39-45. WANG Daoguang, MA Yuanxiao, WANG Yucheng, et al. A controlled study of visual function after implantation of AT LISA 809M bifocal and Proming A1-UV monofocal intraocular lens[J]. Journal of Otolaryngology and Ophthalmology of Shandong University, 2024, 38(1):39-45.

A controlled study of visual function after implantation of AT LISA 809M bifocal and Proming A1-UV monofocal intraocular lens

WANG Daoguang¹, MA Yuanxiao², WANG Yucheng¹, REN Mengjia¹, CAI Keli¹

1. Huaxia Eye Hospital Group Jinan Huashi Eye Hospital, Jinan 250000, Shandong, China
2. Huaxia Eye Hospital Group Qingdao Huaxia Eye Hospital, Qingdao 266000, Shandong, China

Abstract: Objective To explore the clinical effect and postoperative visual function of phacoemulsification combined with bifocal intraocular lens implantation in the treatment of senile cataracts. **Methods** Fifty-nine patients (118 eyes) with senile cataracts were treated by phacoemulsification combined with intraocular lens implantation. The patients were divided into two groups according to the type of intraocular lens implantation: the bifocal group and the monofocal group. Three months postoperatively, the uncorrected distant vision, near vision, and near stereopsis were recorded at random. The contrast sensitivity in different spatial frequencies (1, 2, 5, and 10 cpd) in a dark environment was measured, and the defocus curve was drawn. A subjective questionnaire (VF-14-CN scale) was conducted to count the rate of off-glasses, and whether there was glare and halo at night. **Results** Compared with the monofocal group, postoperative satisfaction was superior in the bifocal group in terms of the uncorrected near visual acuity, distance-corrected near visual acuity, glasses detachment rate, and near stereopsis function (all $P<0.05$). However, there was no significant difference in corrected distance visual acuity and uncorrected distance visual acuity ($P=0.164, P=0.699$). When the spatial frequency was 10 cpd, the contrast sensitivity of the left and right eyes in the bifocal group was lower, and the difference was statis-

收稿日期: 2023-02-01

基金课题: 济南市临床医学科技创新计划项目课题 (202019009); 厦门市科技计划项目课题 (3502Z20214ZD1217)

第一作者: 王道光、马元孝为本文共同第一作者

通信作者: 蔡可丽。E-mail: caikeli1961@163.com

tically significant ($P=0.002, P=0.037$). Nocturnal halo occurred in both groups and the difference was statistically significant ($P<0.001$). Glare discomfort was also common in both groups but the difference was not statistically significant ($P=0.148$). **Conclusion** AT LISA 809M bifocal intraocular lens can help patients with senile cataracts achieve better near visual acuity, near stereopsis vision, and overall satisfaction compared with Proming A1-UV monofocal intraocular lens.

Key words: Focus curve; Near stereopsis vision; Contrast sensitivity; Visual quality; Bifocal intraocular lens

白内障具有极高的致盲率。手术是白内障有效的治疗手段,白内障手术逐渐由复明手术时代进入屈光手术时代。当患者实施个性化白内障手术后,术后视力、视觉满意度及视觉质量得到进一步改善^[1]。传统单焦点人工晶状体(single-focus intraocular lens, SIOL)只能提供一个焦点,视近时多呈老视状态,较难满足视觉质量的需求。在人工晶状体的材料以及制作工艺快速发展的背景下,多焦点人工晶状体(multifocal intraocular lens, MIOL)在临床治疗中的作用逐渐凸显^[2],其既提供了更多晶体类型选择,又满足患者视远视近的需求。患者植入 MIOL 后,常伴有夜间光晕与眩光等光干扰现象^[3],有学者认为此现象与光线分配比例与焦点变化的设计有关,同时术后若有瞳孔偏大、散光残留、屈光不正以及后发性白内障等因素也可对其产生影响^[4]。在既往对比敏感度的研究中,当处在高空间频率条件下时,MIOL 比 SIOL 具有更低的暗视对比敏感度^[5-9]。论文对双眼植入 AT LISA 809M 双焦点人工晶状体或 Proming A1-UV SIOL 的老年性白内障患者术后视觉质量和近立体视功能进行对照研究,分析报告如下。

1 资料与方法

1.1 病历资料

回顾性研究选取 2019 年 10 月至 2022 年 10 月在华夏眼科医院集团济南华视眼科医院白内障科行白内障超声乳化摘除联合人工晶状体植入术的老年性白内障患者 59 例(118 眼),分为双焦点组(双眼植入 AT LISA 809M)和单焦点组(双眼植入 Proming A1-UV),其中双焦点组患者 29 例(58 眼),平均(62.8 ± 7.2)岁,单焦点组患者 30 例(60 眼),平均(64.7 ± 5.2)岁,两组年龄差异无统计学意义($t=-1.145, P=0.257$)。两组患者性别($P=0.796$)、眼轴长度($P=0.067$)及术前视力($P=0.059$)差异均无统计学意义。

纳入标准:术前视力 ≤ 0.5 ,白内障核硬度 $\leq IV$ 级,角膜散光度 $\leq 0.75 D$ ($1D=1 m^{-1}$),眼轴 22.0~26.0 mm, Pentacam 4 mm 区域角膜总高阶像差

$<0.3 \mu m$ 、Kappa 角 $<0.5 mm$,暗瞳直径 3.0~5.5 mm,所有患者均知情同意并签署知情同意书。排除标准:患者具有眼球震颤、性格偏执、斜弱视、眼底与角膜病变、眼部手术史以及重度干眼等症状。

1.2 方法

1.2.1 术前检查及手术方法

测量患者裸眼视力、矫正视力及眼压,进行泪道冲洗检查,角膜内皮镜检测内皮数量、大小及形态,眼部 B 超查看玻璃体及视网膜情况,光学相干断层成像观察黄斑区形态,散瞳检查晶状体悬韧带及周边视网膜, IOL-master 500 测量角膜曲率以及眼轴长度,运用 SRK-T 公式计算人工晶状体度数。双焦点组目标屈光度设置为 0 D,单焦点组目标屈光度设置为 $-0.25 \sim -0.50 D$ 。上述检查工作由专业的特检医师完成。

采用白内障超声乳化吸除联合人工晶状体植入术式,由同一位高级职称医师完成全部手术。术前使用复方托吡卡胺充分散瞳,盐酸丙美卡因表面麻醉。消毒睑缘和眼周面部皮肤,贴无菌眼贴膜,置开睑器,结膜囊内滴聚维酮碘进行消毒至少 1 min 并用生理盐水冲洗干净。在角膜缘 10 点钟位做 2.4 mm 双平面角膜缘切口,2 点钟位做侧切口,连续环形撕囊直径为 5.0~5.5 mm,水分离及水分层实现囊袋和晶状体核及皮质的游离,超声乳化吸除混浊的晶状体核,注吸清除晶状体皮质,后囊膜抛光,囊袋内植入人工晶状体并调整居中,水密封口。术后 1 个月内使用妥布霉素地塞米松滴眼液、普拉洛芬滴眼液抗炎,玻璃酸钠滴眼液预防干眼。

1.2.2 术后随访

术后 3 个月对患者进行随访,随访内容:视力、眼压、电脑验光及试镜、裂隙灯检查、眼底检查、主观问卷、对比敏感度、离焦曲线及近立体视功能。

1.2.2.1 视力

在亮度固定的环境下检测视力,分别采用 5 m 远标准对数视力表以及 40 cm 标准近视力表检测远视力和近视力,将裸眼近距离视力(uncorrected near visual acuity, UNVA)、裸眼远距离视力(uncorrected distance visual acuity, UDVA)、矫正远距离视力

(corrected distance visual acuity, CDVA)、矫正远视力基础上的近距离视力(distance-corrected near visual acuity, DCNVA)结果转换为 LogMAR 视力进行统计分析。

1.2.2.2 主观问卷

采用视功能指数 VF-14-CN 量表^[10]分析患者的主观视觉质量,量表总分为 0~100 分,内容共分为 14 项,其中不仅包括夜间开车、填表、看电视、读书看报、烹饪、看小字体(药品说明书)以及认出旁边的人,还包括看大字体、看清路标、白天开车、看清楼梯、体育活动、精细活(编织)以及娱乐活动,根据完成的情况分为“完全无法完成”“严重困难”“中度困难”“轻度困难”“没有困难”等选项,分别将其记为 0、1、2、3、4 分,取平均值后乘以 25 得出最终结果,分值越高代表患者术后生活质量越高,问卷还包括对夜间光晕、眩光以及脱镜率的调查。

1.2.2.3 离焦曲线测定

采用远视力矫正之后描记的离焦曲线检测全程视力。将不同度数的球镜镜片置于眼前,从+2.0 D 至-4.0 D,以镜片度数逐次递减 0.5 D 的方式进行测量,造成离焦,并通过测量每个镜片下的视力对不同距离的视觉需求进行模拟,后将镜片度数作为横坐标,球镜下的视力作为纵坐标来描记离焦曲线。

1.2.2.4 近立体视功能检查

自然光线条件下患者佩戴偏振光眼镜, Titmus 立体视检测图放置在眼前 40 cm。先完成大苍蝇定

性测量,再完成小圆圈定量检查。根据立体视锐度大小进行分类,分为周边立体视(400"~800")、黄斑立体视(80"~200")以及黄斑中心凹立体视(≤ 60 "),其中黄斑立体视和黄斑中心凹立体视统称为黄斑部立体视。 $\leq 3\ 000$ "代表立体视粗查过关, $>3\ 000$ "则代表无立体视功能。

1.2.2.5 对比敏感度的测量

在矫正远视力之后,采用 MonPackONE 眼电生理系统(迈威,法国),对 2 m 远距离视标进行识别,在暗环境之下完成对比敏感度的检测,测试空间频率分别为 1、2、5、10 cpd,由同一位医师来完成检测工作。

1.3 统计学处理

采用 SPSS 22.0 统计软件。正态分布资料以 $\bar{x}\pm s$ 表示,偏态分布资料以 $M(P_{25}, P_{75})$ 表示,组间比较使用独立样本 t 检验,计数资料以频数表示,主观问卷结果和立体视功能比较采用 χ^2 检验,术后 3 个月视力对比分析采用秩和检验。检验水准 $\alpha = 0.05$ 。

2 结果

2.1 术后视力

对比单焦点组与双焦点组术后 3 个月的视力,结果发现两组 DCNVA 与 UNVA 差异具有统计学意义($P<0.05$),而 UDVA 及 CDVA 差异无统计学意义($P>0.05$),见表 1。

表 1 单焦点组及双焦点组术后 3 个月视力对比分析

Table 1 Comparison of the visual acuity between the monofocal and bifocal groups, 3 months postoperatively

单位:LogMAR

组别	UDVA	CDVA	UNVA	DCNVA
单焦点组	0.0(0.0,0.1)	0.0(0.0,0.0)	0.5(0.4,0.675)	0.0(0.0,0.1)
双焦点组	0.0(0.0,0.1)	0.0(0.0,0.0)	0.1(0.0,0.3)	0.0(0.0,0.0)
Z	-0.386	-1.391	-8.372	-2.680
P	0.699	0.164	<0.001	0.007

2.2 主观问卷结果

使用视功能指数 VF-14-CN 量表对两组的评分进行了对比分析,单焦点组评分为(79.4 \pm 8.3)分,双焦点组(94.9 \pm 3.7)分,差异有统计学意义($t=9.258$, $P<0.001$)。单焦点组术后视近脱镜率为 40.0% (12/30),双焦点组为 93.1% (27/29),差异有统计学意义($\chi^2 = 18.558$, $P<0.001$)。单焦点组眩光发生率为 10.0% (3/30),双焦点组为 24.1% (7/29),差异无统计学意义($\chi^2 = 2.094$, $P=0.148$)。单焦点组及双焦点组夜间光晕发生率分别为 23.3% (7/30)、68.97% (20/29),差异有统计学意义($\chi^2 = 12.371$,

$P<0.001$)。单焦点组以及双焦点组术后视觉满意度分别为 66.7% (20/30)和 96.6% (28/29),差异有统计学意义($\chi^2 = 8.683$, $P=0.003$)。

2.3 离焦曲线

利用 5 m 远标准对数视力表来模拟检查不同调节范围内的视力,以视力 ≥ 0.5 为标准测定并绘制离焦曲线。如图 1,双峰型为双焦点组离焦曲线的典型特征,两个峰峰值分别处在-0.50 D、-3.00 D,所提供的焦深范围相对较广。不同于多焦点组,单峰型为单焦点组离焦曲线的典型特征,峰值为 0 D,其视力表现为显著的下降趋势。

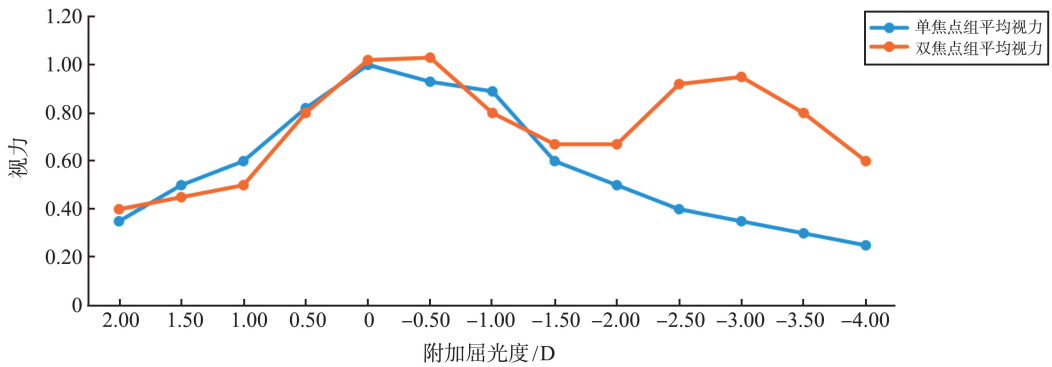


图 1 单焦点组及双焦点组离焦曲线
Figure 1 Defocus curves of the monofocal group vs. the bifocal group

2.4 近立体视功能

单焦点组黄斑中心凹立体视 4 例、黄斑立体视 7 例、周边立体视 15 例,无立体视者 4 例。双焦点组黄斑中心凹立体视 18 例、黄斑立体视 4 例、周边立体视 5 例,无立体视者 2 例。与单焦点组相比,双焦点组具有更为出色的立体视功能,其差异具有统计学意义。见表 2。

表 2 单焦点组与双焦点组术后近立体视功能对比分析
Table 2 Comparison of the postoperative near-stereoscopic vision function between the monofocal group and the bifocal group

分组	单焦点组	双焦点组	χ^2	<i>P</i>
黄斑部立体视	11	22	10.981	0.001
周边立体视	15	5	7.062	0.008

表 3 单焦点组及双焦点组术后对比敏感度对比分析

Table 3 Comparison of the postoperative contrast sensitivity between the monofocal group and the bifocal group

组别	右眼				左眼			
	1 cpd	2 cpd	5 cpd	10 cpd	1 cpd	2 cpd	5 cpd	10 cpd
单焦点组	20.5(20,21)	21(20.75,23)	21(20,22)	21(19,22)	20.5(20,21)	21(20,22)	21(20,22)	21(20,22)
双焦点组	20.0(19,21)	21(20,22.25)	21(20,22.00)	19(18,20.5)	20(19,21)	21(20,22)	21(20,22)	19(18,20.00)
<i>Z</i>	-0.455	-0.430	-0.124	-2.086	-1.493	-0.387	-0.374	-3.077
<i>P</i>	0.649	0.667	0.901	0.037	0.135	0.699	0.709	0.002

2.5 对比敏感度

与单焦点组相比,当空间频率为 10 cpd 时,双焦点组的左、右眼具有相对较低的暗视对比敏感度,差异具有统计学意义 ($P=0.002, P=0.037$); 当空间频率为 1、2、5 cpd 时,通过比较两组左、右眼暗视下对比敏感度,发现其差异无统计学意义,见表 3。

2.6 手术并发症的比较

两组患者术中及术后均未出现相关明显并发症如后囊膜破裂、悬韧带断裂、角膜内皮失代偿、视网膜脱离、黄斑水肿等。

3 讨论

MIOL 目前广泛应用于屈光性白内障手术患者,患者术后视觉质量得到很大提升^[11],其通过多级衍射光环的设计实现了光线的重新分配,确保患者裸眼近视力和远视力同时相对清晰,在术后脱镜率方面具有明显优势。本研究对比 AT LISA 809M 双焦点人工晶状体及 Proming A1-UV SIOL,其中 AT LISA 809M 设计原理及功能主要基于 LISA 平台^[12];L 即光线不对称分布,可减轻术后光晕现象;I 即非瞳孔依赖,保证白天及夜间全程视力;S 即平滑微相位技术,减少光线散射及眩光;A 为相差矫正,提高视觉敏感度。AT LISA 809M 为水溶性材质,柔软性强,微小切口植入减少术源性散光。而

Proming A1-UV 人工晶状体是国内首款非球面疏水型 SIOL,其材料为疏水性丙烯酸酯,后发性白内障发生率低,阿贝数较高,色差小,采用高次非球面设计适度降低聚焦点的集中性,以降低人工晶状体眼对各类非对称像差的敏感性,几乎能补偿所有的高阶像差,也称“全像差补偿”型人工晶状体,增加术后成像质量。

白内障术后可通过检测远、近视力对视觉质量进行直观评价,全程视力是衡量白内障手术后视觉效果的重要指标之一,而离焦曲线能够准确地反映患者真实的视觉质量,离焦曲线的高度与视力呈正相关,在所设计的人工晶状体之中,峰值视力通常处于其设计的焦点距离上。研究对比了这两款人工晶状体植入术后 3 个月的视力指标,两组患者均能够

获取良好的远视力,但双焦点组具有更为出色的近视力,两组 UNVA 及 DCNVA 差异存在统计学意义,这也与先前研究结果相一致^[13-14]。对于 SIOL 而言,术前预留的目标屈光度也会影响术后近视力,但预留-1.0 D 以下的目标屈光度,不会明显改善患者术后近视力,这可能与术后实际产生的屈光度与术前预留屈光度存在的偏差有关,也可能与 SIOL 设计时未使用分光原理有关。双焦点组离焦曲线呈双峰型,且曲线下降趋势平缓,而单焦点组患者离焦曲线呈单峰型,0~-1 D 为其峰值,曲线下降趋势明显。由于 AT LISA 809M 双焦点人工晶状体较 Proming A1-UV SIOL 提供了+3.75 D 的近附加功能,所以能够使远、近视力需求同时得到满足。但在数据分析时也发现有少数 SIOL 患者对近视力比较满意,这可能与其对低度数屈光不正的适应与耐受有关。

双眼视功能包括融合视、同时视和立体视,立体视具有感知各种物体的高低、远近、前后、深浅的能力,与人的生活及工作密切相关,因此测定立体视功能是评价白内障摘除联合人工晶状体植入术后疗效的一项重要指标。白内障不同病程阶段所导致的视力差异以及白内障可能导致两眼的屈光参差,均可使患者立体视功能下降。有研究表明 MIOL 与 SIOL 相比而言,前者黄斑中心凹立体视锐度恢复更快^[15]。本研究发现,植入 AT LISA 809M 双焦点人工晶状体的患者黄斑部立体视及周边立体视功能均高于植入 Proming A1-UV 患者,因其近附加屈光力为+3.75 D,更符合老年人对近视力的需求,患者术后立体效果较好,能够满足日常绝大部分生活需要,该结果与既往研究^[16-18]一致。Häring 等^[19]认为 MIOL 能够产生若干个视网膜投射成像,掩盖视网膜感受器细胞上的散射光线,从而使视觉质量得到了提升,而 SIOL 仅能够在单个焦点之上成像,具有较弱的立体视,因此 MIOL 更加接近自然晶状体。

通过检测患者白内障术后在 1、2、5、10 cpd 空间频率下的对比敏感度,发现两组所有空间频率下的对比敏感度在术后均得到了明显提高,表明两种 IOL 均能改善患者的对比敏感度。在低、中度空间频率下植入两种 IOL 后敏感度对比差异无统计学意义,这是因为两组患者的矫正远视力比较均无明显差异,但单焦点组在 10 cpd 频率下对比敏感度较双焦点组高,表明双焦点人工晶状体在高空间频率下改善患者的对比敏感度效果较差,其原因可能是 MIOL 的分光作用降低了高频空间频率下的分辨能力,导致高频对比敏感度的下降,而植入 SIOL 的患者,通过瞳孔光学区的光线几乎均可用于识别高频

空间频率改变,因此出现本研究结果和现象,这也可以解释部分 MIOL 植入后夜间对比敏感度差的原因^[20-21]。另外,有研究表明 MIOL 将射入眼内的光线按远近需要分布至不同焦点,因此导致不同程度的光能损耗和对比敏感度的下降^[22]。也有研究认为随着术后恢复时间的延长,患者的大脑皮层在经过选择性神经适应过程后,视觉中枢可接受 MIOL 植入的状态,使术眼对比敏感度在一定程度上得以恢复^[23]。

视觉质量评价分为主观评价和客观评价,主观评价受患者本身的认知和心理等因素的影响,与个人情绪及性格特点关系密切。由于 MIOL 价格较 SIOL 高,患者对术后效果预期较高等等,其术后满意度也会受到影响。有研究显示 MIOL 植入后光晕、眩光等光干扰现象可随着术后时间的延长而逐渐消失,并且不影响患者的全程视力^[24]。MIOL 的视觉成像会由于离焦和对焦图像的重叠而产生光干扰现象,但患者术后的整体满意度仍然较高,这可能是因为 MIOL 植入术后获得了全程视力以及更好的立体视和对比敏感度等等。本研究使用视功能指数 VF-14-CN 主观问卷表对患者进行了调查,整体数据表明植入双焦点 IOL 的患者术后主观视觉质量良好。尽管双焦点组患者出现了眩光和夜间光晕,但因为选取的研究对象为 60 岁以上的老年患者,其对夜间工作的需求不大,由于瞳孔变大光线进入不同衍射环时产生的眩光情况并不多见(24.1%),即使与单焦点差异具有统计学意义,也并没有引起夜间行动障碍,总体满意度仍较高。刘敏锐等^[25]通过对 20 例(20 眼)患者植入双焦点人工晶体后 1 个月进行随访发现,患者脱镜率为 100.0%,总体未戴镜时满意度为 80.0%,这与我们的研究结果基本一致。

本研究发现植入 AT LISA 809M 的患者可获得较好的远、近视力和对比敏感度,近立体视功能接近正常,虽然眩光发生率及夜间光晕发生率较 SIOL 高,但总体上患者主观满意度较高,体现出 AT LISA 809M 人工晶状体的优势,不足之处是患者植入该晶体后远期视觉质量仍有待进一步随访研究,以增加临床研究的可靠性和科学性。

参考文献:

- [1] 竺向佳, 孟佳琪, 卢奕. 重视悄然来临的“屈光手术时代”[J]. 中华眼视光学与视觉科学杂志, 2020, 22(3): 161-165. doi: 10.3760/cma.j.cn115909-20190811-00224
- ZHU Xiangjia, MENG Jiaqi, LU Yi. Monitoring the forthcoming era of post-refractive surgery patients [J].

- Chinese Journal of Optometry Ophthalmology and Visual Science, 2020, 22(3): 161-165. doi: 10.3760/cma.j.cn115909-20190811-00224
- [2] 简飞龙, 孙康, 毕伍牧. 新型多焦点人工晶状体临床应用新进展[J]. 中国临床新医学, 2019, 12(3): 338-342. doi:10.3969/j.issn.1674-3806.2019.03.28
 JIAN Feilong, SUN Kang, BI Wumu. New progress in clinical application of new multifocal intraocular lens[J]. Chinese Journal of New Clinical Medicine, 2019, 12(3): 338-342. doi:10.3969/j.issn.1674-3806.2019.03.28
- [3] Braga-Mele R, Chang D, Dewey S, et al. Multifocal intraocular lenses: relative indications and contraindications for implantation[J]. J Cataract Refract Surg, 2014, 40(2): 313-322. doi:10.1016/j.jcrs.2013.12.011
- [4] Mojzis P, Peña-García P, Liehneova I, et al. Outcomes of a new diffractive trifocal intraocular lens[J]. J Cataract Refract Surg, 2014, 40(1): 60-69. doi:10.1016/j.jcrs.2013.06.025
- [5] Akkuş ÖG, Petriçli IS. Comparison of visual outcomes and reading performance after bilateral implantation of multifocal intraocular lenses with bilateral monofocal intraocular lenses[J]. Int Ophthalmol, 2018, 38(3): 1011-1019. doi:10.1007/s10792-017-0552-0
- [6] Plaza-Puche AB, Alio JL, Sala E, et al. Impact of low mesopic contrast sensitivity outcomes in different types of modern multifocal intraocular lenses[J]. Eur J Ophthalmol, 2016, 26(6): 612-617. doi:10.5301/ejo.5000777
- [7] Kohnen T, Titke C, Böhm M. Trifocal intraocular lens implantation to treat visual demands in various distances following lens removal[J]. Am J Ophthalmol, 2016, 161: 71-77.e1. doi:10.1016/j.ajo.2015.09.030
- [8] Pedrotti E, Bruni E, Bonacci E, et al. Comparative analysis of the clinical outcomes with a monofocal and an extended range of vision intraocular lens[J]. J Refract Surg, 2016, 32(7): 436-442. doi:10.3928/1081597X-20160428-06
- [9] Queiroz MFN, Ferreira FQT, Shimoda G, et al. Visual acuity, contrast sensitivity, and quality of life after bilateral implantation of multifocal diffractive intraocular lens[J]. Arq Bras Oftalmol, 2022; S0004-S27492022005005220. doi: 10.5935/0004-2749.20230054
- [10] Steinberg EP, Tielsch JM, Schein OD, et al. The VF-14. An index of functional impairment in patients with cataract[J]. Arch Ophthalmol, 1994, 112(5): 630-638. doi:10.1001/archophth.1994.01090170074026
- [11] 孙璐, 张顺华, 吴昱舟, 等. 关于 Alpha 角 0.5~0.8 mm 的患者植入区域折射型人工晶状体的短期临床观察[J]. 山东大学耳鼻喉眼学报, 2022, 36(6): 32-37. doi:10.6040/j.issn.1673-3770.0.2021.251
 SUN Lu, ZHANG Shunhua, WU Yuzhou, et al. Short-term clinical outcomes of regional refractive intraocular lens implantation in patients with an angle alpha of 0.5-0.8 mm[J]. Journal of Otolaryngology and Ophthalmology of Shandong University, 2022, 36(6): 32-37. doi: 10.6040/j.issn.1673-3770.0.2021.251
- [12] Ganesh S, Brar S, Pawar A. Long-term visual outcomes and patient satisfaction following bilateral implantation of trifocal intraocular lenses[J]. Clin Ophthalmol, 2017, 11: 1453-1459. doi:10.2147/OPHT.S125921
- [13] 谢瞻, 丁宇华, 刘庆淮, 等. 三焦点与单焦点人工晶状体植入术效果的比较[J]. 国际眼科杂志, 2019, 19(5): 801-804. doi:10.3980/j.issn.1672-5123.2019.5.21
 XIE Zhan, DING Yuhua, LIU Qinghuai, et al. Comparison of the visual performance of multifocal intraocular lens and monofocal intraocular lens[J]. International Eye Science, 2019, 19(5): 801-804. doi: 10.3980/j.issn.1672-5123.2019.5.21
- [14] 曹冲, 边立娟, 张辉, 等. 多焦点人工晶体植入矫正白内障术后老视的视觉质量[J]. 中国老年学杂志, 2021, 41(5): 1034-1036. doi: 10.3969/j.issn.1005-9202.2021.05.041
 CAO Chong, BIAN Lijuan, ZHANG Hui, et al. Multifocus intraocular lens implantation for correcting presbyopia after cataract surgery[J]. Chinese Journal of Gerontology, 2021, 41(5): 1034-1036. doi: 10.3969/j.issn.1005-9202.2021.05.041
- [15] 毕宏生. 精准屈光性白内障手术规划[J]. 山东大学耳鼻喉眼学报, 2017, 31(4): 1-4. doi: 10.6040/j.issn.1673-3770.1.2017.026
 BI Hongsheng. Design of treatment protocol in refractive cataract surgery is important for postoperative visual outcomes[J]. Journal of Otolaryngology and Ophthalmology of Shandong University, 2017, 31(4): 1-4. doi:10.6040/j.issn.1673-3770.1.2017.026
- [16] Buckhurst PJ, Wolffsohn JS, Naroo SA, et al. Multifocal intraocular lens differentiation using defocus curves[J]. Invest Ophthalmol Vis Sci, 2012, 53(7): 3920-3926. doi:10.1167/iovs.11-9234
- [17] Zhong YY, Wang K, Yu XN, et al. Comparison of trifocal or hybrid multifocal-extended depth of focus intraocular lenses: a systematic review and meta-analysis[J]. Sci Rep, 2021, 11(1): 6699. doi: 10.1038/s41598-021-86222-1
- [18] Alió JL, Kaymak H, Breyer D, et al. Quality of life related variables measured for three multifocal diffractive intraocular lenses: a prospective randomised clinical trial[J]. Clin Exp Ophthalmol, 2018, 46(4): 380-388. doi:10.1111/ceo.13084
- [19] Häring G, Gronemeyer A, Hedderich J, et al. Stereoaquity and aniseikonia after unilateral and bilateral implantation of the Array refractive multifocal intraocular lens

- [J]. *J Cataract Refract Surg*, 1999, 25(8): 1151-1156. doi:10.1016/s0886-3350(99)00136-4
- [20] Lee YW, Choi CY, Moon K, et al. Clinical outcomes of new multifocal intraocular lenses with hydroxyethyl methacrylate and comparative results of contrast sensitivity, objective scatter, and subjective photic phenomena [J]. *BMC Ophthalmol*, 2022, 22(1): 379. doi:10.1186/s12886-022-02600-x
- [21] 黄宝宇, 梁皓, 李霞, 等. ReSTOR 多焦点人工晶状体对比敏感度的观察[J]. *眼科新进展*, 2011, 31(2): 141-143. doi:10.13389/j.cnki.rao.2011.02.013
HUANG Baoyu, LIANG Hao, LI Xia, et al. Contrast sensitivities of ReSToR multifocal intraocular lens [J]. *Recent Advances in Ophthalmology*, 2011, 31(2): 141-143. doi:10.13389/j.cnki.rao.2011.02.013
- [22] Davison JA, Simpson MJ. History and development of the apodized diffractive intraocular lens [J]. *J Cataract Refract Surg*, 2006, 32(5): 849-858. doi: 10.1016/j.jcrs.2006.02.006
- [23] Mencucci R, Favuzza E, Caporossi O, et al. Comparative analysis of visual outcomes, reading skills, contrast sensitivity, and patient satisfaction with two models of trifocal diffractive intraocular lenses and an extended range of vision intraocular lens [J]. *Albrecht Von Graefes Arch Fur Klin Und Exp Ophthalmol*, 2018, 256(10): 1913-1922. doi:10.1007/s00417-018-4052-3
- [24] Cochener B, Vryghem J, Rozot P, et al. Visual and refractive outcomes after implantation of a fully diffractive trifocal lens [J]. *Clin Ophthalmol*, 2012, 6: 1421-1427. doi:10.2147/OPHTH.S32343
- [25] 刘敏锐, 彭稚喜, 吴峥峥, 等. 连续视程人工晶状体与双焦点、单焦点人工晶状体植入术后患者视力、视觉质量及满意度对比分析 [J]. *眼科新进展*, 2023, 43(2): 127-130. doi:10.13389/j.cnki.rao.2023.0025
LIU Minrui, PENG Zhixi, WU Zhengzheng, et al. Comparative analysis of visual acuity, visual quality and satisfaction after extended depth, bifocal and monofocal intraocular lens implantation [J]. *Recent Advances in Ophthalmology*, 2023, 43(2): 127-130. doi:10.13389/j.cnki.rao.2023.0025

(编辑:曾婕)