

下咽纤维血管性息肉 1 例并文献复习

王坛¹, 王晶¹, 李燕子², 卜苓南¹, 杨淑娟¹

聊城市人民医院 1.耳鼻咽喉头颈外科; 2.眼耳鼻喉手术室, 山东 聊城 252000

摘要:目的 探讨下咽纤维血管性息肉的临床表现及诊治难点,总结经验,减少误诊及漏诊,精准选择手术方式。方法 阅读文献并对 1 例下咽纤维血管性息肉患者的诊疗过程进行总结,分析该患者的临床表现、疾病进展、辅助检查结果及治疗难点。结果 下咽纤维血管性息肉可于咽喉及食管内游移,表面被覆正常上皮组织,临床容易出现误诊、漏诊。需根据临床症状并辅助内窥镜、影像等多项检查综合诊断。息肉处于食道中时是安全的麻醉状态,内镜下手术切除是首选治疗方法。结论 下咽纤维血管性息肉较为罕见,术前完善检查、明确诊断,正确根据根蒂的位置、宽窄,息肉的大小、组成成分选择适合的手术方式非常重要。

关键词:下咽纤维血管性息肉;下咽活动性肿物;foley 管;二氧化碳激光切除术

中图分类号:R766 文献标志码:A 文章编号:1673-3770(2025)02-0121-05

引用格式:王坛,王晶,李燕子,等.下咽纤维血管性息肉 1 例并文献复习[J].山东大学耳鼻喉眼学报,2025,39(2):121-125.
WANG Tan, WANG Jing, LI Yanzi, et al. Hypopharyngeal fibrovascular polyp: a case report and literature review[J]. Journal of Otolaryngology and Ophthalmology of Shandong University, 2025, 39(2):121-125.

Hypopharyngeal fibrovascular polyp: a case report and literature review

WANG Tan¹, WANG Jing¹, LI Yanzi², BU Lingnan¹, YANG Sujuan¹

1. Department of Otorhinolaryngology Head & Neck Surgery; 2. Eye, Ear, Nose and Throat Operating Room, Liaocheng People's Hospital, Liaocheng 252000, Shandong, China

Abstract: Objective To discuss the clinical manifestations and difficulties in the diagnosis and treatment of hypopharyngeal fibrovascular polyps, to summarise experience, to reduce misdiagnosis and missed diagnosis, and to select surgical methods accurately.

Methods The literature was reviewed and the diagnosis and management of a patient with a hypopharyngeal fibrovascular polyp was summarised. The clinical manifestations, the course of the disease, the results of accessory examinations and the difficulties of treatment were analysed. **Results** Hypopharyngeal fibrovascular polyps can migrate in the larynx and esophagus, and the surface is covered with normal epithelial tissue, which is prone to misdiagnosis and missed diagnosis in the clinic. A comprehensive diagnosis should be made on the basis of clinical symptoms supported by endoscopy, imaging and other investigations. Anesthesia is safe when polyps are located in the esophagus, and endoscopic surgical resection is the preferred method of treatment. **Conclusion** Hypopharyngeal fibrovascular polyps are rare and prone to misdiagnosis and missed diagnosis. It is very important to perform a complete pre-operative evaluation, establish a clear diagnosis, and choose an appropriate surgical approach based on the location, width, size and composition of the root base.

Key words: Hypopharyngeal fibrovascular polyp; Active mass of hypopharynx; Foley catheter; Carbon dioxide laser excision

咽纤维血管性息肉(fibrovascular polyp of the hypopharynx, hFVP)是一种罕见的良性黏膜下肿瘤,好发于中老年男性^[1]。hFVP 组织病理学根据组成成分占比不同可分为纤维血管性息肉(血管构成占比多)、纤维上皮性息肉(血管构成占比少)、脂肪瘤、纤维瘤、纤维脂肪瘤、纤维黏液瘤或纤维混合瘤等^[2]。虽然本病极少发生恶变,但因其存在潜在的致死性并发症,所以手术切除是首选的治疗方法。

hFVP 临床易出现误诊误治,耳鼻喉科医生应了解这种罕见病并根据肿物的具体情况制定合适的手术方式。

1 资料与方法

1.1 病历资料

研究符合《赫尔辛基宣言》,患者知情同意并签署知情同意书。

患者男,58 岁,2021 年 2 月于聊城市人民医院行无痛胃肠镜检查时发现下咽部一直径约 1.5 cm 的光滑隆起,食管黏膜光滑(图 1)。完善颈部强化 CT:下咽腔内见一最大横截面约 1.5 cm×0.9 cm 低密度病灶,上下范围显示欠清晰(图 2)。因患者暂无明显咽部不适感且有肠道恶性肿瘤需要综合治疗,未行咽部肿物手术治疗。

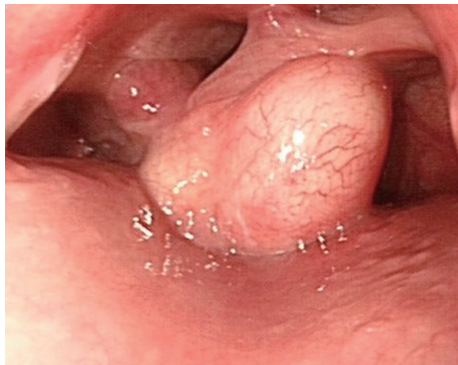

图 1 下咽肿物
Figure 1 Hypopharyngeal tumor

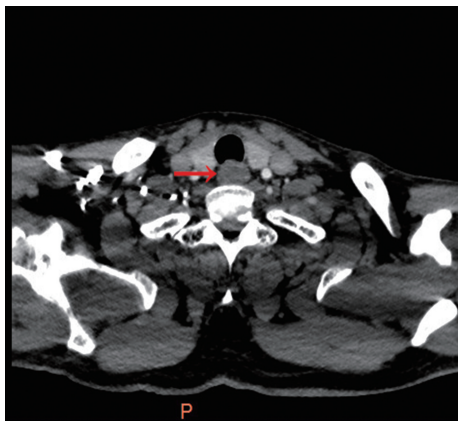


图 2 颈部强化 CT 图
Figure 2 Enhanced CT of neck

1 年后患者出现渐进加重性吞咽阻挡感,伴异物活动感(无法经吞咽、打嗝自行控制)。2022 年 1 月 20 日再次行无痛胃镜:下咽部可见约 3.0 cm×1.5 cm 肿物,随呼吸摆动;食管黏膜光滑(图 3)。2022 年 3 月 5 日就诊我科,行纤维喉镜检查未于下咽部发现肿物,指导患者完善咳嗽、嗝气、鼓气吹指等 Valsava 动作后,咽部及食道入口处仍未见肿物出现(图 4)。行上消化道钡餐造影:食管颈段(约平颈 6 椎体水平以下)见一椭圆形充盈缺损(上下径约 4.5 cm、左右径约 2.0 cm、前后径约 1.8 cm),可随吞咽上下活动,境界光整,余食管未见明显异常(图 5、6)。综上,初步诊断为带蒂纤维血管性息肉于咽喉及食道游移可能。

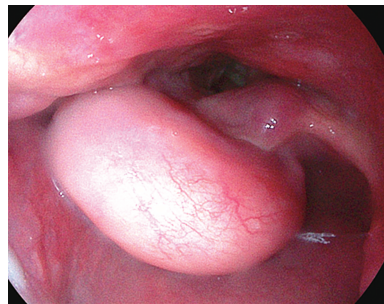


图 3 下咽肿物
Figure 3 Hypopharyngeal tumor

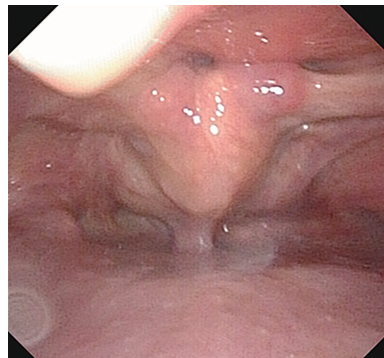


图 4 肿物坠入食道,环后区暴露,咽喉部解剖结构正常
Figure 4 The mass fell into the esophagus, the retroannular area was exposed, and the laryngeal anatomy was normal

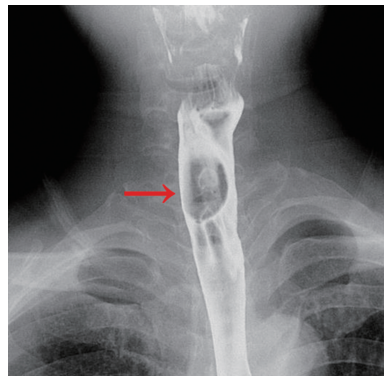


图 5 钡餐检查(吞咽时肿物上提)
Figure 5 Barium meal examination (lifting of the mass when swallowed)

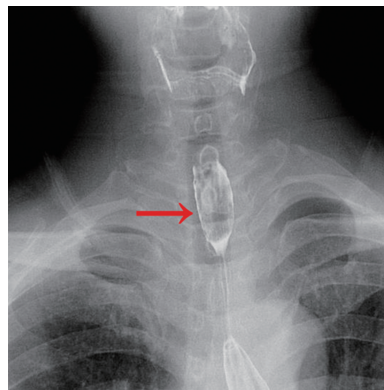


图 6 钡餐检查(吞咽后肿物下降)
Figure 6 Barium meal examination (mass decline after swallowing)

1.2 治疗

患者 2022 年 4 月 6 日于静吸复合麻醉下行手术治疗:使用支撑喉镜、硬质食道镜仔细探查下咽咽壁、会厌、双侧梨状窝、环后区、食道入口及颈段食道,未见肿物,撤镜时亦未见肿物随食道镜于食道内脱出。将与气管导管塑形导丝并联的 Foley 导尿管(图 7)插入食道颈段下方,充气后上提,见一椭圆形表面光滑长蒂肿物被提拉至下咽部,固定支撑喉镜,探查见肿物大小约 3.0 cm×2.0 cm×1.8 cm,蒂长约 1 cm,根蒂位于环后区下方偏右处。因位置较深,使用二氧化碳激光完整切除肿物及其根蒂周围冗余黏膜。充分止血。常规病理:息肉状增生,鳞状上皮间质内纤维母细胞增生,小血管扩张充血,局灶淋巴细胞浸润,符合纤维血管性息肉。嘱患者术后流质饮食 1 d,半流质饮食半月,无感染、出血、穿孔等手术并发症出现。

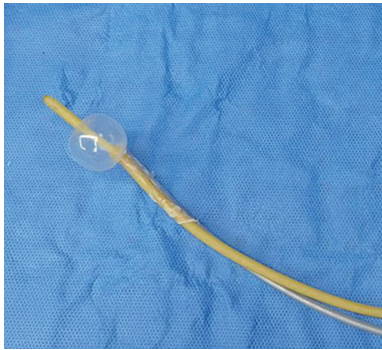


图 7 Foley 管与气管塑形导丝并联(充气后)
Figure 7 Foley tube and tracheal plastic guide wire in parallel (after inflation)

2 结果

2022 年 5 月 9 日复查纤维喉镜:患者取垂头仰卧位,完善 Valsava 动作,探查见术区处黏膜已恢复光滑(图 8)。随访至术后 1.5 年,未见复发。

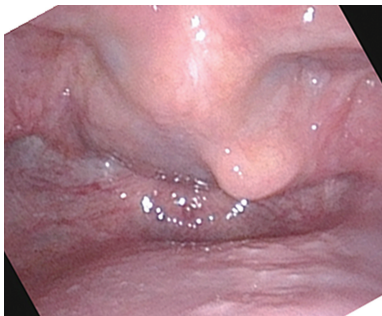


图 8 术后 1 个月的术区黏膜
Figure 8 One month after surgery, the mucosa of the operative area

3 讨论

hFVP 多源发于梨状窝、其次为咽侧壁、环后区

等部位^[3-4]。hFVP 多因下咽局部松散的黏膜长期受吞咽动作牵拉延长,延伸入食管入口时,受食管蠕动力牵引,逐渐于黏膜下形成带有根蒂且游离端呈球状的息肉^[5]。肿物较小时无明显症状或仅有生长部位异物感,当肿物逐步增大时患者可感受到进行性吞咽困难,部分患者可通过呕吐、打嗝、吞咽等动作引发息肉于咽部及食管之间活动。巨大的息肉能吐至口外、垂至胃部,甚至遮盖声门引发窒息^[5-7]。

hFVP 诊断较为困难,内窥镜、影像学等各有各的局限性,需多项检查综合诊断。纤维喉镜检查:作为 hFVP 的首选,当发现下咽部存在带蒂的类圆形息肉状、表面光滑附着血管纹的肿物(图 2)时,应考虑本病。但当 hFVP 滞留于下咽而根蒂未暴露时,喉镜仅可观察到下咽部光滑肿物,极易与囊肿及普通息肉混淆(图 1);当 hFVP 坠入食管内时,喉镜下下咽部解剖结构可表现为正常(图 3),易出现漏诊。胃镜:对于存在明显咽部异物感和/或吞咽阻挡症状但喉镜却未发现解剖结构异常的患者,可将胃镜作为补充检查,进一步行 hFVP 筛检。胃镜能够在咽及食管间动态观察 hFVP 的具体表现,并明确根蒂具体生长部位。但起源于咽—食管连接处的 hFVP 是胃镜的一个相对盲点^[8],故胃镜下也有高达 33% 的 hFVP 会被漏诊^[9],或有 hFVP 被误诊为食道息肉进行了无效手术的情况发生^[10]。值得警惕的是,由于 hFVP 根蒂位于咽部,胃镜撤镜时,处于食道内的 hFVP 可能会随镜一起返回咽部,堵塞声门引发窒息^[7,11]。强化 CT 及磁共振:可以初步观察肿物的组织成分及与周围组织关系,但“即时”影像图片无法体现其可活动性,成像结果只能展示当前 hFVP 活动后所处位置与关系且易与下咽、喉部及食管肿瘤相混淆。钡餐:胃镜、强化 CT、强化磁共振均需患者处于空腹状态,此时患者长期无进食动作,hFVP 可能随咳嗽、嗝气返流至咽部。上消化道钡餐检查前需要吞咽钡剂,钡剂及其内容物可使反流至咽部的 hFVP 带入食道。肿物可移动位置这一临床表现对一直单纯表现为咽部肿物的 hFVP 有提示作用。且钡餐影像对评估肿物的蒂部长度、肿物大小及上下限位置更为直观。在一定程度上弥补了内窥镜及 CT、磁共振的不足。

本研究患者 2021 年、2022 年 2 次无痛胃镜及影像学(颈、胸部强化 CT)检查时该肿物均位于下咽,没有下坠入食管的表现,仅诊断为单纯咽部良性肿物。但在我科行纤维喉镜检查时却并未于咽部发现肿物。查阅文献,亦有多例喉镜检查无异常表现的 hFVP 患者^[11-13],这不得不深思,临床中是否存在

以咽部异物感、吞咽阻挡感为主要不适,仅行喉镜检查未发现异常,被误诊为“咽异感症”的 hFVP 患者。

确诊后尽早手术切除是 hFVP 的首选治疗方法,可避免肿物继续生长引发出血、窒息等风险。手术入路有 3 条:①经口内窥镜入路:当 hFVP 根蒂位置明确、影像结果显示肿物构成中无丰富血管供血时可考虑经口内镜下二氧化碳或等离子切除,近年来随着腔镜手术及机器人辅助技术的日益成熟,已可为大至 16 cm 的 hFVP 行腔镜手术治疗^[14]。其优点是创伤小、恢复快、感染风险低、较少损伤咽喉功能、体表无瘢痕^[15];缺点是手术操作空间较小,存在如术中大量出血,止血较为困难等风险^[3]。由于该病人强化 CT 显示肿物构成中无明显血管影,手术时并不担心出现过多出血,但肿物根蒂位置较低,等离子影响视野,这是为本例患者选择二氧化碳激光切除的主要原因^[16]。②颈侧入路:若影像检查提示肿块过大且形状不规则,根蒂宽厚、有丰富血供、肿物过大无法经口取出时,则需考虑使用颈侧入路开放性切除术^[10]。③经颈及胸(或腹)双路径手术:hFVP 根蒂较宽,且体积巨大、下行入胃、无法经食道入口取出的情况下需增加胸或腹部切口^[6,17]。因此术前综合多项辅助检查,明确根蒂起始部位并根据 hFVP 大小、组成成分选择适合的麻醉方法及手术方式是十分重要的环节。

hFVP 患者行静吸复合麻醉亦有窒息风险,存在麻醉诱导后立即出现呼吸、心跳骤停的报道^[5],所以有术前先行气管切开以保证呼吸道顺畅的案例^[3,13,18]。该患者 hFVP 最大径长预估达 4.5 cm,胃镜显示已部分弯曲探入喉部,为了避免麻醉时阻塞声门发生窒息及遮挡插管入路造成气管插管困难,我们选择了息肉坠入食道的状态下进行麻醉,麻醉及插管均十分顺利。此时手术的关键就在于如何将 hFVP 显露于咽部。文献报道^[7,11]中有使用支撑喉镜抬高环后区暴露食道入口后肿物自行于食道露出的;也有食道镜于食道找到肿物后将肿物拉出的,也有虽未探查肿物但退出食道镜时 hFVP 随镜一起滑出的。我们术中通过支撑喉镜与硬质食管镜对下咽、环后及食道进行探查,未发现 hFVP 及其根蒂踪迹,退镜时亦未见其随镜滑出。分析原因:①当息肉坠入食管内时,息肉蒂部黏膜受食管内蠕动压力牵引被向下拉扯,贴于正常组织表面,其表面为正常的鳞状上皮组织,与周围正常黏膜难以区分,故支撑喉镜检查下咽部解剖结构表现为正常;②食管内原因:肿物存在弹性,硬质食道镜进入食道时,将肿物抵至食管内壁上,息肉外表面被覆正常的鳞状上皮组织,

与食管黏膜难以区分,有可能将息肉外层表皮当做了正常食道内壁;③患者行静吸复合麻醉,气管插管的圆形球囊正好压迫环后及食管入口前壁,探查时环后区根蒂部暴露差,退镜时又因为该区域压力较大,使息肉无法随食道镜脱出食道。于是研究参考了 Foley 管法取食道异物的原理^[19],将 Foley 管与气管导管塑形导丝并联(露出尿管头端以便充气),并弯曲成合适的弯度,插入颈段食管之下,给予气囊充气后,缓慢将 hFVP 提拉至下咽。该方法暂未于其它文献中见到,笔者认为该方法可作为 hFVP 探查无踪又无法自行暴露时的一种显露 hFVP 的新方法。

值得注意的是,hFVP 可能为分叶状或多发性,术中务必要找寻到真实根蒂部位完整切除,以免引起致死性并发症如术后窒息^[13,20]、术后出血的发生^[15,21]。另外,手术需将根蒂周围冗余的黏膜一起切除,可降低复发率^[9]。

4 小 结

hFVP 属于罕见病,因其可移动性及被覆上皮与周围黏膜的相似性,易出现误诊、漏诊。本文分析了明确诊断所需要的各项检查的优缺点,点明了综合多项检查的必要性;通过分析手术入路及器械的运用,提出了在无需气管切开的安全麻醉状态下显露 hFVP 的新方法,以期减少临床工作中的漏诊及误诊,减少致死性并发症。本研究仅随访至术后 1.5 年,随访时间较短,仍需对患者进行长期随访明确是否存在复发。

参 考 文 献:

- [1] Madeira FP, Justo JW, Wietzycoski CR, et al. Giant fibrovascular polyp of the esophagus: a diagnostic challenge[J]. Braz Arch Dig Surg, 2013, 26(1): 71-73. doi:10.1590/s0102-67202013000100017
- [2] Watanabe H, Jass JR, Sobin LH. World Health Organization: histological typing of oesophageal and gastric tumors[M]. 2nd ed. Berlin: Springer-Verlag, 1990
- [3] 李利杰, 田秀芬. 下咽纤维血管性息肉的诊疗[J]. 临床耳鼻咽喉头颈外科杂志, 2021, 35(5): 432-435. doi:10.13201/j.issn.2096-7993.2021.05.011
LI Lijie, TIAN Xiufen. Experience of diagnosis and treatment of fibrovascular polyp of the hypopharynx[J]. Journal of Clinical Otorhinolaryngology Head and Neck Surgery, 2021, 35(5): 432-435. doi:10.13201/j.issn.2096-7993.2021.05.011
- [4] 王翰菁, 倪鑫, 王军, 等. 下咽食管纤维血管性息肉[J]. 临床耳鼻咽喉头颈外科杂志, 2013, 27(6): 305-

306. doi:10.13201/j.issn.1001-1781.2013.06.009
- WANG Hanjing, NI Xin, WANG Jun, et al. Hypopharyngeal and esophageal fibrovascular polyp[J]. Journal of Clinical Otorhinolaryngology Head and Neck Surgery, 2013, 27(6): 305-306. doi:10.13201/j.issn.1001-1781.2013.06.009
- [5] Ongkasuwan J, Anzalone CL, Salazar E, et al. Presentation and management of giant fibrovascular polyps of the hypopharynx and esophagus[J]. Ann Otol Rhinol Laryngol, 2017, 126(1): 29-35. doi:10.1177/0003489416672872
- [6] 薛力, 贺立人. 下咽食管腔内带蒂良性肿瘤(附二例报告与文献复习)[J]. 宁夏医学院学报, 1989, 11(S1): 165-169.
- XUE Li, HE Liren. Benign tumor with pedicle in hypopharyngeal esophageal cavity (report of two cases and review of literature) [J]. Journal of Ningxia Medical University, 1989, 11(S1): 165-169.
- [7] 华小刚, 林志宏, 王荣土, 等. 咽喉部巨大纤维血管性息肉致窒息一例[J]. 中华急诊医学杂志, 2011, 20(8): 876-877. doi:10.3760/cma.j.issn.1671-0282.2011.08.025
- HUA Xiaogang, LIN Zhihong, WANG Rongtu, et al. A case of asphyxia caused by huge fibrous vascular polyp in larynx and pharynx [J]. Chinese Journal of Emergency Medicine, 2011, 20(8): 876-877. doi:10.3760/cma.j.issn.1671-0282.2011.08.025
- [8] Yannopoulos P, Manes K. Giant fibrovascular polyp of the esophagus-imaging techniques can localize, preoperatively, the origin of the stalk and designate the way of surgical approach: a case report [J]. Cases J, 2009, 2: 6854. doi:10.4076/1757-1626-2-6854
- [9] Caceres M, Steeb G, Wilks SM, et al. Large pedunculated polyps originating in the esophagus and hypopharynx [J]. Ann Thorac Surg, 2006, 81(1): 393-396. doi:10.1016/j.athoracsur.2005.05.106
- [10] Li WX, Bai JQ, Dong YB, et al. Diagnosis and management of giant esophageal fibrovascular polyp with hypopharyngeal pedicle[J]. Ear Nose Throat J, 2022, 101(6): 374-378. doi:10.1177/01455613211046461
- [11] Dhoon TQ, Gerber JL, Tran TB, et al. An unusual cause of airway obstruction in a patient in the endoscopy suite[J]. A A Case Rep, 2014, 3(2): 15-19. doi:10.1213/XAA.0000000000000040
- [12] Sotirović J, Pavićević L, Petrović S, et al. Giant fibrovascular polyp as an unusual cause of globus pharyngeus[J]. Ear Nose Throat J, 2023, 102(5): 304-306. doi:10.1177/01455613211003989
- [13] Nuyens MR, Bhatti NI, Flint P. Multiple synchronous fibrovascular polyps of the hypopharynx[J]. ORL J Otorhinolaryngol Relat Spec, 2004, 66(6): 341-344. doi:10.1159/000081892
- [14] Yang LY, Zhao RY, Lu D, et al. Giant fibrovascular polyp of hypopharynx: a case report and literature review [J]. Ear Nose Throat J, 2023; 1455613221148311. doi:10.1177/01455613221148311
- [15] 肖麒祎, 冯晨, 董频. 机器人辅助手术在咽喉领域的发展现状[J]. 山东大学耳鼻喉眼学报, 2023, 37(3): 98-103. doi:10.6040/j.issn.1673-3770.0.2022.070
- XIAO Qiyi, FENG Chen, DONG Pin. Development status of robot-assisted surgery for the pharynx and larynx [J]. Journal of Otolaryngology and Ophthalmology of Shandong University, 2023, 37(3): 98-103. doi:10.6040/j.issn.1673-3770.0.2022.070
- [16] 黄志刚. CO₂ 激光手术治疗咽喉部肿瘤[J]. 山东大学耳鼻喉眼学报, 2018, 32(6): 1-3. doi:10.6040/j.issn.1673-3770.1.2018.022
- HUANG Zhigang. Treatment of throat tumors with CO₂ laser[J]. Journal of Otolaryngology and Ophthalmology of Shandong University, 2018, 32(6): 1-3. doi:10.6040/j.issn.1673-3770.1.2018.022
- [17] I H, Kim JS, Shim YM. Giant fibrovascular polyp of the hypopharynx: surgical treatment with the biapooch [J]. J Korean Med Sci, 2006, 21(4): 749-751. doi:10.3346/jkms.2006.21.4.749
- [18] Ozdemir S, Gorgulu O, Selcuk T, et al. Giant fibrovascular polyp of the hypopharynx: per-oral endoscopic removal [J]. J Laryngol Otol, 2011, 125(10): 1087-1090. doi:10.1017/S0022215111001034
- [19] 陈玉凯, 张淑霞, 衣欣, 等. Foley 管法取儿童食道异物 30 例报道及文献复习 [J]. 山东大学耳鼻喉眼学报, 2013, 27(4): 92-93. doi:10.6040/j.issn.1673-3770.0.2013.009
- CHEN Yukai, ZHANG Shuxia, YI Xin, et al. Foley tube method in taking children esophageal foreign bodies: 30 cases report and literature review [J]. Journal of Otolaryngology and Ophthalmology of Shandong University, 2013, 27(4): 92-93. doi:10.6040/j.issn.1673-3770.0.2013.009
- [20] Liliequist B, Wiberg A. Pedunculated tumours of the oesophagus. Two cases of lipoma [J]. Acta Radiol Diagn, 1974, 15(4): 383-392. doi:10.1177/028418517401500404
- [21] Jr MAF. Benign polypoid tumor of the esophagus [J]. Cancer, 1951, 4(4): 708-716. doi:10.1002/1097-0142(195107)4:4<708::aid-cnrcr2820040408>3.0.co;2-8