

doi:10.6040/j.issn.1673-3770.0.2025.028

后颅窝肿瘤术后儿童气管切开原因及预后转归分析

王华, 张丰珍, 龙婷, 赵靖, 李宏彬, 王生才, 王桂香

国家儿童医学中心(北京)/首都医科大学附属北京儿童医院耳鼻咽喉头颈外科/儿童耳鼻咽喉头颈外科疾病北京市重点实验室, 北京 100045

摘要:目的 探讨后颅窝肿瘤术后气管切开儿童的病例特点、气管切开原因及预后转归情况。方法 回顾性分析因后颅窝肿瘤行气管切开的患儿 26 例,记录并分析患儿的基本信息、后颅窝肿瘤相关情况、术后气管插管时间、术后呼吸及吞咽情况、行气管切开的主要病因、气管切开并发症、是否拔管及气切管带管时间等。对所有患儿进行门诊及电话随访。结果 26 例患儿中男 19 例、女 7 例,平均(4.60±3.08)岁。肿瘤位于第四脑室/小脑蚓部 15 例,延髓、脑干 7 例,桥脑 2 例,颈静脉孔区 1 例,小脑半球 1 例。术后病理星形细胞瘤 6 例,室管膜瘤 8 例,脑膜瘤 1 例,颅咽管瘤 1 例,脂肪瘤 1 例,髓母细胞瘤 9 例。术后因长期带管,不能停止机械通气行气管切开的患儿 25 例,术后平均麻醉插管时间 14 d。已经拔除气管插管,因呼吸困难于术后 1 个月行气管切开的患儿 1 例。随访时间 1~5 年。2 例患儿失访,2 例患儿死亡,气管套管未拔除患儿 9 例,已拔管患儿 13 例,已拔管患儿平均带管时间 7.8 个月。术后鼻饲饮食患儿 13 例。左侧声带麻痹 2 例,右侧声带麻痹 2 例,双侧声带麻痹 4 例。所有患儿气管切开围手术期及术后 2 周内未发生伤口出血、脱管、气切管堵塞等手术并发症,气切拔管后无气管狭窄、气管软化等并发症出现。结论 后颅窝肿瘤术后后组颅神经功能障碍患儿行气管切开术安全有效。后颅窝肿瘤术后气管切开患儿需定期评估呼吸、吞咽恢复情况,并根据患儿个体情况决定拔管时机。

关键词:气管切开术;后颅窝肿瘤;儿童;后组颅神经功能障碍

中图分类号:R739.41;R655

文献标志码:A

文章编号:1673-3770(2025)04-0168-06

引用格式:王华,张丰珍,龙婷,等.后颅窝肿瘤术后儿童气管切开原因及预后转归分析[J].山东大学耳鼻喉眼学报,2025,39(4):168-173. WANG Hua, ZHANG Fengzhen, LONG Ting, et al. Analysis of the reasons and prognostic outcomes for tracheostomy in pediatric patients following posterior fossa tumor resection [J]. Journal of Otolaryngology and Ophthalmology of Shandong University, 2025, 39(4):168-173.

Analysis of the reasons and prognostic outcomes for tracheostomy in pediatric patients following posterior fossa tumor resection

WANG Hua, ZHANG Fengzhen, LONG Ting, ZHAO Jing, LI Hongbin, WANG Shengcai, WANG Guixiang

National Center for Children's Health (Beijing) /Department of Otorhinolaryngology & Head and Neck Surgery, Beijing Children's Hospital, Capital Medical University/ Beijing Key Laboratory for Pediatric Diseases of Otolaryngology Head and Neck Surgery, Beijing 100045, China

Abstract: Objective This study aims to explore the clinical characteristics and outcomes of children who underwent tracheostomy after posterior cranial fossa tumor resection. **Methods** A retrospective analysis was conducted on 26 pediatric cases that underwent tracheostomy due to posterior fossa tumors. The following data were collected and analyzed: basic patient information, postoperative intubation duration, postoperative respiratory and swallowing conditions, tracheotomy indications, tracheotomy complications, and tracheotomy duration. Patients were observed for at least one year, with follow-ups conducted in outpatient settings or via telephone. **Results** This study included a total of 26 patients, consisting of 19 males and 7 females. The patients' ages of the patients ranged from 1 to 13 years old, with an average age of (4.60±3.08) years. The tumor locations were as follows: the fourth ventricle/vermis of the cerebellum in 15 cases, the medulla oblongata and brainstem in 7 cases, the pons in 2 cases, the jugular foramen area in 1 case, and the cerebellar hemisphere in 1 case. Postoperative pathology results were as follows: astrocytoma in 6 cases, ependymoma in 8 cases, meningioma 1 case, craniopharyngioma 1 case, lipoma 1 case, and medulloblastoma in 9 cases. The tracheotomy operation was performed in 25 children for the purpose of persistent mechanical ventilation. The average duration of anesthetic intubation was 14 days. One child was extubated post-surgically but subsequently underwent tracheotomy one month after the operation

收稿日期:2025-01-22

基金课题:国家儿童医学中心科技创新发展专项-院内课题(YN2020402)

通信作者:王桂香. E-mail:wgx_ent@sina.com

due to breathing difficulties. Of the 26 patients, two were lost to follow-up, two died, thirteen underwent decannulation, and nine did not. The mean duration of tracheotomy tube usage was 7.8 months. Thirteen children received nasal feeding due to swallowing problems. There were two cases of left vocal cord paralysis, two cases of right vocal cord paralysis, and four cases of bilateral vocal cord paralysis. No patient experienced complications within a period of two weeks following their tracheotomy surgery. Following decannulation, there were no complications related to tracheal stenosis or tracheomalacia. **Conclusion** The safety and efficacy of tracheotomy in children diagnosed with posterior cranial nerve dysfunction following surgical intervention for posterior cranial fossa tumors has been well-documented. Children who undergo tracheotomy after posterior cranial fossa tumor surgery require regular evaluation for respiratory and swallowing recovery. The timing of decannulation should be determined based on the individual situation of the child.

Key words: Tracheotomy; Posterior cranial fossa tumor; Children; Posterior cranial nerves dysfunction

儿童气管切开的手术指征发生了明显变化,先天畸形及创伤相关指征逐渐减少,而神经肌肉疾病及肿瘤相关疾病的比例逐渐增加^[1-2]。因肿瘤位置的特殊性,后颅窝肿瘤患儿在术前可能出现后组颅神经功能障碍,术后还可能出现新发的后组颅神经损伤的相关症状,也可能呈现出原有症状的加重。其中以第Ⅸ至第Ⅹ颅神经受损引起的呼吸、吞咽功能障碍最为突出,部分患儿可能需要通过鼻饲或气管切开手术安全度过围手术期^[3]。然而在何种情况下建议患儿实施气管切开手术,以及在气管切开后如何进行规律随访、气切管堵管和拔管时的选择等问题,是耳鼻喉科及神经外科医生共同关注的焦点,目前尚未形成统一结论。鉴于此,论文对以后颅窝肿瘤为原发病,由于肿瘤切除术后无法拔除气管插管进一步行气管切开,并在我院气管切开门诊规律随访的患儿资料进行回顾性分析,旨在总结此类患儿气管切开手术围手术期的治疗特点、术后随访管理、预后和转归情况,为临床实践提供参考。

1 资料与方法

1.1 临床资料

本研究回顾性分析自 2020 年 1 月 1 日至 2024 年 3 月 31 日,于首都医科大学附属北京儿童医院气管切开门诊进行规律随访,原发病为后颅窝肿瘤的 26 例患儿的病历资料。记录所有患儿后颅窝肿瘤相关情况、术后气管插管时间、术后呼吸及吞咽情况、行气管切开的主要病因、气管切开并发症、是否拔管及气切管带管时间等信息。纳入患者的所有治疗和检查均符合赫尔辛基宣言。本研究经首都医科大学附属北京儿童医院伦理委员会审查通过(2025-E-056-R)。

1.2 手术方法

所有患儿均在气管插管全麻下行气管切开手术。

手术采用儿童常规气管切开操作流程。患儿仰

卧位,垫肩,于颈部正中做纵行或横行切口,纵行切口位置位于第 2 与第 3 颈横纹之间(约第 2 至第 4 气管环水平),横行切口位置在胸骨上窝两横指。分离皮下组织,沿中线分离颈前带状肌,暴露气管环。在第 3、第 4 气管环左右两侧放置牵引线,沿气管前壁正中切开气管后在牵引线牵引下暴露气管插管,向上拔出插管至声门下,置入气管切开套管,连接呼吸机,确认通气无误后缝合伤口,并拔除原气管插管。术后应仔细检查患儿通气情况,确定气切管通畅,通气无误后,气切口周围放置无菌开口纱布,去除垫肩,打结固定寸带^[4]。术中严密监测血压、血氧、呼吸、心率等生命体征。

1.3 治疗及随访流程

1.3.1 后颅窝肿瘤术后患儿的气管管理及护理流程

后颅窝肿瘤术后患儿术后常规带气管插管转入 ICU 病房,术后 12~24 h 内,根据患儿呼吸、呛咳、肌力等恢复情况决定是否拔除气管插管,如不符合拔管指征,则适当延长带管时间。如术后 7 d 仍需机械通气不能拔管,或拔管后出现呼吸困难再次插管者,可与家长沟通行气管切开手术。若患儿拔管后出现呛咳、吞咽困难、进食困难等,首选考虑鼻饲饮食支持,若无呼吸困难则不考虑气管切开。

1.3.2 气管切开术后的气道管理与护理

气管切开手术后视患儿情况返回儿童重症监护病房或神经外科病房。术后除常规全身麻醉护理外,还需加强气管切开护理,包括拍背吸痰、雾化吸入、局部伤口换药等。在变换体位时,需特别注意保护气管切开套管,避免脱管。对使用呼吸机的患儿,需定期检查气切管套囊情况,避免气囊长期充气压迫气管壁造成继发损伤。家长需在病房及气管切开门诊学习气管切开护理操作,并在医生及护士指导下,准备气管切开相关家庭护理所需装备,如雾化机、吸痰器、吸痰管、纱布、人工鼻等。如患儿需鼻饲饮食,家长还需同时接受鼻饲操作流程的培训。当

患儿一般情况好转、停止机械通气且家庭护理安排到位时可带气切管出院。

1.3.3 术后随访与拔管评估

患者出院后,除定期前往神经外科复查原发肿瘤的恢复情况外,还需定期于耳鼻喉科气管切开门诊进行复查,评估气切管的通畅情况、气切口伤口情况,同时行喉镜检查了解喉部结构是否异常、声带运动情况、吞咽情况、声门下及气切口是否有肉芽增生等情况。根据患儿具体情况,决定是否更换气切管、是否可以开始堵管,并最终决定拔管时机。拔管时机的选择需满足以下条件:患儿原发病情稳定,后组颅神经功能恢复,无意识障碍,全天可稳定自主呼吸,咳嗽、咳痰有力,无肺部感染;吞咽功能正常,经皮血氧饱和度维持在 95% 以上。当患儿符合上述标准时,才可拔除气管切开套管。

2 结果

2.1 临床资料结果

26 例患儿中有 8 例于我院行后颅窝肿瘤手术后不能拔除气管插管,故行气管切开手术。另 18 例患儿于外院行后颅窝肿瘤手术及气管切开手术,后于我科气管切开门诊随诊。随访时间为 1~5 年。26 例患儿中男 19 例、女 7 例。患儿年龄区间 1~13 岁,平均(4.60±3.08)岁。患儿术前主要症状为头晕、头痛、呕吐、走路不稳、肢体无力、睡眠打鼾、嗜睡及昏迷等。患儿肿瘤分布情况如下:位于第四脑室/小脑蚓部的有 15 例、延髓脑干 7 例、桥脑 2 例、颈静脉孔区 1 例、小脑半球 1 例。术后病理诊断结果显示,星形细胞瘤 6 例、室管膜瘤 8 例、脑膜瘤 1 例、颅咽管瘤 1 例、脂肪瘤 1 例、髓母细胞瘤 9 例。患儿的基本信息见表 1。

表 1 基本情况
Table 1 Basic Information

临床指标	类型	例数/例
年龄	1~3 岁幼儿组	11
	3~6 岁学龄前组	4
	6~12 岁学龄儿童	10
	12~18 岁青少年	1
肿瘤位置	小脑蚓部/第四脑室	15
	延髓、脑干	7
	颈静脉孔区	1
	小脑半球	1
	脑桥	2
病理类型	髓母细胞瘤	9
	室管膜瘤	8
	星形细胞瘤	6
	其他(脂肪瘤,脑膜瘤,颅咽管瘤)	3

续表		
临床指标	类型	例数/例
手术切除程度	全部切除	4
	近全切除	19
	部分切除或活检	3
喉镜表现	单侧声带麻痹	4
	双侧声带麻痹	4
	下咽腔分泌物滞留	13
气切带管状态	正常	5
	已拔管	13
	未拔管	9
	失访+死亡	4

本研究中,共有 25 例患儿因术后长期依赖机械通气而接受气管切开术,术后平均麻醉插管时间为 14 d,另有 1 例患儿在术后已经拔除气管插管,但因呼吸困难于术后 1 个月再次行气管切开术。全部患儿定期于门诊行喉镜检查评估喉部情况及吞咽情况,并定期更换气管切开套管。此外,共有 13 例患儿中术后接受鼻饲饮食。喉镜检查结果显示,2 例患者出现左侧声带麻痹,2 例出现右侧声带麻痹,4 例出现双侧声带麻痹。

图 1 为 1 例 6 岁 4 个月男孩在脑干弥漫型星形细胞瘤术后的喉镜表现,患儿因吞咽功能障碍,导致下咽部大量分泌物滞留(图 1A)。经过康复训练 3 年,患儿的吞咽功能逐渐恢复,下咽部大量分泌物滞留消失,左侧声带运动不良(图 1B)因声带运动功能未恢复,目前带管中。图 2 为 1 例 4 岁 3 个月男孩的喉镜图,该患儿在接受第四脑室小脑髓母细胞瘤术后出现双侧声带运动障碍,术后 2 个月喉镜下见双侧声带外展运动不良(图 2A)经过规律化疗及康复锻炼,术后 7 个月双侧声带运动恢复(图 2B),已成功拔管。

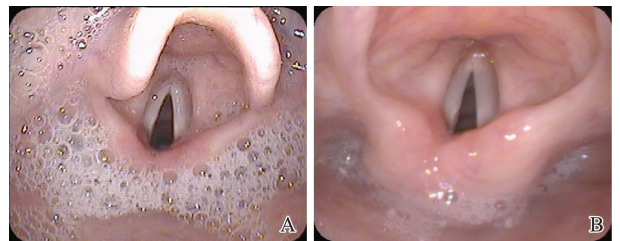


图 1 6 岁 4 个月男孩喉镜图
A: 下咽部大量分泌物滞留,左侧声带运动不良; B: 下咽部大量分泌物滞留消失,左侧声带运动不良
Figure 1 Laryngoscopy images of a 6-year-4-month-old boy
A: Accumulation of quantity of secretions in the laryngopharynx Figure; B: Resolution of secretions retention

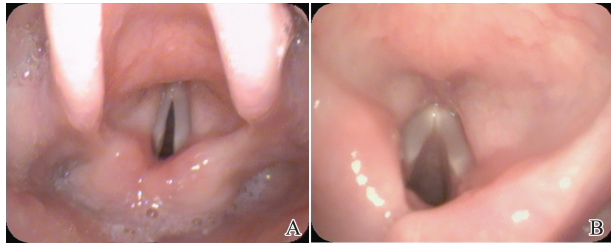


图 2 4 岁 3 个月男孩喉镜图
A: 双侧声带外展运动不良(术后 2 个月); B: 双侧声带运动良好,外展功能恢复(术后 7 个月)
Figure 2 Laryngoscopy images of a 4-year-3-month-old boy
A: Bilateral vocal cord paralysis Figure; B: The bilateral vocal cord have good mobility

2.2 转归及预后

26 例患儿中, 2 例患儿失访, 1 例患儿(男, 1 岁, 室管膜瘤 WHO 4 级)因原发病进展、反复三次颅内手术后死亡, 1 例患儿(男, 7 岁, 髓母细胞瘤, WHO 4 级)拔除气管切开套管 2 年后死亡(小脑出现新发病灶, 脊髓播散, 胸水, 腹壁多发实性结节); 12 例患儿术后行进一步放化疗。随访患儿中气管套管未拔除患儿 9 例, 已拔管患儿 13 例, 已拔管患儿平均带管时间 7.8 个月。全部患儿气管切开围手术期及术后 2 周内未发生颈部皮下气肿、伤口出血、脱管、气切管堵塞等手术并发症, 13 例已拔管患儿拔管后无气管狭窄、气管软化等并发症出现。

3 讨论

后颅窝肿瘤是一类病情较为严重的神经外科疾病。由于肿瘤位置的特殊性, 容易导致后组颅神经受压, 或压迫脑干、延髓, 患者在术后易出现意识障碍、咳嗽反射差、咳痰困难、吞咽困难、咽部分泌物潴留等症状, 气道保护能力降低, 误吸和肺部感染风险增加, 导致患者需长期应用呼吸机。而长时间经口气管插管机械通气不仅对患儿咽喉、气管有一定影响, 更有可能引发喉部损伤、气道黏膜损伤或呼吸机相关性肺炎^[5]。儿童气管切开手术不同于成人, 风险性和手术并发症相对较高, 气管切开对患儿家庭和儿童生活质量影响也较大, 应尽量避免^[6]。而后颅窝肿瘤术后的患儿常合并呼吸肌无力、声带麻痹、咽喉分泌物潴留、吞咽功能障碍等因素, 需要行气管切开作为辅助治疗, 保证气道通畅, 尽快恢复自主呼吸, 尽早帮助患儿进入下一阶段的后续治疗。在气管切开之后, 针对这部分特殊患儿该如何系统性地治疗、随访, 以及如何选择最佳的气切管拔除时机, 目前在国内尚无统一的共识。

3.1 后颅窝肿瘤术后气管切开手术时机的选择

我院后颅窝肿瘤术后病人, 如术后一周仍需机

械通气, 或拔管后出现呼吸困难再次插管者, 需考虑气管切开。气管切开后, 患儿可更好的进行呼吸训练, 同时有利于吸痰等相关护理, 使患儿尽快脱离机械通气, 恢复自主呼吸。气管切开手术本身对患儿吞咽功能影响较小^[7], 如术后发现患儿存在吞咽困难, 多与原发疾病相关, 短期内可鼻饲饮食, 吞咽功能长期不恢复者可经空肠喂养管喂养, 或行胃造瘘手术。气管切开手术的实施需与患儿家长进行充分的沟通, 术后护理需对家长进行专业培训, 合格者方可返回家中进行家庭护理。

3.2 儿童气管切开治疗流程

气管切开儿童因气管套管调整或气道感染等原因, 再次返院几率较高^[8]。由于缺乏相关知识, 针对气管切开的专业护理培训较少, 患儿的家庭护理也是一大难点^[9]。因此, 在患儿出院时即制定好相应的复诊流程, 并对家长进行相关培训至关重要。由于儿童体格发育的特殊性, 在行气管切开时, 我们根据患儿的年龄、身高、体质量等因素选择合适的气管切开套管型号, 且尽量选择有气囊的硅胶材质的气切管保证术后能正常机械通气。待患儿呼吸及吞咽问题恢复后, 根据患儿喉镜检查的具体情况(是否存在声带麻痹、是否合并声门下瘢痕狭窄、气切口是否有肉芽组织等)决定是否更换气切管。如患儿原发病未治愈, 二次手术可能性较大, 或患儿存在双侧声带麻痹等严重影响呼吸功能的情况, 需延长带管时间, 可在门诊为患儿更换同样型号的气切管。如患儿一般情况良好, 且喉部检查基本正常, 则可为患儿更换为没有气囊的较小型号的气切管, 并指导家长开始堵管训练。拔管之前进行的堵管实验必不可少, 对患儿能否成功拔管至关重要, 初期建议家长间断堵管, 观察患儿耐受好, 无喉鸣、气促, 再连续堵管一周, 安静及活动后均无明显呼吸困难, 夜间无打鼾等症状, 可拔除气切管, 并于拔管当晚于病房内进行夜间血氧饱和度及呼吸监测, 以保障患儿安全。

3.3 儿童气管切开手术操作要点

目前在手术室全身麻醉气管插管下进行常规气管切开手术是儿童气管切开的主要方式。全麻下行儿童气管切开可有效降低手术并发症的发生^[10], 但在 ICU 床旁或在正规手术室进行气管切开, 或不同手术方式之间的并发症和结局差异无统计学意义^[11-12]。后颅窝肿瘤术后患儿大部分为插管状态, 需在手术室内与麻醉医生互相配合, 保证术中患儿充分镇静、肌松, 并严密监测心率、血压等生命体征, 降低手术风险。有文献报道儿童气管切开的具体的手术切口及造瘘方式也存在一定差异^[12], 气管切开

时年龄较小、带管时间较长是术后形成气管皮肤瘘的危险因素,而具体的造瘘方式与气管皮肤瘘发生无明显关联^[13]。另外一项关于拔管后持续气管皮肤瘘的研究^[14]发现,气切管带管时间>2 年,相比带管时间<1 年的儿童,气管皮肤瘘发生率显著增高。气管切开后,儿童的家庭护理较为困难,气管切开会严重影响患儿及家庭的生活质量^[15]。因此,在保证安全的情况下,应尽量缩短患儿的带管时间,以提高患儿及家庭的生活质量,同时减少气管切开相关并发症的发生。

在成人患者中较为普遍的经皮气管切开手术,目前在儿童患者中应用有限,仅推荐 12 岁以上、颈部解剖标志清晰、无气道畸形的患儿^[16]。目前,常规的气管切开手术后 2 周左右气切口可形成窦道,因此不建议在 2 周内进行更换气切管等操作。本研究的 26 例患儿,均带管出院,后于气管切开门诊经过更换气切管、堵管,观察 1 周患儿无呼吸问题后拔除气切管,没有在原发病住院期间即拔管的病例。在气切管更换中应注意,由于后颅窝肿瘤术后的患儿都需要通过头颅 MRI 检查了解肿瘤有无复发等情况,因此建议尽量使用硅胶材质的气切管,避免出现因颈部佩戴金属气切管无法进行 MRI 检查的情况。

3.4 后颅窝肿瘤术后气管切开拔管时机的选择

长时间佩戴气切管,可能导致细菌慢性定植和下气道感染风险增加^[17]。因此,如患儿病情准许,应尽早拔除气切套管。目前文献中报道的后颅窝肿瘤相关气管切开及术后拔管的时间差异很大。一篇关于原发性延髓畸胎瘤的病例报告中,2 例患儿分别为 9 岁、10 岁,1 例患儿死于颅内感染,1 例患儿术后 2 个月顺利拔除气切管^[18]。另有关于桥小脑角和小脑延髓部位肿瘤的随访研究^[3]发现,该部位术后后组颅神经(尤其是舌咽及迷走神经)损伤的概率较大,44 例儿童中有 15 例患者出现了单侧声带麻痹或吞咽困难,其中 5 例患儿同时实行胃造瘘及气管切开术。气管切开拔管和胃造瘘修补时间为 4 个月至 2 年。

后颅窝肿瘤术后的患儿气管切开拔管时间与后组颅神经功能损伤与恢复程度高度相关。本研究中已经拔除气切管的患儿,平均的带管时间为 7.8 个月。在对于 32 例颈静脉孔区肿瘤成人患者的研究中发现,手术前后行气管切开者 8 例,其中 3 例出院前拔管,而 5 例带管出院^[19]。同样是对颈静脉孔区肿瘤的研究,19 例患者的手术相关神经功能障碍中,以第 IX 至第 X 颅神经最为常见(52.6%),末次随

访期内术后神经功能改善情况中,第 IX 至第 X 颅神经功能保留及改善率为 64.7%,与其他颅神经损伤恢复相比较低^[20]。本研究中 13 例患儿曾行一过性鼻饲饮食,在随访的喉镜检查中也发现有下咽部分泌物潴留、吞咽反射较弱等现象,患儿吞咽困难均在术后有所改善。本研究中 4 例患儿为双侧声带麻痹,术后经过 4~10 个月的康复训练,颅神经功能恢复,声带运动逐渐恢复正常,均已顺利拔除气管切开套管;另 4 例为单侧声带麻痹的患儿,其中 2 例已成功拔管,患儿发音略低哑,但无明显呼吸困难,1 例患儿因肿瘤部位位于延髓、脑干,术后出现中枢性呼吸衰竭、呼吸节律紊乱,至今需呼吸机维持治疗,故未能拔除气切管,1 例患儿失访。

由于肿瘤的原发部位不同,肿瘤性质不同,导致后颅窝肿瘤术后患儿症状变化差异很大。对于此类患儿,定期的气管切开门诊随诊、喉镜检查、吞咽及呼吸功能评估非常重要,同时需与原发病的术后随访应紧密结合。短期内不能拔除气切管的患儿,需规律更换气管切开套管,做好气管切开护理,有效避免并发症的发生;符合拔管条件的儿童,可在保证安全的前提下,决定堵管及拔管时机。喉镜检查在此类患儿定期随访中发挥着重要的作用。

综上,后颅窝肿瘤术后后组颅神经功能障碍患儿及时行气管切开术安全有效。后颅窝肿瘤术后气管切开患儿需定期评估呼吸、吞咽恢复情况,并根据患儿个体情况决定拔管时机。

参考文献:

- [1] Resen MS, Grønhøj C, Hjuler T. National changes in pediatric tracheotomy epidemiology during 36 years[J]. Eur Arch Otorhinolaryngol, 2018, 275(3): 803-808. doi:10.1007/s00405-018-4872-0
- [2] Lele SJ, Stephen S, Raman EV. Changing indications for pediatric tracheotomy: an urban Indian study[J]. Indian J Otolaryngol Head Neck Surg, 2019, 71(suppl 1): 501-505. doi:10.1007/s12070-018-1373-9
- [3] Tomita T, Grahovac G. Cerebellopontine angle tumors in infants and children [J]. Childs Nerv Syst, 2015, 31(10): 1739-1750. doi:10.1007/s00381-015-2747-x
- [4] 王桂香, 张丰珍, 王华, 等. 儿童不同病因气管切开术并发症及转归分析[J]. 中华耳鼻咽喉头颈外科杂志, 2021, 56(4): 356-362. doi:10.3760/cma.j.cn115330-20200515-00418.
- [5] 陈雪霞, 李小金, 刘建明, 等. 呼吸机相关肺炎患者病原学特点及影响因素分析[J]. 中华医院感染学杂志, 2017, 27(21): 4861-4864. doi:10.11816/cn.ni.2017-171096

- CHEN Xuexia, LI Xiaojin, LIU Jianming, et al. Etiological characteristics of patients with ventilator-associated pneumonia and influencing factors[J]. *Chinese Journal of Nosocomiology*, 2017, 27 (21): 4861-4864. doi: 10.11816/cn.ni.2017-171096
- [6] Salley JR, Kou YF, Shah GB, et al. Comparing long-term outcomes in tracheostomy placed in the first year of life[J]. *Laryngoscope*, 2021, 131(9): 2115-2120. doi: 10.1002/lary.29440
- [7] Luu K, Belsky MA, Dharmarajan H, et al. Dysphagia in pediatric patients with tracheostomy[J]. *Ann Otol Rhinol Laryngol*, 2022, 131 (5): 457-462. doi: 10.1177/00034894211025179
- [8] Shay S, Shapiro NL, Bhattacharyya N. Revisits after pediatric tracheostomy: airway concerns result in returns[J]. *Int J Pediatr Otorhinolaryngol*, 2018, 104: 5-9. doi: 10.1016/j.ijporl.2017.10.021
- [9] Duymaz YK, Şahin Ş, Erkmen B, et al. Evaluating You-Tube as a source of patient information for pediatric tracheostomy care[J]. *Int J Pediatr Otorhinolaryngol*, 2023, 171: 111580. doi:10.1016/j.ijporl.2023.111580
- [10] 吴柳青, 梁正中, 唐向荣. 小儿气管切开术并发症原因分析[J]. *山东大学耳鼻喉眼学报*, 2007, 21(2): 163-165. doi:10.3969/j.issn.1673-3770.2007.02.025
WU Liuqing, LIANG Zhengzhong, TANG Xiangrong. Complications of tracheostomy in children[J]. *Journal of Otolaryngology and Ophthalmology of Shandong University*, 2007, 21(2): 163-165. doi:10.3969/j.issn.1673-3770.2007.02.025
- [11] Madgar O, Kassif Lerner R, Devons-Sberro S, et al. The safety of pediatric bedside tracheostomy [J]. *Ann Otol Rhinol Laryngol*, 2024, 133(7): 695-700. doi:10.1177/00034894241252231
- [12] Çelikal Ö, Günaydın RÖ, Akyol MU. Evaluation of the effects of three different tracheotomy techniques on tracheal complications and decannulation[J]. *Auris Nasus Larynx*, 2022, 49 (4): 670-675. doi: 10.1016/j.anl.2021.11.016
- [13] Ha TN, Jain S, Schuman A, et al. Pediatric tracheostomy stomal maturation and tracheocutaneous fistulas [J]. *Laryngoscope*, 2024, 134 (6): 2941-2944. doi: 10.1002/lary.31271
- [14] Ha TA, Goyal M, Ongkasuwan J. Duration of tracheostomy dependence and development of tracheocutaneous fistula in children[J]. *Laryngoscope*, 2017, 127(12): 2709-2712. doi:10.1002/lary.26718
- [15] Al-Faleh M, Alsheef H, Al-Anzi O, et al. Pediatric tracheostomy: a quality-of-life assessment study in Saudi Arabia [J]. *Cureus*, 2023, 15 (10): e47235. doi: 10.7759/cureus.47235
- [16] Namavarian A, Levy BB, Tepsich M, et al. Percutaneous tracheostomy in the pediatric population: a systematic review[J]. *Int J Pediatr Otorhinolaryngol*, 2024, 177: 111856. doi:10.1016/j.ijporl.2024.111856
- [17] Sanders CD, Guimbellot JS, Muhlebach MS, et al. Tracheostomy in children: Epidemiology and clinical outcomes[J]. *Pediatr Pulmonol*, 2018, 53(9): 1269-1275. doi:10.1002/ppul.24071
- [18] Li D, Hao SY, Wu Z, et al. Primary medulla oblongata teratomas[J]. *J Neurosurg Pediatr*, 2014, 14(3): 296-300. doi:10.3171/2014.6.peds1423
- [19] 汪照炎, 吴皓, 黄琦, 等. 颈静脉孔区肿瘤术后后组脑神经损伤的评估和处理[J]. *临床耳鼻咽喉头颈外科杂志*, 2007, 21 (15): 682-684. doi: 10.3969/j.issn.1001-1781.2007.15.003
WANG Zhaoyan, WU Hao, HUANG Qi, et al. Functional evaluation and management of lower cranial nerve injuring after jugular foramen tumor surgery[J]. *Journal of Clinical Otorhinolaryngology Head and Neck Surgery*, 2007, 21(15): 682-684. doi:10.3969/j.issn.1001-1781.2007.15.003
- [20] 董康, 钟东, 尹浩扬, 等. 多学科协作、多技术融合手术治疗颈静脉孔区肿瘤[J]. *中华脑科疾病与康复杂志(电子版)*, 2020, 10(4): 209-217. doi: 10.3877/cma.j.issn.2095-123X.2020.04.004.

(编辑:李纬)