

· 指南与共识 ·

劈离式供肝儿童肝移植中国临床操作指南

中华医学会器官移植学分会 中华医学会外科学分会外科学术学组 中华医学会外科学分会移植学组
华南劈离式肝移植联盟

【摘要】 肝移植是治疗儿童终末期肝病的有效手段，疗效确切。劈离式肝移植能有效扩大儿童供肝来源，劈离式供肝儿童肝移植具有特殊临床特点和规律，建立劈离式供肝儿童肝移植技术操作规范对提高疗效具有重要意义。本文从供者和供肝评估、供受体匹配、供肝管道的分割与重建方面形成劈离式供肝儿童肝移植临床操作指南，旨在规范劈离式供肝儿童肝移植的技术流程，优化手术细节，降低并发症发生率，进而促进我国劈离式供肝儿童肝移植快速发展。

【关键词】 劈离式肝移植；儿童；肝移植；指南

【中图分类号】 R617, R657.3 **【文献标志码】** A **【文章编号】** 1674-7445 (2025) 02-0002-11

Chinese clinical practice guidelines on split Liver transplantation in children Chinese Society of Organ Transplantation of Chinese Medical Association, Surgery Group of Chinese Society of Surgery of Chinese Medical Association, Transplantation Group of Chinese Society of Surgery of Chinese Medical Association, South China Alliance of Split Liver Transplantation. Department of Hepatic Surgery, Liver Transplantation Center, the Third Affiliated Hospital of Sun Yat-sen University, Institute of Organ Transplantation, Sun Yat-sen University, Guangdong Provincial Key Laboratory of Liver Disease, Guangdong Transplantation Medical Engineering Laboratory, Guangzhou 510630, China

Corresponding authors: Yi Shuhong, Email: yishuhong@163.com

Yang Yang, Email: ysysu@163.com

【Abstract】 Liver transplantation is an effective treatment for end-stage liver disease in children, and its clinical efficacy has been validated. Split liver transplantation can effectively expand the donor liver pool for children. Split liver transplantation for children has specific clinical characteristics and principles. Establishing technical operation specifications for pediatric split liver transplantation plays a significant role in improving clinical efficacy. In this article, clinical practice guidelines on pediatric split liver transplantation was established in the aspect of donor and donor liver evaluation, donor-recipient matching, and ductal segmentation and reconstruction of donor liver, aiming to standardize the technical process, optimize surgical procedures, reduce the incidence of complications of split liver transplantation for children, further promoting rapid development of pediatric split liver transplantation in China.

【Key words】 Split liver transplantation; Children; Liver transplantation; Guideline

经过多年探索与发展，儿童肝移植已在全球多个中心得到应用与推广，术后远期生存率不断提高。儿童肝移植供肝来源包括全肝或减体积供肝、活体供肝

及劈离供肝。早期主要为全肝或减体积供肝，但匹配成功率极低。随着儿童肝移植的发展，适应证不断扩大，对供肝的需求量也迅速增长。在此背景下，逐渐

DOI: 10.12464/j.issn.1674-7445.2024287

基金项目：国家重点研发计划项目（2017YFA0104304）；国家自然科学基金（81972286、82073171）；广东省自然科学基金（2020A1515010574、2020A1515010302）；广东省科技计划项目（2019B020236003、2020B1212060019）

通信作者单位：510630 广州，中山大学附属第三医院肝脏外科暨肝移植中心 中山大学器官移植研究所 广东省肝脏疾病研究重点实验室 广东省移植医学工程实验室

通信作者：易述红，Email: yishuhong@163.com；杨扬，Email: ysysu@163.com

发展并推广的亲属活体肝移植 (living donor liver transplantation, LDLT) 和劈离式肝移植 (split liver transplantation, SLT) 成为儿童肝移植的主要术式。

对比两者, LDLT 的供受体是相对固定的, 而 SLT 供受体匹配灵活。从评估手段来说, LDLT 供者有充裕的时间和检查设备进行评估, 而 SLT 的供者评估时间窗口短, 评估方式受供者因素限制。当 LDLT 无法顺利实施时, SLT 则具有重要的地位和价值。运用有效手段对儿童 SLT 的供受体进行针对性评估和规范技术流程至关重要。

目前 SLT 已占欧洲部分地区儿童移植的 35% 左右, 尽管我国近些年 SLT 的比例快速上升, 儿童 SLT 仍有提升空间。因此, 尽快建立我国儿童 SLT 的关键技术体系和相对标准化流程十分迫切, 中华医学会器官移植学分会、中华医学会外科学分会外科手术学学组、中华医学会外科学分会移植学组、华南劈离式肝移植联盟组织国内领域知名专家共同制定了针对儿童 SLT 的供受体评估、供受体匹配、血管和胆管分割和重建、血流监测等技术细节和方案的劈离式供肝儿童肝移植中国临床操作指南。

1 指南形成方法

本指南已在国际实践指南注册与透明化平台 (Practice Guideline Registration for Transparency, PREPARE) 上以中英双语申请注册 (注册号: PREPARE-2024CN091)。

基于指南制定的需要分别组建了指南制定小组和指南审稿小组, 由中山大学附属第三医院牵头完成。根据临床问题进行证据检索和文献筛选, 指南制定小组全面检索国内外数据库 (包括但不限于 PubMed、Embase、Medline、万方知识数据服务平台和中国知网数据库), 撰写小组基于关键问题对文献进行筛选, 并基于牛津循证医学证据级别进行分级, 之后形成推荐意见并达成共识, 撰写指南, 随后召开 2 轮审稿小组专家会议收集对该指南的意见反馈, 根据反馈意见进一步完善指南的撰写。

2 儿童 SLT 供者和供肝评估

2.1 供者评估

相比全肝捐献供者评估标准, SLT 的评估标准更加严格, 由于公民逝世后器官捐献来源供肝在捐献前多经受不同原因和不同程度的损伤打击, 其功能性移

植肝体积较实际体积小, 对拟劈离的供肝质量要求较高, 各移植中心的供者选择标准各有不同。对于儿童受者, SLT 供者的一般要求见表 1。

表 1 儿童 SLT 供者的一般要求

Table 1 General requirements for child SLT donors

指标	参考值范围
年龄	<50 岁
BMI	<26 kg/m ²
ICU 住院时间	<5 d
升压药	血流动力学稳定或低剂量升压药
肝脏脂肪变性比例	<10%
AST/ALT	<3 倍正常上限
总胆红素	<2 倍正常上限
GGT	<50 U/L
血清钠	<160 mmol/L
预计冷缺血时间	<10 h

推荐意见 1: 供者需基本满足上述一般要求, 但可根据供、受者状态, 劈离方式和供肝质量适当放宽条件, 以扩大供肝来源 (证据级别 5, 推荐强度 D)。

2.2 供肝评估工具

评估工具除了常规实验室检查之外, 还需要进行影像学检查评估及病理学评估。包括彩超及超声造影, 条件具备尽量完善腹部 CT, 对供肝体积、解剖和功能进行精确评估^[1]。器官获取前的穿刺病理及术中冰冻活检能更好地反应供肝质量。

彩超是进行供肝管道评估最便捷且有效的工具。超声可了解供肝大小、脂肪变性、血管变异等情况, 且通过剪切波弹性成像及超声造影可对供肝的硬度及微循环灌注两方面作进一步的评估。在体劈离供肝可利用超声在术中进行管道的实时评估, 离体劈离供肝可以在修整时利用超声造影进行管道的解剖学评估。

推荐意见 2: 若条件允许对劈离的供者首选腹部增强 CT 检查, 同时完善肝脏超声造影及弹性成像, 需在获取术前/术中进行病理检查 (证据级别 2b, 推荐强度 B)。

2.3 供肝质量评估

进行供肝质量评估主要涉及肝脏的纤维化情况和脂肪变性程度。

2.3.1 肝脏纤维化情况评估 任何程度的肝纤维化均不建议作为供肝^[2]。对可疑病例供肝, 需获得肝组织

标本进行病理学检查。肝纤维化程度也可通过无创超声诊断^[3]。超声弹性成像可得到肝脏硬度值，间接反映供肝纤维化程度。

推荐意见 3: 供肝需满足病理分级 S0，超声弹性成像硬度值 < 7 kPa（证据级别 2b，推荐强度 B）。

2.3.2 脂肪变性程度评估 肝脏脂肪变性在老龄、肥胖、血脂异常、代谢性疾病或糖尿病病史的供者中常见。脂肪变性的供肝更易受到缺血-再灌注损伤的影响^[4]。大泡性脂肪变性是原发性移植无功能或移植失败的一个危险因素^[5]。小泡性脂肪变性为主的肝脏受到的缺血-再灌注损伤较小，其移植存活率与非脂肪肝的移植存活率差异无统计学意义^[6]。一般通过超声、CT、器官获取医师视诊和病理学检查评估脂肪变性的程度^[7]。病理学检查可获得准确的脂肪变性比例，并可区分小泡性和大泡性脂肪变性，是判断供肝脂肪变性类型和程度的金标准^[8]。

推荐意见 4: 根据供者基本条件、供肝冷缺血时间、在体/离体劈离等方式综合判断是否进行脂肪供肝的劈离（证据级别 3a，推荐强度 B）。

2.3.3 供肝感染评估 尸体供肝在 ICU 时间较长，容易出现感染，尤其是耐药菌感染。这些感染可能导致受体出现供肝相关的感染，增加了手术风险，延长受体住院时间，并增加治疗费用。在进行供肝选择时，应特别注意供者在 ICU 期间的感染情况，尤其是耐药菌感染的评估。进行详细的微生物学检测，评估供肝是否存在潜在的感染风险^[9-11]。

推荐意见 5: 对于感染风险较高的供肝，应慎重考虑其作为移植供肝的适用性，必要时可进行预防性抗感染治疗（证据级别 2b，推荐强度 B）。

2.4 供肝解剖学评估

应对肝动脉、门静脉、肝静脉和胆道的解剖作出详尽的评估，对于不同劈离类型和供受体匹配作出脉

管分割和重建的手术预案，避免出现因潜在解剖变异导致移植解剖学上的重建困难或功能上的毁损。

2.4.1 肝动脉 肝动脉的解剖变异发生率较高（24%~45%）^[12-14]，肝动脉尤其是肝左动脉变异最为常见^[15-17]，合理精准地实施肝动脉的劈分需提前准确了解供者肝动脉的解剖结构类型，同时结合受者情况，确定合理的动脉分配方案^[18-23]。

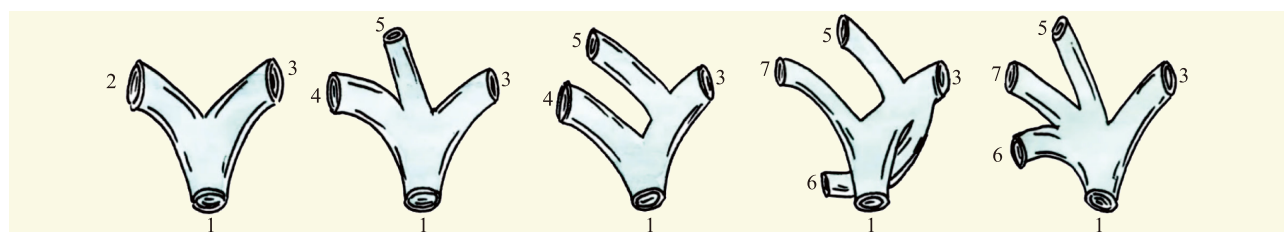
推荐意见 6: 利用劈离前各种影像学手段，结合术中探查准确评估供肝动脉解剖分型，做好动脉重建预案（证据级别 2b，推荐强度 B）。

2.4.2 门静脉 相对肝动脉而言，门静脉的变异情况较少，但罕见的门静脉变异可能成为 SLT 的禁忌证^[23-30]。术中超声可大致辨别门静脉走行，劈肝过程中如发现门静脉走行异常应及时中止，避免在解剖变异不明的情况下切断 Glisson 系统的粗大门静脉分支^[18,28,31-34]。

推荐意见 7: 对于经典劈离方式而言，I、II、III型的门静脉通常可以进行劈离，IV、V型门静脉原则上不建议行供肝劈离（证据级别 2b，推荐强度 B）；对于左/右半肝劈离，I、II型的门静脉通常可以进行，III型门静脉在可靠重建的基础上可谨慎实施，即使重建可行，也会增加术后风险，原则上不建议实施劈离，IV、V型门静脉原则上不建议行供肝劈离（图 1）（证据级别 2b，推荐强度 B）^[35]。

2.4.3 肝静脉 肝左静脉变异较多见^[23,36-37]。I型及II型为单支肝左静脉，III型及IV型肝左静脉会出现两支出道（图 2）^[35,38]。III型可根据左上缘分支引流范围决定取舍，IV型需根据两支静脉的距离行肝静脉流出道整形（补片、架桥等）^[39-43]。

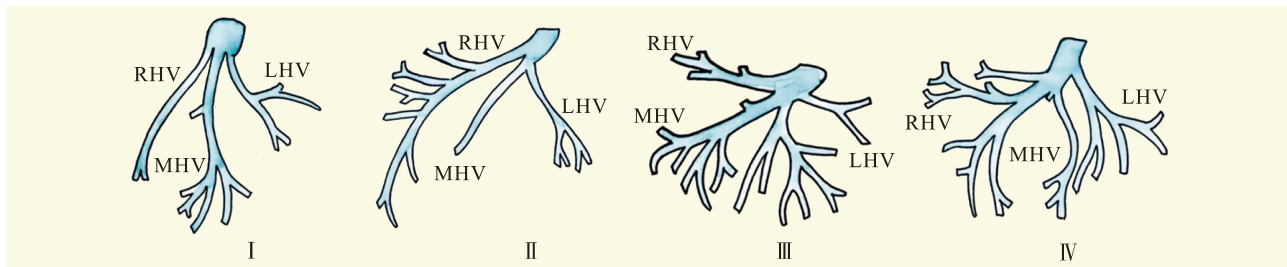
推荐意见 8: 对于肝左外叶/右三叶劈离，应掌握肝左静脉的解剖特点及其与肝中静脉的汇合方式，注意 II、III段肝静脉单独汇入肝中静脉或下腔静脉的解



注：1 为门静脉主干，2 为门静脉右支，3 为门静脉左支，4 为门静脉右后支，5 为门静脉右前支，6 为门静脉右后上支，7 为门静脉右后下支。

图 1 常见的门静脉分型^[35]

Figure 1 Common types of portal vein^[35]



注：LHV、RHV、MHV 分别为肝左静脉、肝右静脉、肝中静脉。

图 2 常见的肝左静脉变异类型^[35]

Figure 2 Common types of left hepatic vein variations^[35]

剖变异，分离时应加以保护；对于左/右半肝劈离，应重点了解肝中静脉的解剖特点，注意肝中静脉的常见分支 V、VIII 段肝静脉的走行情况，较粗大的 V、VIII 段肝静脉在左、右半肝劈离时需行血管架桥流出道重建处理（证据级别 1a，推荐强度 A）。

2.4.4 胆道 鉴于胆道变异情况多见，在进行肝实质劈离前应第一时间了解胆道解剖情况^[44-45]。若进行在体劈离，则在手术时首先解剖胆总管，在胰腺上缘剪开胆总管进行直接造影；若进行离体劈离，则在修整供肝时先行经胆总管造影，以尽早明确胆道解剖情况^[46-47]。肝内胆管常见 I、II、III 型，通常 IV 型及 V 型对供肝劈离无明显影响（图 3）^[35,48-49]。

推荐意见 9：胆道解剖异常不被视为供肝劈离的绝对禁忌证。充分评估胆道，决定胆道分离和重建方式，以防出现复杂胆道吻合和创面细小胆管引起的胆漏（证据级别 2a，推荐强度 B）。

3 儿童 SLT 受者选择和供受体匹配原则

3.1 受者选择

与 LDLT 相似，所有 SLT 儿童受者均应完善术前评估，由多学科团队完成，评估项目包括生长发育与营养状态指标、病毒学指标、影像学检查和其他检查^[47-60]。SLT 对活体供者的损害较小，同时能够根据

需要的供肝体积更灵活地选择劈离路径，可以用于术前更为危重的患儿。

推荐意见 10：对术前较危重的患儿以及对 LDLT 伦理审批存疑的情况可优先考虑 SLT（证据等级 5，推荐强度 D）。

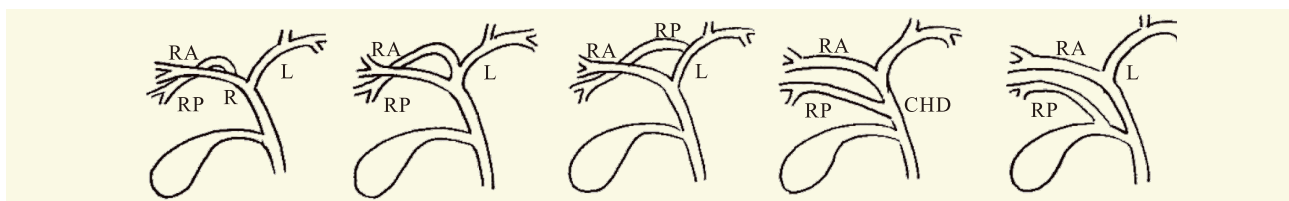
3.2 供受体匹配原则

儿童 SLT 的供受体匹配具有一定的灵活性，可以依据移植物的尺寸、体积和受体质量，腹腔空间以及脉管口径的相对大小等因素进行匹配^[61-65]。一般采用移植重量与受体体重比（GRWR）作为供受体匹配的基本标准^[66-68]。

推荐意见 11：供受体匹配原则如下：（1）儿童受者 GRWR 最理想范围为 1.5%~2.5%，同时为避免大肝综合征建议不超过 4%，但需根据儿童受者门静脉管径及流量选择合适的肝段/半肝，调整 GRWR 的范围（证据级别 2a，推荐强度 B）。（2）确保受体腹腔空间充足能够容纳相应厚度的劈离式供肝，避免大肝综合征或无法关腹（证据级别 2b，推荐强度 B）。（3）确保有足够空间进行肝门以及流出道重建（第一和第二肝门的相对位置），避免造成吻合困难及灌注不足（证据级别 5，推荐强度 D）。

4 儿童 SLT 供肝的管道分割和分配

SLT 对供肝的血管和胆管分离和分配需综合考虑



注：CHD 为胆总管，L 为左肝管，R 为右肝管，RA 为右前支，RP 为右后支。

图 3 常见的胆道分型^[35]

Figure 3 Common types of biliary ducts^[35]

劈离后两侧供肝血供、胆道的相对完整性以及对手术重建难易程度的影响, 避免增加术后相关技术并发症的发生。

4.1 肝动脉

由于肝动脉变异多见, 因此, SLT 的肝动脉劈离方式首先取决于动脉分型, 其次, 根据动脉直径的大小, 将动脉主干分配给血管直径小、重建难度大的一侧^[18,69-73]。

推荐意见 12: 需根据供受体动脉管径大小进行分割, 同时减少分支数量, 最大程度减少重建难度 (证据级别 3a, 推荐强度 B)。

4.2 门静脉

术前评估时排除具有不适合劈离的门静脉变异供肝后, 一般门静脉的分割难度不大, 分配较动脉简单^[18,71,73-75]。

推荐意见 13: 根据供受体门静脉管径、长度及分支进行分割, 最大程度保护入肝血流并减小重建难度 (证据级别 3a, 推荐强度 B)。

4.3 肝静脉

肝静脉和肝后下腔静脉的分割是 SLT 成功的关键^[18,71,73,76-77]。在完全左右半肝劈离方式中, 肝中静脉的劈分是关键, 应重点了解肝中静脉的解剖特点^[18,73,76-78]。

推荐意见 14: 经典劈离方式中, 右三叶供肝保留肝中、肝右静脉及腔静脉主干; 若行左右半肝劈离, 则需根据肝中静脉的引流区域、劈离后功能性肝体积的大小进行取舍, 可选择保留于其中一侧, 也可进行正中劈分 (证据级别 3a, 推荐强度 B)。

4.4 胆管

胆管离断位置根据劈离方式决定, 注意保护胆管的血供, 胆管主干的保留应尽量与动脉主干的保留保持一致, 以避免肝外胆管动脉血供受损而导致胆道并发症发生^[56,79-80]。

推荐意见 15: 经典劈离方式中左肝管离断于其汇入肝总管处, 将肝总管保留在右三叶供肝。左右半肝劈离时根据供、受者胆管的直径、长度和吻合的难易程度进行胆管的分配 (证据级别 3b, 推荐强度 B)。

4.5 脉管缺损的修补与整形

鉴于劈离式供肝脉管分割后的完整性和便于后续受体脉管的吻合, 脉管缺损的修补与整形是 SLT 的重要环节。劈离式供肝分割离断后的动脉、门静脉、胆管主干断端无需补片修补^[56,79,81-82]。对于下腔静脉

和肝左静脉分割后的缺损需要异体血管补片进行修补重建脉管修补^[83-85]。尤其是肝中静脉正中劈分时, 肝中静脉需要异体血管补片修补^[77,86-87]。

推荐意见 16: 动脉主干断端推荐使用不可吸收血管缝线沿垂直纵轴方向进行间断缝合修补; 胆管主干断端推荐使用可吸收缝线进行连续缝合修补; 门静脉主干断端推荐使用不可吸收血管缝线沿垂直纵轴方向进行连续缝合修补 (证据级别 3b, 推荐强度 B)。

推荐意见 17: 修补与整形的目的是为受体手术创造有利条件, 应尽量在供肝修整过程中完成, 避免增加受体手术的复杂性和难度 (证据级别 3b, 推荐强度 B)。

5 儿童 SLT 受者管道重建和吻合

5.1 肝动脉

劈离式供肝的动脉口径较小, 精细的吻合是减少动脉并发症的关键^[22]。大龄儿童采用头戴式放大镜直视下吻合, 而对于低龄儿童, 采用显微吻合可有效降低肝动脉并发症发生率^[88-89]。

推荐意见 18: 尽可能保留受体肝动脉分支, 供肝多支动脉时尽量分别进行吻合重建, 首选不可吸收缝线进行全间断吻合 (证据级别 2b, 推荐强度 B)。

5.2 门静脉

门静脉整形和重建的原则是避免狭窄和扭曲, 关键在于长度和角度的控制, 在无张力的情况下进行吻合^[82,90]。

推荐意见 19: 门静脉重建需避免狭窄, 保证血流通畅, 可选择将吻合口修剪成袖片及受体段门静脉置换, 推荐选择可吸收缝线进行连续端端吻合 (证据级别 2c, 推荐强度 B)。

5.3 肝静脉和下腔静脉

理想的移植静脉回流可保证移植物的有效功能性肝体积, 肝静脉和肝后下腔静脉的重建是 SLT 成功的关键之一^[91]。肝静脉整形和重建以建立宽阔的流出道为目的, 保证回流通畅^[92-93]。

推荐意见 20: (1) 经典劈离方式中, 需关注肝左外叶的静脉处理。为保障回流通畅, 可采用三角形吻合口。多支静脉开口则根据具体情况整合为共同开口、分别与受体腔静脉吻合或采用异体血管进行围补 (证据级别 2b, 推荐强度 B)。(2) 对于完全左右半肝劈离, 肝中静脉的处理是关键。需根据引流区域、肝脏体积进行取舍, 未保留肝中静脉一侧的肝静

脉断端需根据管径决定是否进行搭桥处理。若肝中静脉正中劈分,可采用供者髂血管重建两侧肝中静脉(证据级别 2b,推荐强度 B)。(3)为避免儿童生长发育过程中肝脏增大引起流出道的扭转狭窄,推荐采用可吸收缝线进行吻合(证据级别 2b,推荐强度 B)。

5.4 胆管

儿童受者胆道口径多数细小,且胆道闭锁受者比例较大,因此多采用胆肠吻合^[94]。

推荐意见 21: 首选供受体 Roux-en-Y 胆肠吻合术,对于胆管口径相近且无张力的情况可行胆管端端吻合。对于多支胆道开口,间隔较小时可以整合为一支共同开口进行胆肠吻合,否则应分别吻合,推荐选择可吸收缝线进行间断缝合(证据级别 3b,推荐强度 B)。

6 血流监测

应重视移植肝的血流监测^[95-99],合适的血液动力学状态对于移植肝功能的发挥十分重要,同时也能减少相关并发症的发生^[100-103]。可选择超声及流量计对移植肝血流进行监测^[104-106]。

推荐意见 22: 推荐门静脉流量为 80~120 mL/100 g,不大于 250 mL/100 g,肝动脉阻力指数 0.4~0.8 之间(证据级别 2b,推荐强度 B)。

推荐意见 23: 需结合术中超声确定血流情况,将移植肝固定于理想位置,必要时术中即可进行抗凝治疗。在关腹前、关腹后分别进行移植肝血流监测,观察关腹前后血流变化,若有变化,建议重新调整新肝位置(证据级别 2b,推荐强度 B)。

7 结 语

为有效扩大供肝来源、减少患者移植等待时间,使得更多患者特别是儿童患者受益,随着我国公民逝世后器官捐献来源供肝时代的到来,针对儿童肝移植受者的特点,应鼓励和提高儿童 SLT 的比例。在实施儿童 SLT 的过程中,应谨慎评估供者和供肝功能,进行精准的术前规划,合适的供、受者选择以及精细的术中操作和围手术期管理,以提高其疗效。同时应积极调整器官分配政策,加强多中心合作,促进我国儿童 SLT 安全规范地稳步开展,让更多儿童患者获益。

主审专家:

郑树森 浙江大学医学院附属第一医院

窦科峰 空军军医大学西京医院

夏 强 上海交通大学医学院附属仁济医院

薛武军 西安交通大学第一附属医院

陈规划 中山大学附属第三医院

徐 骁 杭州医学院、浙江大学转化医学研究院

编写专家组组长:

杨 扬 中山大学附属第三医院

易述红 中山大学附属第三医院

编写专家(按姓氏拼音排序):

安家泽 蔡建强 蔡金贞 曹 杰 曹利平 陈规划

陈焕伟 陈小平 陈新国 陈义发 陈 正 邓宜南

董淳强 窦 剑 窦科峰 杜锡林 傅斌生 傅志仁

高 杰 郭文治 何晓顺 贺 强 黑子清 胡泽民

黄 华 黄建钊 霍 枫 江 艺 蒋奎荣 赖彦华

李国刚 李 华 李 坚 李 君 李 立 李 宁

李为民 李幼生 栗光明 刘 超 刘 军 刘 磊

卢实春 卢晓明 陆维祺 罗刚健 吕国悦 吕 毅

马 楠 聂明明 彭志海 齐海智 钱建民 裘正军

任 杰 尚 东 沈柏用 沈贤波 沈中阳 时 军

宋京海 宋 武 苏向前 孙诚谊 孙煦勇 唐 晖

陶开山 汪根树 王 博 王继洲 王健东 王 劲

王文涛 王正昕 尉承泽 温 浩 翁山耕 巫林伟

吴德全 吴 健 吴忠均 夏 强 夏仁品 夏医君

徐 剑 严 盛 晏 强 杨家印 杨建青 杨 卿

杨 扬 杨毅军 姚 嘉 叶建新 叶启发 易慧敏

易述红 翟文龙 张炳远 张雷达 张太平 张 彤

张学文 张英才 赵红川 赵允召 甄作均 郑进方

周 俭 周 杰 朱安龙 朱继业 朱志军 庄 莉

庄 岩

执笔人员:

傅斌生 冯 啸 刘剑戎 任 杰 王 劲

参考文献:

- [1] REICHMAN T W, FIORELLO B, CARMODY I, et al. Using on-site liver 3-D reconstruction and volumetric calculations in split liver transplantation[J]. *Hepatobiliary Pancreat Dis Int*, 2016, 15(6): 587-592. DOI: 10.1016/s1499-3872(16)60155-8.
- [2] BEKKI Y, FENIG Y. The impact of donor liver fibrosis on early allograft dysfunction and ischemia-reperfusion injury[J]. *Hepatology*, 2022, 75(3): 754. DOI: 10.1002/hep.32138.
- [3] LIAO C C, CHEN T Y, TSANG L C, et al. The acoustic radiation force impulse elastography evaluation of liver fibrosis in posttransplantation dysfunction of living donor liver transplantation[J].

- Transplant Proc, 2014, 46(3): 876-879. DOI: 10.1016/j.transproceed.2013.12.012.
- [4] ARGANI H. Expanded criteria donors[J]. *Exp Clin Transplant*, 2022, 20(Suppl 4): 13-19. DOI: 10.6002/ect.DonorSymp.2022.L13.
- [5] SAKAMOTO S, KASAHARA M, OGURA Y, et al. Current status of deceased donor split liver transplantation in Japan[J]. *J Hepatobiliary Pancreat Sci*, 2015, 22(12): 837-845. DOI: 10.1002/jhbp.292.
- [6] MOUSSAOUI D, TOSO C, NOWACKA A, et al. Early complications after liver transplantation in children and adults: are split grafts equal to each other and equal to whole livers?[J]. *Pediatr Transplant*, 2017, 21(4): e12908. DOI: 10.1111/ptr.12908.
- [7] LIU H, LI R, FU J, et al. Technical skills required in split liver transplantation[J]. *Ann Transplant*, 2016, 21: 408-415. DOI: 10.12659/aot.896351.
- [8] BROERING D C, KIM J S, MUELLER T, et al. One hundred thirty-two consecutive pediatric liver transplants without hospital mortality: lessons learned and outlook for the future[J]. *Ann Surg*, 2004, 240(6): 1002-1012. DOI: 10.1097/01.sla.0000146148.01586.72.
- [9] SALEH A M, ALI HASSAN E, ALI GOMAA A, et al. Impact of pre-transplant infection management on the outcome of living-donor liver transplantation in Egypt[J]. *Infect Drug Resist*, 2019, 12: 2277-2282. DOI: 10.2147/IDR.S208954.
- [10] MOULOUDI E, MASSA E, PAPADOPOULOS S, et al. Bloodstream infections caused by carbapenemase-producing *Klebsiella pneumoniae* among intensive care unit patients after orthotopic liver transplantation: risk factors for infection and impact of resistance on outcomes[J]. *Transplant Proc*, 2014, 46(9): 3216-3218. DOI: 10.1016/j.transproceed.2014.09.159.
- [11] SANTORO-LOPES G, DE GOUVÊA E F. Multidrug-resistant bacterial infections after liver transplantation: an ever-growing challenge[J]. *World J Gastroenterol*, 2014, 20(20): 6201-6210. DOI: 10.3748/wjg.v20.i20.6201.
- [12] URAOKA M, FUNAMIZU N, SOGABE K, et al. Novel embryological classifications of hepatic arteries based on the relationship between aberrant right hepatic arteries and the middle hepatic artery: a retrospective study of contrast-enhanced computed tomography images[J]. *PLoS One*, 2024, 19(2): e0299263. DOI: 10.1371/journal.pone.0299263.
- [13] RASTOGI A, GUPTA A A, PIPLANI T, et al. Hilar anatomy in 3035 living liver donors: a novel classification for donor surgery and suitability, hepatic surgeries, and hepatobiliary interventions[J]. *Transplantation*, 2024, 108(2): 455-463. DOI: 10.1097/TP.0000000000004807.
- [14] CHOI T W, CHUNG J W, KIM H C, et al. Anatomic variations of the hepatic artery in 5625 patients[J]. *Radiol Cardiothorac Imaging*, 2021, 3(4): e210007. DOI: 10.1148/ryct.2021210007.
- [15] KHALID A, SALEEM M A, IHSAN-UL-HAQ, et al. Anatomical variations in living donors for liver transplantation —prevalence and relationship[J]. *Langenbeck's Arch Surg*, 2023, 408(1): 323. DOI: 10.1007/s00423-023-03066-1.
- [16] IMAM A, KARATAS C, MECIT N, et al. Anatomical variations of the hepatic artery: a closer view of rare unclassified variants[J]. *Folia Morphol*, 2022, 81(2): 359-364. DOI: 10.5603/FM.a2021.0024.
- [17] FONSECA-NETO O C L D, LIMA H C S, RABELO P, et al. Anatomic variations of hepatic artery: a study in 479 liver transplantations[J]. *Braz Arch Dig Surg*, 2017, 30(1): 35-37. DOI: 10.1590/0102-6720201700010010.
- [18] 中华医学会外科学分会外科手术学学组, 中华医学会外科学分会移植学组, 华南劈离式肝移植联盟. 劈离式肝移植血管分割与重建中国专家共识[J/OL]. *中华肝脏外科手术学电子杂志*, 2023, 12(2): 167-172. DOI:10.3877/cma.j.issn.2095-3232.2023.02.009. Surgery Group of Chinese Society of Surgery of Chinese Medical Association, Transplantation Group of Chinese Society of Surgery of Chinese Medical Association, South China Alliance of Split Liver Transplantation. Chinese expert consensus on vascular segmentation and reconstruction of split liver transplantation[J/OL]. *Chin J Hepatic Surg (Electr Edit)*, 2023, 12(2): 167-172. DOI:10.3877/cma.j.issn.2095-3232.2023.02.009.
- [19] MALVIYA K K, VERMA A. Importance of anatomical variation of the hepatic artery for complicated liver and pancreatic surgeries: a review emphasizing origin and branching[J]. *Diagnostics*, 2023, 13(7): 1233. DOI: 10.3390/diagnostics13071233.
- [20] TEEGEN E M, GLOBKE B, DENECKE T, et al. Vascular anomalies of the extrahepatic artery as a predictable risk factor for complications after liver transplant[J]. *Exp Clin Transplant*, 2019, 17(4): 522-528. DOI: 10.6002/ect.2018.0201.
- [21] KARAKOYUN R, ROMANO A, YAO M, et al. Impact of hepatic artery variations and reconstructions on the outcome of orthotopic liver transplantation[J]. *World J Surg*, 2020, 44(6): 1954-1965. DOI: 10.1007/s00268-020-05406-4.
- [22] KIM D S, YOON Y I, KIM B K, et al. Asian Pacific Association for the Study of the Liver clinical practice guidelines on liver transplantation[J]. *Hepatol Int*, 2024, 18(2): 299-383. DOI: 10.1007/s12072-023-10629-3.
- [23] BORHANI A A, ELSAYES K M, CATANIA R, et al. Imaging evaluation of living liver donor candidates: techniques, protocols, and anatomy[J]. *Radiographics*, 2021, 41(6): 1572-1591. DOI: 10.1148/rg.2021210012.
- [24] TUTKUVIENE J, NAVAKAUSKAITE A, NARUTYTE R, et al. Hepatic portal vein branching patterns according to different liver assessment methods and classifications of branching type[J]. *Anat Anz*, 2024, 252: 152204. DOI: 10.1016/j.aanat.2023.152204.
- [25] LI J Y, DAI W D, HU J X, et al. Newly found variations of the right posterior portal vein identified radiologically in 1, 003 Chinese patients: a cross-sectional study[J]. *Ann Transl Med*, 2022, 10(22): 1237. DOI: 10.21037/atm-22-4837.
- [26] NAJAH H, AMMAR H, GUPTA R, et al. Segmental branching pattern of the left portal vein: anatomical

- characteristics and clinical implications[J]. *Clin Anat*, 2018, 31(8): 1122-1128. DOI: 10.1002/ca.23009.
- [27] SUREKA B, PATIDAR Y, BANSAL K, et al. Portal vein variations in 1000 patients: surgical and radiological importance[J]. *Br J Radiol*, 2015, 88(1055): 20150326. DOI: 10.1259/bjr.20150326.
- [28] SHANG Z X, YU Q J, LUO F Z, et al. Split liver transplantation with complicated portal vein variations in graft[J]. *Hepatobiliary Pancreat Dis Int*, 2024, 23(6):658-660. DOI: 10.1016/j.hbpd.2023.08.001.
- [29] GULER N, DAYANGAC M, YAPRAK O, et al. Anatomical variations of donor portal vein in right lobe living donor liver transplantation: the safe use of variant portal veins[J]. *Transpl Int*, 2013, 26(12): 1191-1197. DOI: 10.1111/tri.12190.
- [30] NA B G, PARK G C, HWANG S, et al. Biliary complications after single- and dual-graft living-donor liver transplantation using a right posterior section graft of donor with a type III portal vein variation[J]. *Transplant Proc*, 2020, 52(6): 1838-1843. DOI: 10.1016/j.transproceed.2020.01.142.
- [31] 中华医学会外科学分会外科学术学组, 中华医学会外科学分会移植学组. 劈离式肝移植专家共识[J/OL]. *中华肝脏外科手术学电子杂志*, 2020, 9(5): 429-434. DOI:10.3877/cma.j.issn.2095-3232.2020.05.008.
Surgery Group of Chinese Society of Surgery of Chinese Medical Association, Transplantation Group of Chinese Society of Surgery of Chinese Medical Association. Expert consensus of split liver transplantation[J/OL]. *Chin J Hepatic Surg (Electr Edit)*, 2020, 9(5): 429-434. DOI: 10.3877/cma.j.issn.2095-3232.2020.05.008.
- [32] IQBAL S, IQBAL R, IQBAL F. Surgical implications of portal vein variations and liver segmentations: a recent update[J]. *J Clin Diagn Res*, 2017, 11(2): AE01-AE05. DOI: 10.7860/JCDR/2017/25028.9453.
- [33] SHEHTA A, ELSHOBARI M, SALAH T, et al. Feasibility and outcomes of living-donor liver transplantation utilizing the right hemi-liver graft with portal vein anatomical variations[J]. *Langenbecks Arch Surg*, 2023, 408(1): 387. DOI: 10.1007/s00423-023-03115-9.
- [34] SHEHATA M R, KIM D S, JUNG S W, et al. Use of right lobe graft with type IV portal vein accompanied by type IV biliary tree in living donor liver transplantation: report of a case[J]. *Ann Surg Treat Res*, 2014, 86(6): 331-333. DOI: 10.4174/ast.2014.86.6.331.
- [35] 中华医学会外科学分会外科学术学组, 中华医学会外科学分会移植学组. 劈离式肝移植供体及供肝评估专家共识[J/OL]. *中华肝脏外科手术学电子杂志*, 2022, 11(2): 133-138. DOI:10.3877/cma.j.issn.2095-3232.2022.02.005.
Surgery Group of Chinese Society of Surgery of Chinese Medical Association, Transplantation Group of Chinese Society of Surgery of Chinese Medical Association. Expert consensus on assessment of donor and liver graft for split liver transplantation[J/OL]. *Chin J Hepatic Surg (Electr Edit)*, 2022, 11(2): 133-138. DOI:10.3877/cma.j.issn.2095-3232.2022.02.005.
- [36] SHANKAR S, RAMMOHAN A, GUNASEKARAN V, et al. Anatomical variations of left hepatic vein and outflow reconstruction techniques in pediatric living donor liver transplantation[J]. *Am J Transplant*, 2023, 23(6): 786-793. DOI: 10.1016/j.ajt.2023.03.004.
- [37] DA FONSECA E A, FEIER F H, COSTA C M, et al. Hepatic venous reconstruction of the left lateral segment with emphasis on anomalous hepatic vein in pediatric liver transplantation[J]. *Liver Transpl*, 2023, 29(8): 827-835. DOI: 10.1097/LVT.000000000000108.
- [38] LI Z, RAMMOHAN A, GUNASEKARAN V, et al. Novel benchmark for adult-to-adult living-donor liver transplantation: integrating eastern and western experiences[J]. *Ann Surg*, 2023, 278(5): 798-806. DOI: 10.1097/SLA.0000000000006038.
- [39] GOLDARACENA N, VARGAS P A, MCCORMACK L. Pre-operative assessment of living liver donors' liver anatomy and volumes[J]. *Updates Surg*, 2024, DOI: 10.1007/s13304-024-01806-6[Epub ahead of print].
- [40] CHAN K M, HUNG H C, LEE J C, et al. A review of split liver transplantation with full right/left hemi-liver grafts for 2 adult recipients[J]. *Medicine*, 2021, 100(39): e27369. DOI: 10.1097/MD.00000000000027369.
- [41] NA B G, HWANG S, JUNG D H, et al. Long-term patency of all-in-one sleeve patch graft venoplasty in 16 patients who underwent living donor liver transplantation with a right liver graft: a 10-year, single-center, retrospective study[J]. *Ann Transplant*, 2022, 27: e936888. DOI: 10.12659/AOT.936888.
- [42] DURAIRAJ M S, SHAJI MATHEW J, MALLICK S, et al. Middle hepatic vein reconstruction in adult living donor liver transplantation: a randomized clinical trial[J]. *Br J Surg*, 2021, 108(12): 1426-1432. DOI: 10.1093/bjs/znab346.
- [43] HONG S Y, KIM T, KIM M, et al. Strategy for selective middle hepatic vein reconstruction in living donor liver transplantation using right lobe graft: a retrospective observational study[J]. *Transplant Proc*, 2021, 53(7): 2318-2328. DOI: 10.1016/j.transproceed.2021.07.042.
- [44] JAGANATHAN S, RAY B, VELAGA J. Our experience in tracking the tract: normal biliary anatomy and variants on magnetic resonance cholangiopancreatography in living donor liver transplantation[J]. *Cureus*, 2023, 15(2): e34695. DOI: 10.7759/cureus.34695.
- [45] HECHT E M, KAMBADAKONE A, GRIESEMER A D, et al. Living donor liver transplantation: overview, imaging technique, and diagnostic considerations[J]. *AJR Am J Roentgenol*, 2019, 213(1): 54-64. DOI: 10.2214/AJR.18.21034.
- [46] LI Z, RAMMOHAN A, GUNASEKARAN V, et al. Biliary complications after adult-to-adult living-donor liver transplantation: an international multicenter study of 3633 cases[J]. *Am J Transplant*, 2024, 24(7): 1233-1246. DOI: 10.1016/j.ajt.2024.02.023.
- [47] MATSUSHIMA H, FUJIKI M, SASAKI K, et al.

- Biliary complications following split liver transplantation in adult recipients: a matched pair analysis on single-center experience[J]. *Liver Transpl*, 2023, 29(3): 279-289. DOI: 10.1097/LVT.0000000000000058.
- [48] JUNG D H, IKEGAMI T, BALCI D, et al. Biliary reconstruction and complications in living donor liver transplantation[J]. *Int J Surg*, 2020, 82S: 138-144. DOI: 10.1016/j.ijso.2020.04.069.
- [49] SENTER-ZAPATA M, KHAN A S, SUBRAMANIAN T, et al. Patient and graft survival: biliary complications after liver transplantation[J]. *J Am Coll Surg*, 2018, 226(4): 484-494. DOI: 10.1016/j.jamcollsurg.2017.12.039.
- [50] ANGELICO R, NARDI A, ADAM R, et al. Outcomes of left split graft transplantation in Europe: report from the European Liver Transplant Registry[J]. *Transpl Int*, 2018, 31(7): 739-750. DOI: 10.1111/tri.13147.
- [51] JAIN A K, ANAND R, LERRET S, et al. Outcomes following liver transplantation in young infants: data from the SPLIT registry[J]. *Am J Transplant*, 2021, 21(3): 1113-1127. DOI: 10.1111/ajt.16236.
- [52] YAMADA N, SANADA Y, HIRATA Y, et al. Selection of living donor liver grafts for patients weighing 6kg or less[J]. *Liver Transpl*, 2015, 21(2): 233-238. DOI: 10.1002/lt.24048.
- [53] VENICK R S, FARMER D G, SOTO J R, et al. One thousand pediatric liver transplants during thirty years: lessons learned[J]. *J Am Coll Surg*, 2018, 226(4): 355-366. DOI: 10.1016/j.jamcollsurg.2017.12.042.
- [54] ZHANG R, ZHU Z J, SUN L Y, et al. Outcomes of liver transplantation using pediatric deceased donor livers: a single-center analysis of 102 donors[J]. *Chin Med J*, 2018, 131(6): 677-683. DOI: 10.4103/0366-6999.226901.
- [55] SPADA M, ANGELICO R, TRAPANI S, et al. Tailoring allocation policies and improving access to paediatric liver transplantation over a 16-year period[J]. *J Hepatol*, 2024, 80(3): 505-514. DOI: 10.1016/j.jhep.2023.11.031.
- [56] 中华医学会器官移植学分会. 中国儿童肝移植操作规范(2019版)[J/OL]. *中华移植杂志(电子版)*, 2019,13(3):181-186.DOI:10.3877/cma.j.issn.1674-3903.2019.03.005.
Branch of Organ Transplantation of Chinese Medical Association. Operating specification for liver transplantation in children in China (2019 edition)[J/OL]. *Chin J Transplant (Electr Edit)*, 2019, 13(3): 181-186. DOI: 10.3877/cma.j.issn.1674-3903.2019.03.005.
- [57] 中华医学会麻醉学分会器官移植麻醉学组. 小儿肝移植术麻醉管理专家共识[J]. *临床麻醉学杂志*, 2021, 37(4): 424-429. DOI: 10.12089/jca.2021.04.022.
Organ Transplantation Anesthesiology Group of Branch of Anesthesiology of Chinese Medical Association. Expert consensus on anesthesia management for pediatric liver transplantation[J]. *J Clin Anesthesiol*, 2021, 37(4): 424-429. DOI: 10.12089/jca.2021.04.022.
- [58] AZOULAY D, SALLOUM C, LLADO L, et al. Defining surgical difficulty of liver transplantation[J]. *Ann Surg*, 2023, 277(1): 144-150. DOI: 10.1097/SLA.0000000000005017.
- [59] ROSS M W, CESCONE M, ANGELICO R, et al. A matched pair analysis of multicenter longterm follow-up after split-liver transplantation with extended right grafts[J]. *Liver Transpl*, 2017, 23(11): 1384-1395. DOI: 10.1002/lt.24808.
- [60] WANG Z, GAO W, DONG C, et al. Outcome of split-liver transplantation from pediatric donors weighing 25 kg or less[J]. *Liver Transpl*, 2023, 29(1): 58-66. DOI: 10.1002/lt.26530.
- [61] LAU N S, JACQUES A, MCCAUGHAN G, et al. Addressing the challenges of split liver transplantation through technical advances. a systematic review[J]. *Transplant Rev (Orlando)*, 2021, 35(3): 100627. DOI: 10.1016/j.trre.2021.100627.
- [62] BUSUTTIL R W, GOSS J A. Split liver transplantation[J]. *Ann Surg*, 1999, 229(3): 313-321. DOI: 10.1097/0000658-199903000-00003.
- [63] GAO W, SONG Z, MA N, et al. Application of pediatric donors in split liver transplantation: is there an age limit?[J]. *Am J Transplant*, 2020, 20(3): 817-824. DOI: 10.1111/ajt.15641.
- [64] GÜL-KLEIN S, DZIODZIO T, MARTIN F, et al. Outcome after pediatric liver transplantation for staged abdominal wall closure with use of biological mesh-study with long-term follow-up[J]. *Pediatr Transplant*, 2020, 24(3): e13683. DOI: 10.1111/ptr.13683.
- [65] SAKAMOTO S, KANAZAWA H, SHIGETA T, et al. Technical considerations of living donor hepatectomy of segment 2 grafts for infants[J]. *Hepatology*, 2014, 156(5): 1232-1237. DOI: 10.1016/j.surg.2014.05.003.
- [66] GAVRIILIDIS P, HIDALGO E. Alternatives to left lateral sector in paediatric liver transplantation-a systematic review on monosegmental and reduced grafts[J]. *Hepatobiliary Surg Nutr*, 2022, 11(4): 567-576. DOI: 10.21037/hbsn-20-792.
- [67] LI J J, ZU C H, LI S P, et al. Effect of graft size matching on pediatric living-donor liver transplantation at a single center[J]. *Clin Transplant*, 2018, 32(1): e13160. DOI: 10.1111/ctr.13160.
- [68] KITAJIMA T, SAKAMOTO S, SASAKI K, et al. Impact of graft thickness reduction of left lateral segment on outcomes following pediatric living donor liver transplantation[J]. *Am J Transplant*, 2018, 18(9): 2208-2219. DOI: 10.1111/ajt.14875.
- [69] HIATT J R, GABBAY J, BUSUTTIL R W. Surgical anatomy of the hepatic arteries in 1000 cases[J]. *Ann Surg*, 1994, 220(1): 50-52. DOI: 10.1097/0000658-199407000-00008.
- [70] 易述红, 张彤, 傅斌生, 等. 儿童器官捐献供肝行劈离式肝移植的肝动脉分割与重建[J]. *中华器官移植杂志*, 2019, 40(7): 392-395. DOI: 10.3760/cma.j.issn.0254-1785.2019.07.003.
- YI S H, ZHANG T, FU B S, et al. Hepatic arterial segmentation and reconstruction during split liver transplantation using pediatric deceased donor[J]. *Chin J Organ Transplant*, 2019, 40(7): 392-395. DOI: 10.3760/cma.j.issn.0254-1785.2019.07.003.
- [71] 易述红, 杨扬, 易慧敏, 等. 劈离式肝移植在儿童肝移

- 植中的临床应用[J]. 中华器官移植杂志, 2019, 40(1): 22-25. DOI: 10.3760/cma.j.issn.0254-1785.2019.01.006.
- YI S H, YANG Y, YI H M, et al. Clinical research of deceased-donor split liver transplantation in pediatric recipients[J]. *Chin J Organ Transplant*, 2019, 40(1): 22-25. DOI: 10.3760/cma.j.issn.0254-1785.2019.01.006.
- [72] MABROUK MOURAD M, LIOSSIS C, KUMAR S, et al. Vasculobiliary complications following adult right lobe split liver transplantation from the perspective of reconstruction techniques[J]. *Liver Transpl*, 2015, 21(1): 63-71. DOI: 10.1002/lt.24015.
- [73] Operative Surgical Group of Branch of Surgery of Chinese Medical Association, Transplantation Group of Branch of Surgery of Chinese Medical Association. Expert consensus on split-liver transplantation[J]. *Liver Res*, 2021, 5(1): 1-6. DOI: 10.1016/j.livres.2020.12.003.
- [74] 李姗霓, 孙超, 马楠, 等. 175 例小儿肝移植门静脉重建技术的单中心经验总结[J/OL]. 实用器官移植电子杂志, 2014, 2(5): 279-282. DOI: 10.3969/j.issn.2095-5332.2014.05.004.
- LI S N, SUN C, MA N, et al. Portal vein reconstruction in 175 cases of pediatric liver transplantation: a single center experience[J/OL]. *Pract J Organ Transplant (Electr Vers)*, 2014, 2(5): 279-282. DOI: 10.3969/j.issn.2095-5332.2014.05.004.
- [75] 曾凯宁, 杨卿, 姚嘉, 等. 劈离式供肝儿童肝移植门静脉并发症的诊断与治疗[J]. 器官移植, 2024, 15(1): 63-69. DOI: 10.3969/j.issn.1674-7445.2023241.
- ZENG K N, YANG Q, YAO J, et al. Diagnosis and treatment of the portal vein complications for children undergoing split liver transplantation[J]. *Organ Transplant*, 2024, 15(1): 63-69. DOI: 10.3969/j.issn.1674-7445.2023241.
- [76] NOUJAIM H M, MIRZA D F, MAYER D A, et al. Hepatic vein reconstruction in ex situ split-liver transplantation[J]. *Transplantation*, 2002, 74(7): 1018-1021. DOI: 10.1097/00007890-200210150-00021.
- [77] URATA K, KAWASAKI S, MATSUNAMI H, et al. Calculation of child and adult standard liver volume for liver transplantation[J]. *Hepatology*, 1995, 21(5): 1317-1321. DOI: 10.1002/hep.1840210515.
- [78] 易述红, 杨卿, 傅斌生, 等. 右半肝劈离式肝移植的简化"All in one"肝静脉重建方式的设计和临床应用[J]. 器官移植, 2022, 13(6): 764-769. DOI: 10.3969/j.issn.1674-7445.2022.06.011.
- YI S H, YANG Q, FU B S, et al. Design and clinical application of simplified "All in one" hepatic vein reconstruction in right split liver transplantation[J]. *Organ Transplant*, 2022, 13(6): 764-769. DOI: 10.3969/j.issn.1674-7445.2022.06.011.
- [79] WILMS C, WALTER J, KAPTEIN M, et al. Long-term outcome of split liver transplantation using right extended grafts in adulthood: a matched pair analysis[J]. *Ann Surg*, 2006, 244(6): 865-873. DOI: 10.1097/01.sla.0000247254.76747.f3.
- [80] DOYLE M M B, MAYNARD E, LIN Y, et al. Outcomes with split liver transplantation are equivalent to those with whole organ transplantation[J]. *J Am Coll Surg*, 2013, 217(1): 102-112. DOI: 10.1016/j.jamcollsurg.2013.03.003.
- [81] 沈丛欢, 陶一峰, 李瑞东, 等. 儿童肝移植肝动脉重建技术分析[J]. 肝胆外科杂志, 2019, 27(6): 416-418. DOI: 10.3969/j.issn.1006-4761.2019.06.006.
- SHEN C H, TAO Y F, LI R D, et al. Reconstruction of hepatic artery in liver transplantation in children[J]. *J Hepatobiliary Surg*, 2019, 27(6): 416-418. DOI: 10.3969/j.issn.1006-4761.2019.06.006.
- [82] MARWAN I K, FAWZY A T I, EGAWA H, et al. Innovative techniques for and results of portal vein reconstruction in living-related liver transplantation[J]. *Surgery*, 1999, 125(3): 265-270. DOI: 10.1016/S0039-6060(99)70236-9.
- [83] MARCOS A, ORLOFF M, MIELES L, et al. Functional venous anatomy for right-lobe grafting and techniques to optimize outflow[J]. *Liver Transpl*, 2001, 7(10): 845-852. DOI: 10.1053/jlts.2001.27966.
- [84] YERSIZ H. Technical and logistical considerations of in situ split-liver transplantation for two adults: part II. creation of left segment I-IV and right segment V-VIII grafts[J]. *Liver Transplant*, 2002, 8(1): 78-81. DOI: 10.1053/jlts.2002.31036.
- [85] NOUJAIM H M, GUNSON B, MAYER D A, et al. Worth continuing doing ex situ liver graft splitting? a single-center analysis[J]. *Am J Transplant*, 2003, 3(3): 318-323. DOI: 10.1034/j.1600-6143.2003.00047.x.
- [86] LEE W C, CHAN K M, CHOU H S, et al. Feasibility of split liver transplantation for 2 adults in the model of end-stage liver disease era[J]. *Ann Surg*, 2013, 258(2): 306-311. DOI: 10.1097/SLA.0b013e3182754b8e.
- [87] 杨卿, 易述红, 傅斌生, 等. 劈离式肝移植 203 例临床应用[J]. 中华外科杂志, 2024, 62(4): 324-330. DOI: 10.3760/cma.j.cn112139-20231225-00297.
- YANG Q, YI S H, FU B S, et al. Clinical application of split liver transplantation: a single center report of 203 cases[J]. *Chin J Surg*, 2024, 62(4): 324-330. DOI: 10.3760/cma.j.cn112139-20231225-00297.
- [88] NICKEL K J, STAPLES J, MEEBERG G, et al. The transition to microsurgical technique for hepatic artery reconstruction in pediatric liver transplantation[J]. *Plast Reconstr Surg*, 2021, 148(2): 248e-257e. DOI: 10.1097/PRS.00000000000008169.
- [89] FENG M X, ZHANG J X, WAN P, et al. Hepatic artery reconstruction in pediatric liver transplantation: experience from a single group[J]. *Hepatobiliary Pancreat Dis Int*, 2020, 19(4): 307-310. DOI: 10.1016/j.hbpd.2020.06.014.
- [90] LEE J M, LEE K W. Techniques for overcoming atretic changes of the portal vein in living donor liver transplantation[J]. *Hepatobiliary Pancreat Dis Int*, 2020, 19(4): 311-317. DOI: 10.1016/j.hbpd.2020.06.016.
- [91] HOU Y, WAN P, FENG M, et al. Modified dual hepatic vein anastomosis in pediatric living-donor liver transplantation using left lateral segment grafts with two wide orifices[J]. *Front Pediatr*, 2021, 9: 685956. DOI: 10.3389/fped.2021.685956.
- [92] SUN C, SONG Z, DONG C, et al. Outflow

- reconstruction of left lateral graft with two widely spaced hepatic veins in pediatric living donor liver transplantation[J]. *Surgery*, 2022, 172(1): 391-396. DOI: 10.1016/j.surg.2022.01.026.
- [93] SZYMCZAK M, KALICIŃSKI P J, KOWALEWSKI G, et al. Inferior vena cava and venous outflow reconstruction in living donor liver transplantation in children: a single-center retrospective study and literature review[J]. *Ann Transplant*, 2021, 26: e926217. DOI: 10.12659/AOT.926217.
- [94] YILMAZ C, KARACA C A, FERECOV R, et al. Duct-to-duct biliary reconstruction in pediatric split-liver transplantation[J]. *Liver Transpl*, 2018, 24(3): 432-435. DOI: 10.1002/lt.24970.
- [95] BERROCAL T, PARRÓN M, ALVAREZ-LUQUE A, et al. Pediatric liver transplantation: a pictorial essay of early and late complications[J]. *Radiographics*, 2006, 26(4): 1187-1209. DOI: 10.1148/rg.264055081.
- [96] VERHAGEN M V, DE KLEINE R H, GROEN H, et al. Doppler-ultrasound reference values after pediatric liver transplantation: a consecutive cohort study[J]. *Eur Radiol*, 2023, 33(9): 6404-6413. DOI: 10.1007/s00330-023-09522-2.
- [97] DAMMANN E, STEINMEISTER L, GROTH M, et al. Hepatic artery delineation on ultrasound volumes comparing B-flow and color Doppler for postoperative monitoring of pediatric liver transplants[J]. *Diagnostics*, 2024, 14(6): 617. DOI: 10.3390/diagnostics14060617.
- [98] MONTI L, SOGLIA G, TOMÀ P. Imaging in pediatric liver transplantation[J]. *La Radiol Med*, 2016, 121(5): 378-390. DOI: 10.1007/s11547-016-0628-3.
- [99] HUMPHREY T, BAINBRIDGE C, STRINGER M. Reproducibility of measurements of hepatic artery and portal vein diameter and flow velocity in paediatric liver transplant recipients[J]. *Pediatr Radiol*, 2007, 37(8): 813-817. DOI: 10.1007/s00247-007-0509-y.
- [100] ROSSIGNOL G, MULLER X, COUILLEROT J, et al. From large-for-size to large-for-flow: a paradigm shift in liver transplantation[J]. *Liver Transpl*, 2024, 30(3): 277-287. DOI: 10.1097/LVT.000000000000150.
- [101] SPITZER A L, DICK A A, BAKTHAVATSALAM R, et al. Intraoperative portal vein blood flow predicts allograft and patient survival following liver transplantation[J]. *HPB*, 2010, 12(3): 166-173. DOI: 10.1111/j.1477-2574.2009.00137.x.
- [102] MARAMBIO A, TUÑÓN J M C, GÓMEZ L M M, et al. Intraoperative portal vein flow > 123 mL/min per 100 g predicts a better survival of patients after liver transplantation[J]. *Transplant Proc*, 2018, 50(10): 3582-3586. DOI: 10.1016/j.transproceed.2018.06.032.
- [103] MATSUSHIMA H, SASAKI K, FUJIKI M, et al. Too much, too little, or just right? the importance of allograft portal flow in deceased donor liver transplantation[J]. *Transplantation*, 2020, 104(4): 770-778. DOI: 10.1097/TP.0000000000002968.
- [104] KONG L, LV T, YANG J, et al. Adult split liver transplantation: a PRISMA-compliant Chinese single-center retrospective case-control study[J]. *Medicine*, 2020, 99(51): e23750. DOI: 10.1097/MD.00000000000023750.
- [105] PERKINS J D, DICK A A, HEALEY P J, et al. New evidence supporting increased use of split liver transplantation[J]. *Transplantation*, 2020, 104(2): 299-307. DOI: 10.1097/TP.0000000000002853.
- [106] CARUSO S, MIRAGLIA R, MARUZZELLI L, et al. Imaging in liver transplantation[J]. *World J Gastroenterol*, 2009, 15(6): 675-683. DOI: 10.3748/wjg.15.675.

(收稿日期: 2024-10-14)

(本文编辑: 方引超 邬加佳)

本文转载自《中华肝脏外科手术学电子杂志》2024年10月发表的指南与共识, 为保持文章的一致性, 文章内容未做改动。