

全内脏反位肝移植的研究进展

王安琪 汤睿 卢倩

【摘要】 全内脏反位（SIT）是一种非常罕见的先天性疾病，在人群中发病率极低，不患病的 SIT 人群与普通人没有差别。但是当此类人群患病时，由于缺少对此类人群的认识，导致在对 SIT 人群进行诊断及治疗非常困难，尤其是 SIT 人群合并终末期肝病需要进行肝移植手术时，无论是 SIT 人群作为肝移植的供者或受者，对于外科医师而言都是巨大的挑战。本文通过查阅国内外近些年发表的 SIT 肝移植相关个案报道，对 SIT 肝移植在国内外的发展历程，SIT 肝移植的关键步骤、预后及术后并发症等进行综述。

【关键词】 全内脏反位；肝脏解剖；先天性疾病；肝移植；供肝摆放；脉管吻合；术后并发症；Roux-en-Y 胆肠吻合

【中图分类号】 R617 **【文献标志码】** A **【文章编号】** 1674-7445 (2024) 02-0016-06

Research progress in liver transplantation in patients with situs inversus totalis Wang Anqi*, Tang Rui, Lu Qian. *Graduate School of Qinghai University, Department of Hepatopancreatobiliary Surgery, the Affiliated Hospital of Qinghai University, Xining 810001, China

Corresponding author: Lu Qian, Email: luqianbtch@163.com

【Abstract】 Situs inversus totalis (SIT) is a rare congenital condition, with an extremely low incidence. There is no difference between SIT individuals without onset of diseases and healthy counterparts. However, when SIT individuals suffer from diseases, the diagnosis and treatment are highly challenging due to insufficient understanding of SIT populations, especially for those complicated with end-stage liver disease and requiring liver transplantation. It is a huge challenge for surgeons whether SIT individuals serve as donors or recipients of liver transplantation. In this article, recent case reports related to liver transplantation in SIT patients were summarized, and the development, key procedures, clinical prognosis and postoperative complications of liver transplantation in SIT patients were reviewed.

【Key words】 Situs inversus totalis; Liver anatomy; Congenital disease; Liver transplantation; Donor liver placement; Vascular anastomosis; Postoperative complication; Roux-en-Y hepaticojejunostomy

全内脏反位（situs inversus totalis, SIT）是一种先天性疾病，在人群中的发病率约为 0.01%^[1-7]，男性比女性约为 1.5 : 1.0，属于极其罕见的种类。其病因目前尚不清楚，通常认为与基因缺陷有关。

SIT 的特征性表现是以人体冠状面为中线，所有器官相对于中线呈“镜像”的对称分布，通常表现为

右心、左肝、右胰等，甚至血管相较于常人也有不小的差异，所以这类人也被称为“镜面人”^[8-13]。不患病的 SIT 患者与常人无异，能够正常工作和生活，但一旦患病，会给医疗上的诊断和治疗带来很大的不便。国内外对于 SIT 人群有一定数量的报道，但大多是进行常规的手术，关于肝移植的报道非常罕见，因

DOI: 10.3969/j.issn.1674-7445.2023179

基金项目：国家自然科学基金（92168207）；中国医学科学院医学与健康科技创新工程创新单元（2019-I2M-5-056）

作者单位：810001 西宁，青海大学研究生院 青海大学附属医院肝胆胰外科（王安琪）；清华大学临床医学院 清华大学附属北京清华长庚医院肝胆胰中心（汤睿、卢倩）

作者简介：王安琪（ORCID 0009-0009-4897-6954），硕士，研究方向为肝移植，Email: hepawanganqi@163.com

通信作者：卢倩（ORCID 0000-000203597-9656），博士，主任医师，研究方向为肝移植，Email: luqianbtch@163.com

此, 本文将对有关情况进行综述。

1 SIT 肝移植发展历程

在过去, 由于肝脏在解剖上的不完全对称性, 尤其是 SIT 人群的血管和肝脏位置的复杂性, 肝移植对于 SIT 患者来说是绝对的禁忌证^[14]。SIT 导致独特的血管解剖, 需要准确定位移植物, 对医师来说是不小的挑战。不仅需要术前对患者肝脏进行必要的影像学检查, 充分了解及评估患者肝脏的情况, 还对术者的操作习惯等是一项考验^[15-16]。因此, 局限于 SIT 的发病率及手术难度, 即便是作为治疗终末期肝病最有效的治疗手段, 世界范围内报道的此类病例数仍然较少。笔者总结了国内外 SIT 肝移植相关报道, 国外报道的 SIT 人群分别作为肝移植受者和供者的案例见附表 1 和附表 2, 国内报道的 SIT 人群分别作为肝移植受者和供者的案例见附表 3 和附表 4 ([扫描二维码 1 可见](#))。



扫描二维码 1 可见国内外报道的 SIT 人群分别作为肝移植受者和供者的案例

世界首例 SIT 肝移植是 Raynor 等^[17]于 1988 年报道的, 1 例 SIT 患儿因先天性胆道闭锁在 10 周时进行了葛西手术, 后由于反复出现胆管炎并出现终末期肝衰竭, 在 4.8 岁时接受肝移植, 供肝的解剖右叶覆盖在右侧的胃上, 肝静脉、肝动脉、门静脉均采用端端吻合的方式, 该患儿术后随访 7 个月, 恢复良好。自此之后, 移植界关于 SIT 人群的研究不断在开展, 从最开始的技术受限, 仅针对 SIT 受者开展肝移植, 到后来针对 SIT 受者和供者的肝移植, 以及活体 SIT 人群作为供者和受者, 医师们积累了更多的手术经验, 并优化了手术步骤和操作技术, 使得 SIT 肝移植手术得到进一步改进和完善。而在国内, 第 1 例 SIT 肝移植是 1990 年于原华西医科大学附属第一医院团队完成的^[18], 术中采取下腔、门静脉与上腔静脉体外转流来维持血流动力稳定, 同时应用供者髂内动脉搭桥来解决肝动脉长度不够无法吻合的问题。患者

术后 12 d 死于铜绿假单胞菌败血症引发的呼吸循环衰竭。第 2 例是于 2004 年在北京医院完成^[19], 成功施行了原位肝移植术。第 3 例是 2005 年由原第二军医大学东方肝胆外科医院团队完成^[20], 术中未进行体外静脉流转, 术后患者恢复顺利, 没有明显的并发症。

可以看到, 关于 SIT 人群的肝移植, 国内外最初报道的时间相差不大, 关于供肝的选择方面, 从最初的全肝肝移植, 发展到后来的部分肝脏的肝移植, 其中又包括活体肝移植及劈离式肝移植。其中, SIT 人群的全肝肝移植基本与其他终末期肝病进行肝移植的发展历程相似。而部分肝移植中, 左半肝移植对于未成年男性来说, 通常无法达到足够的肝脏体积从而无法满足受者的代谢需求, 因此通常需要使用右半肝。有研究表明, 采用右后段移植物进行活体肝移植对于 SIT 患者是可行的^[21]。而在儿童肝移植中, 一般来说, 由移植物的大小引发问题的可能性几乎不存在, 因此左半肝移植是可以接受的。有报道称, 1 例 6 月龄的 SIT 患儿因先天性胆道闭锁而接受了肝移植, 供肝来自患儿母亲左半肝, 术后患儿恢复很快, 在后续随访中维持健康^[22]。

当然, 无论是哪种类型的肝脏, 都需要结合 SIT 患者自身和供肝情况综合考虑以下几方面: (1) 供者所提供的肝脏是否足够受者所用; (2) 计划获取的肝脏能否满足受者的代谢需求; (3) 移植物的特殊解剖学。不仅如此, 在获得任何类型的肝移植时, 最重要的是获得具有可重建门静脉、肝动脉、肝静脉和胆管的肝移植, 这应在术前使用三维 CT 进行充分规划, 并考虑移植物的体积和潜在的充血区域^[23]。

2 SIT 肝移植中的关键步骤

1996 年, Herrera 等^[24]成功进行了 SIT 患者的原位肝移植, 将整个供肝植入受者体内, 并在随访 2 年后发现受者的状况良好。然而, 由于下腔静脉在腹部中线交叉, 采用全肝肝移植术时可能面临肝下下腔静脉吻合的问题。另一方面, Falchetti 等^[25]首次报道了使用小尺寸移植物的情况, 其中受者存在肝下下腔静脉缺失, 供者的肝上静脉与受者的肝上下腔静脉进行了吻合。然而, 这种移植物的定位会导致供肝的右叶位于脊柱和胃上方, 可能造成器官之间的挤压, 引起静脉扭转或移植物移位, 从而影响器官的血液供应和

功能。因此,在进行肝移植前,如何正确摆放供肝是需要优先考虑的问题。由于 SIT 患者的特殊性,将供肝植入受者的方式至关重要。这是因为供肝的正确植入方式直接影响着移植后的肝功能和受者的生存率。供肝的准确定位和稳固植入是确保供肝在受者体内获得足够血液供应的关键。适当的供肝植入方式可以确保供肝与受者的血管、胆管和组织结构的良好连接,从而促进正常的血液供应和胆汁排泄,保证肝脏的正常功能恢复。此外,正确的植入方式还可以减少手术并发症的发生,并提高术后移植物存活率和促进受者术后康复^[26]。因此,供肝植入方式在 SIT 肝移植中被认为是至关重要的步骤。

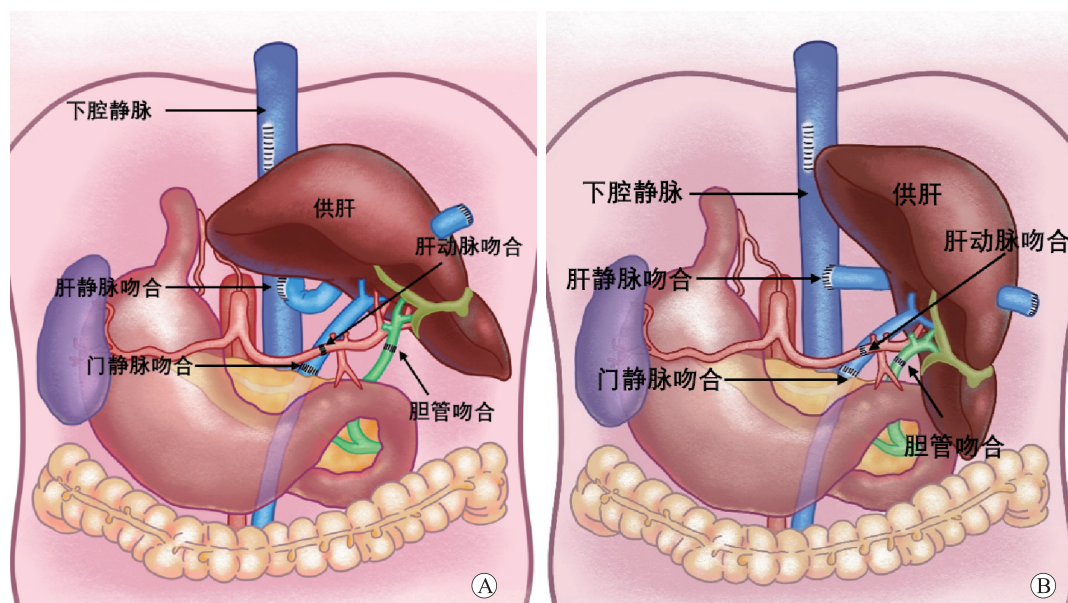
2.1 供肝的选择和摆放

首先,若移植物为全肝,有几种常见的供肝定位方法^[1,27]。首先是将供肝进行 180° 翻转,即向后翻转或面向后。其次,可以将供肝水平方向顺时针转动 45° (图 1A) 或 90° (图 1B)。在 45° 旋转的情况下,左外叶指向左下腹,使得供肝左叶尖端朝向左结肠旁沟,右叶位于受者病肝位置。在 90° 旋转的情况下,供肝左叶尖端朝向受者的左髂窝,右叶位于受者的左上腹。这些定位方式有多项优势,包括减轻右叶对胃的压迫、避免因供肝体积比例不合适而产生的风险、腔静脉吻合后避免血栓形成,并有利于肝动脉、胆管和门静脉的吻合。选择适当的定位方式是确

保供肝成功植入,以助于血管通畅和器官功能恢复的关键。这些方法在 SIT 肝移植中得到广泛应用,提高了手术的成功率和患者的预后。

除了旋转和摆放整个供肝的方式,还可以选择减体积的肝脏进行移植^[28],即部分供肝肝移植。通过切除供肝的左外叶,剩余部分被植入受者体内,这样做的目的是避免移植物过大导致放置空间不足,减轻血管受压的情况。在选择减体积的 SIT 肝脏时,可以相对灵活地将左半肝或右半肝放置原位,或根据血管和脉管吻合的需要稍作调整。由于是减体积的肝脏,无需考虑腹腔内的空间是否足够容纳移植物。这种方法提供了一种灵活且有效的方式来解决移植物大小和放置空间的问题。

无论采用哪种摆放方式,将供肝植入体内都需要非常谨慎和精确的操作,以确保手术效果和患者的安全。因此,此类手术后供肝位置的保持成为关系手术成败的关键。通常可采用将供肝残留镰状韧带和受者周围膈肌、腹膜等缝合的方法进行固定。Tucker 等^[29]报道了 1 例 SIT 患者肝移植,将三腔二囊管注入生理盐水后充填于左上腹后成功维持供肝位置,并在手术结束前将供肝右三角韧带与腹壁固定。这一方法的优点在于简化了手术操作,最大限度保证了脉管解剖结构原有的完整性,但由于受者的胆管长度把握比较困难,容易扭曲,因此尽管将供肝进行了适当固定,患



注: A 图为供肝水平顺时针旋转 45°; B 图为供肝水平顺时针旋转 90°。

图 1 供肝水平顺时针旋转示意图

Figure 1 Schematic diagram of horizontal clockwise rotation of the donor liver

者术后 5 个月时供肝仍然发生旋转和移位, 供肝右半肝最终完全转至并固定于左上腹, 造成胆管吻合口扭转和狭窄, 这是本例发生胆管并发症的主要原因。因此, 如何将供肝妥善固定以防止因供肝旋转和移位造成的胆管并发症是此类手术需要解决的关键问题。除此之外, 必须准确吻合血管和胆管系统, 以确保正常血液供应和胆汁排泄。

2.2 脉管吻合

相较于普通人, SIT 患者的解剖学变异通常导致多种血管异常和内脏错位, 包括肝移植物和血管的异常定位和走行。根据 Mattei 等^[30]在 1998 年发表的一篇关于 26 例 SIT 患者的报道, 其中有 69% 的患者存在十二指肠前位的门静脉, 50% 存在肝下下腔静脉缺失, 35% 存在异常的肝动脉血供, 包括副肝动脉血供。因此, 在获取供肝的同时, 保留最大长度的肝上下腔静脉和肝下下腔静脉, 收集髂动脉和静脉移植术及可能用到的颈动脉和颈静脉移植术非常必要, 以确保各种吻合管道能够与受者对接上。针对 SIT 患者的血管异常和内脏错位, 血管和脉管的吻合过程需要更加谨慎和精确。在血管吻合时, 特别要注意避免血管的扭曲, 以免造成肝脏缺血缺氧等严重后果。一些文献提到可以采用充气胃球囊或组织扩张器来解决血管扭曲问题^[31-32], 但这些方法的有效性和可行性需要进一步研究验证。此外, 背驮式植入技术也被建议用于血管吻合, 通过结扎和分割肝短静脉, 动员移植物的肝后腔静脉, 以形成无张力的端端吻合腔静脉。在胆道的吻合方面, 各种方法都有各自的优缺点, 但胆道扭转和胆汁淤积是常见并发症。因此, Roux-en-Y 胆肠吻合方式被广泛应用, 以减少胆道并发症的发生。

在对 SIT 患者进行血管和脉管吻合时, 应尽量选择将肝上下腔静脉与下腔静脉进行端侧吻合, 以最大限度减少下腔静脉扭曲的风险。门静脉和肝动脉的吻合应采用常规的端端吻合。同时, 为了克服血管异常和内脏错位带来的困难, 收集供者的髂动脉和静脉以及颈动脉和颈静脉作备用是必要的。而在解决血管狭窄等问题时, 可以考虑使用血管支架或其他辅助支持方法, 以恢复肝脏的正常血液供应和回流。

3 SIT 肝移植的预后和并发症

对于 SIT 肝移植, 由于 SIT 患者的特殊性, 术后需要特别关注以下几个方面: 首先, 供肝摆放是否会引起血管受压, 导致血管狭窄。血管和胆道的狭窄可

能导致肝脏出现缺血性坏死和胆道梗阻, 严重时甚至危及生命。在进行脉管吻合时, 必须特别小心, 确保吻合时不损伤门静脉血管, 以减少由于操作失误而导致的移植问题。此外, 术前存在血栓的情况下, 还要注意预防术后狭窄处的血栓形成。术后还应特别关注患者的肝动脉、门静脉和下腔血流情况, 如有不通畅需及时处理, 必要时可进行血管支架植入。其次, 胆漏和胆道梗阻也是术后常见问题, 尤其是因手术改变了原有的解剖位置, 可能会引起胆道并发症。根据以往的文献回顾, 采用 Roux-en-Y 胆肠吻合术式可以大大降低胆道并发症的发生率^[14, 33-35]。除此之外, 还有一些文献提到了受者和供者均为 SIT 患者的罕见情况^[36-37], 受者在随访的 20 个月内恢复良好, 未出现任何并发症, 预后与上述描述的几种情况相当。

通过往期文献回顾, 除了上述特殊并发症, 普通肝移植和 SIT 肝移植在术后的一些常见并发症发生率相当。这些并发症包括急性和慢性排斥反应、原发病的进展(尤其是病毒性肝炎或肝癌的患者可能面临复发的风险)、感染和代谢并发症(如糖尿病、高血压和高尿酸血症等)等^[38-41]。此外, <5% 的患者在术后可能出现移植肝失功, 表现为血液动力学不稳定、肾功能不全、凝血酶原时间延长、转氨酶升高和血糖降低等。这些问题也值得关注。

总之, 无论是 SIT 肝移植还是普通肝移植, 术后并发症都是需要关注的重要问题, 且 SIT 肝移植存在一些特殊并发症需要特别关注。

4 小 结

本文探讨了 SIT 患者进行肝移植的独特挑战和发展历程。尽管 SIT 是一种罕见的先天性疾病, 但通过技术的不断改进和手术经验的积累, SIT 肝移植逐渐从禁忌证发展为一项可行的治疗选择。本文重点强调了供肝的选择和正确摆放, 以及在脉管吻合过程中需要特别注意的解剖学变异。此外, 术后并发症是关注的焦点, 包括特殊的供肝摆放引起的问题和一般性的肝移植术后并发症。总体而言, SIT 肝移植需要精密的手术规划和高度的专业技能, 在经验丰富的医疗团队的指导下, 这一领域已经取得了显著的进展, 为患者提供了一种有效的治疗选择。

参考文献:

- [1] EITLER K, BIBOK A, TELKES G. Situs inversus totalis: a clinical review[J]. *Int J Gen Med*, 2022, 15:

- 2437-2449. DOI: 10.2147/IJGM.S295444.
- [2] ZOU F, FLOMENBAUM D, CHOWDHURI N, et al. Radiofrequency ablation of persistent atrial fibrillation in a patient with situs inversus totalis and interrupted inferior vena cava[J]. *J Cardiovasc Electrophysiol*, 2023, 34(12): 2621-2625. DOI: 10.1111/jce.16136.
- [3] PEDREIRA-GARCIA WM, VANDO-RIVERA V, RODRIGUEZ-MARTINEZ M, et al. Situs inversus totalis in the critical care unit: a case report and literature review[J]. *Cureus*, 2023, 15(9): e45381. DOI: 10.7759/cureus.45381.
- [4] EMRAL HG, KAMALI H, GUZELTAS A, et al. Situs inversus with dextrocardia and transposition of great arteries[J]. *Cardiol Young*, 2023, 33(10): 2130-2132. DOI: 10.1017/S1047951123001464.
- [5] PEÑALOZA S, GODOY M, MIRANDA R. Situs inversus totalis: a challenge for cardiac resynchronization therapy[J]. *Pacing Clin Electrophysiol*, 2023, DOI: 10.1111/pace.14819 [Epub ahead of print].
- [6] LAMTURE Y, GHARDE P, GAJBHIYE V, et al. Adenocarcinoma of the stomach with situs inversus totalis: a rare case[J]. *Cureus*, 2022, 14(11): e31538. DOI: 10.7759/cureus.31538.
- [7] HU JL, LI QY, WU K. Ascending colon cancer and situs inversus totalis - altered surgeon position for successful laparoscopic hemicolectomy: a case report[J]. *World J Clin Oncol*, 2022, 13(10): 848-852. DOI: 10.5306/wjco.v13.i10.848.
- [8] MANZIA TM, TARICIOTTI L, ANGELICO R, et al. Side-to-side caval anastomosis in a patient receiving a liver graft from a marginal donor with situs inversus totalis[J]. *Int J Surg Case Rep*, 2015, 6C: 222-225. DOI: 10.1016/j.ijscr.2014.10.037.
- [9] ZORRILLA-BLANCO PG, MUÑOZ-MALDONADO G, ZORRILLA-NUÑEZ LF, et al. Laparoscopic Roux-en-Y gastric bypass in a patient with situs inversus totalis: case report[J]. *J Surg Case Rep*, 2022(7): rjac336. DOI: 10.1093/jscr/rjac336.
- [10] LI BB, LU SL, HE X, et al. Da Vinci robot-assisted pancreato-duodenectomy in a patient with situs inversus totalis: a case report and review of literature[J]. *World J Gastrointest Oncol*, 2022, 14(7): 1363-1371. DOI: 10.4251/wjgo.v14.i7.1363.
- [11] LIU HB, CAI XP, LU Z, et al. Laparoscopy-assisted gastrectomy for advanced gastric cancer patients with situs inversus totalis: two case reports and review of literature[J]. *World J Gastrointest Surg*, 2023, 15(9): 2063-2073. DOI: 10.4240/wjgs.v15.i9.2063.
- [12] LIU Y, SONG B. Mirror-image dextrocardia: why is the apex impulse not on the right?[J]. *Herz*, 2021, 46(4): 381-384. DOI: 10.1007/s00059-020-04971-7.
- [13] AMIRBEIGI A, ABBASLOU F, ELYASINIA F. Laparoscopic sleeve gastrectomy in a patient with situs inversus totalis: a case report and literature review[J]. *Ann Med Surg (Lond)*, 2022, 79: 104101. DOI: 10.1016/j.amsu.2022.104101.
- [14] REIMONDEZ S, ALCARAZ Á, GIORDANO SEGAGE E, et al. Liver transplant from a donor with situs inversus totalis using orthotopic and retroversus technique: a case report[J]. *Transplant Proc*, 2019, 51(2): 585-588. DOI: 10.1016/j.transproceed.2018.12.002.
- [15] SAKRAN N, STIER C, PARMAR C, et al. Bariatric and metabolic surgery in patients with situs inversus: a systematic review[J]. *Obes Surg*, 2023, 33(11): 3628-3635. DOI: 10.1007/s11695-023-06847-1.
- [16] SUN B, XU P, KONG P, et al. Gastric adenocarcinoma in situs inversus totalis: a case study and literature review[J]. *Front Oncol*, 2023, 13: 1238467. DOI: 10.3389/fonc.2023.1238467.
- [17] RAYNOR SC, WOOD RP, SPANTA AD, et al. Liver transplantation in a patient with abdominal situs inversus[J]. *Transplantation*, 1988, 45(3): 661-663. DOI: 10.1097/00007890-198803000-00034.
- [18] 沈文律, 金立人, 罗义刚, 等. 全内脏反位尸体供肝原位肝移植(附 1 例报告)[J]. *华西医学*, 1991(1): 66-68. SHEN WL, JIN LR, LUO YG, et al. Orthotopic homotransplantation of liver with whole reversed viscera cadaveric donor(one case report)[J]. *West China Med*, 1991(1): 66-68.
- [19] 乔江春, 刘燕南, 韦军民. 内脏反位患者肝移植一例[J]. *中华普通外科杂志*, 2005, 20(8): 518. DOI: 10.3760/j.issn:1007-631X.2005.08.039. QIAO JC, LIU YN, WEI JM. One case of liver transplantation in a patient with visceral inversion[J]. *Chin J Gen Surg*, 2005, 20(8): 518. DOI: 10.3760/j.issn:1007-631X.2005.08.039.
- [20] 周天保, 卢军华, 李齐根, 等. 内脏全反位的原发性肝癌患者肿瘤切除术后行原位肝移植一例[J]. *中华器官移植杂志*, 2007, 28(12): 749. DOI: 10.3760/cma.j.issn.0254-1785.2007.12.025. ZHOU TB, LU JH, LI QG, et al. Orthotopic liver transplantation was performed after resection in a patient with primary liver cancer with total visceral inversion[J]. *Chin J Organ Transplant*, 2007, 28(12): 749. DOI: 10.3760/cma.j.issn.0254-1785.2007.12.025.
- [21] YANKOL Y, MECIT N, KANMAZ T, et al. Living donor liver transplantation in an adult patient with situs inversus totalis[J]. *Ulus Cerrahi Derg*, 2015, 31(4): 232-234. DOI: 10.5152/UCD.2015.3047.
- [22] SHANKAR S, RAMMOHAN A, REDDY SM, et al. Living donor liver transplantation and situs inversus totalis: cutting the Gordian knot[J]. *BMJ Case Rep*, 2018: bcr2018226222. DOI: 10.1136/bcr-2018-226222.
- [23] ACUNA SA, ZHANG W, YOON PD, et al. Right lobe versus left lobe living donor liver transplantation: a systematic review and meta-analysis of donor and recipient outcomes[J]. *Transplantation*, 2022, 106(12): 2370-2378. DOI: 10.1097/TP.0000000000004213.
- [24] HERRERA LA, CASTILLO J, MARTINO E, et al. Orthotopic liver transplantation from a donor with

- abdominal situs inversus[J]. *Transplantation*, 1996, 62(1): 133-135. DOI: 10.1097/00007890-199607150-00027.
- [25] FALCHETTI D, DE CARVALHO FB, CLAPUYT P, et al. Liver transplantation in children with biliary atresia and polysplenia syndrome[J]. *J Pediatr Surg*, 1991, 26(5): 528-531. DOI: 10.1016/0022-3468(91)90698-s.
- [26] POLLOK JM, TINGUELY P, BERENGUER M, et al. Enhanced recovery for liver transplantation: recommendations from the 2022 International Liver Transplantation Society consensus conference[J]. *Lancet Gastroenterol Hepatol*, 2023, 8(1): 81-94. DOI: 10.1016/S2468-1253(22)00268-0.
- [27] 彭进, 孙倍成, 黄新立, 等. 全内脏反位供者供肝移植一例[J/CD]. *中华移植杂志(电子版)*, 2018, 12(4): 177-179. DOI:10.3877/cma.j.issn.1674-3903.2018.04.008.
- PENG J, SUN BC, HUANG XL, et al. A complete situs inversus of donor for liver transplantation: a case report[J/CD]. *Chin J Transplant (Electr Edit)*, 2018, 12(4): 177-179. DOI:10.3877/cma.j.issn.1674-3903.2018.04.008.
- [28] N S, GOYAL N, NAYEEM M, et al. Does situs inversus totalis preclude liver donation in living donor liver transplantation? a series of 3 cases from single institution[J]. *Int J Surg Case Rep*, 2016, 21: 23-25. DOI: 10.1016/j.ijscr.2016.01.033.
- [29] TUCKER O, PRACHALIAS A, KANE P, et al. Graft positioning at liver transplantation in situs inversus[J]. *Liver Transpl*, 2006, 12(11): 1720-1722. DOI: 10.1002/lt.20952.
- [30] MATTEI P, WISE B, SCHWARZ K, et al. Orthotopic liver transplantation in patients with biliary atresia and situs inversus[J]. *Pediatr Surg Int*, 1998, 14(1/2): 104-110. DOI: 10.1007/s003830050452.
- [31] SANKARANKUTTY AK, CAGNOLATI D, KEMP R, et al. How to do liver transplantation in situs inversus totalis: a simple technique[J]. *ANZ J Surg*, 2015, 85(3): 187-188. DOI: 10.1111/ans.12860.
- [32] NA BG, HWANG S, AHN CS, et al. Deceased donor liver transplantation in an adult recipient with situs inversus totalis: a case report of 10-year clinical sequences following primary and repeat transplantation[J]. *Ann Hepatobiliary Pancreat Surg*, 2020, 24(3): 319-325. DOI: 10.14701/ahbps.2020.24.3.319.
- [33] ASFAR S, OZCAY N, GRANT D, et al. Transplantation of the liver from a donor with complete situs inversus and dextrocardia[J]. *Transplantation*, 1995, 59(3): 442-444. DOI: 10.1097/00007890-199502000-00027.
- [34] 韦金铭, 冯啸, 曾凯宁, 等. 儿童劈离式肝移植的胆管分型与重建[J]. *器官移植*, 2022, 13(6): 791-796. DOI: 10.3969/j.issn.1674-7445.2022.06.015.
- WEI JM, FENG X, ZENG KN, et al. Classification and reconstruction of bile duct in pediatric split liver transplantation[J]. *Organ Transplant*, 2022, 13(6): 791-796. DOI: 10.3969/j.issn.1674-7445.2022.06.015.
- [35] EDGERTON CA, GROSS M, KASI N, et al. "Mirror, Mirror on the Wall"... pediatric liver transplantation in the case of situs inversus totalis with a disrupted inferior vena cava[J]. *Pediatr Transplant*, 2018, 22(5): e13218. DOI: 10.1111/ptr.13218.
- [36] SUGAWARA Y, MAKUUCHI M, TAKAYAMA T, et al. Liver transplantation from situs inversus to situs inversus[J]. *Liver Transpl*, 2001, 7(9): 829-830. DOI: 10.1053/jlts.2001.26923.
- [37] YU S, GUO H, ZHANG W, et al. Orthotopic liver transplantation in situs inversus adult from an ABO-incompatible donor with situs inversus[J]. *BMC Gastroenterol*, 2014, 14: 46. DOI: 10.1186/1471-230X-14-46.
- [38] ANGELICO R, SENSI B, MANZIA TM, et al. Chronic rejection after liver transplantation: opening the Pandora's box[J]. *World J Gastroenterol*, 2021, 27(45): 7771-7783. DOI: 10.3748/wjg.v27.i45.7771.
- [39] BROOKMEYER CE, BHATT S, FISHMAN EK, et al. Multimodality imaging after liver transplant: top 10 important complications[J]. *Radiographics*, 2022, 42(3): 702-721. DOI: 10.1148/rg.210108.
- [40] 朱明强, 杨大帅, 裴俊鹏, 等. 原位肝移植术后胆道并发症发生的影响因素分析[J]. *临床肝胆病杂志*, 2023, 39(7): 1627-1632. DOI: 10.3969/j.issn.1001-5256.2023.07.017.
- ZHU MQ, YANG DS, PEI JP, et al. Analysis of influencing factors on biliary complications after orthotopic liver transplantation[J]. *J Clin Hepatol*, 2023, 39(7): 1627-1632. DOI: 10.3969/j.issn.1001-5256.2023.07.017.
- [41] 中国医师协会器官移植医师分会, 中华医学会器官移植学分会肝移植学组. 中国肝癌肝移植临床实践指南(2021版)[J]. *中华消化外科杂志*, 2022, 21(4): 433-443. DOI: 10.3760/cma.j.cn115610-20220316-00135.
- Branch of Organ Transplant Physician of Chinese Medical Doctor Association, Liver Transplantation Group of Branch of Organ Transplantation of Chinese Medical Association. Chinese clinical practice guidelines on liver transplantation for hepatocellular carcinoma (2021 edition)[J]. *Chin J Dig Surg*, 2022, 21(4): 433-443. DOI: 10.3760/cma.j.cn115610-20220316-00135.

(收稿日期: 2023-09-25)

(本文编辑: 林佳美 鄢加佳)