

## 教育实践

## 病理学实验教学资源维护及数字化建设助力混合式教学\*

张海英 王医术 吕爽 王悦增 张丽红 李爽 翟颖仙 董超 李艳茹\*\*

吉林大学基础医学院病理学系 吉林大学病理生物学教育部重点实验室, 吉林 长春 130021

[摘要] 作为基础医学和临床医学的桥梁学科, 病理学具有很强的实践性。病理学实验课是病理学教学的重要组成部分, 以观察大体标本和组织切片为主。大体标本和组织切片的质量和种类直接影响到病理学实验课的教学效果。针对教学资源越来越紧缺的现象, 病理学系采用传统手段与信息化技术相结合, 一方面对现有的教学资源进行修复与增补, 另一方面将教学资源数字化, 为混合式实验教学提供了保障, 同时也永久地保存了珍稀的教学资源。

[关键词] 病理学; 实验; 教学资源; 数字化

doi: 10.3969/j.issn.1674-7593.2026.03.020

### Maintenance and digital construction of pathology experiment teaching resources facilitate blended teaching

Zhang Haiying, Wang Yishu, Lv Shuang, Wang Yuezeng, Zhang Lihong, Li Shuang, Zhai Yingxian, Dong Chao, Li Yanru\*\*

Department of Pathology, College of Basic Medical Sciences, Key Laboratory of Pathobiology, Ministry of Education, Jilin University, Changchun 130021, China

\*\* Corresponding author: Li Yanru, email: liyr@jlu.edu.cn

[Abstract] As a bridge between basic medicine and clinical medicine, pathology has a strong practical nature. Pathology experiment course is an important part of pathology teaching, which mainly includes observing gross specimens and tissue sections. The quality and type of gross specimen and tissue section directly affect the teaching effect of pathology experiment course. In view of the increasing shortage of teaching resources, the department of Pathology combines traditional means with information technology. On the one hand, the existing teaching resources are repaired and supplemented, and on the other hand, the teaching resources are digitally informatized, which provides guarantee for the blended laboratory teaching and permanently preserves rare teaching resources.

[Key words] Pathology; Experiment; Teaching resources; Digitization

病理学是基础医学和临床医学之间的桥梁和纽带, 在疾病诊断中具有重要作用, 是业界公认的“金标准”<sup>[1-2]</sup>。病理学作为一门形态学科, 具有很强的直观性和实践性。病理学教学模式分为理论课和实验课两部分。一般在讲授1~2节理论课之后, 结合1节实验课教学。理论课讲授疾病的发生、发展规律, 病理变化, 阐明疾病的本质<sup>[3]</sup>。实验课教学是对理论课知识的复习与巩固, 通过观察大体标本和组织切片, 将病变具象化, 从而进一步夯实理论课所学, 加深对理论知识的理解。因此, 大体标本和组织切片的质量与种类直接影

响到病理实验课的教学效果<sup>[4]</sup>。

病理实验课教学的大体标本和组织切片的主要来源是尸体解剖和临床外科病理活检。但随着生活水平的提高和医疗条件的改善, 人类疾病谱正在悄悄地发生着变化。一些传染病和寄生虫病几乎消失, 如肠伤寒、丝虫病等, 一些原本需要手术的疾病现在用药物就可以治疗, 如溃疡病<sup>[5]</sup>。还有一些以前致死率高, 但现在用药物完全可以治愈的疾病, 如大叶性肺炎、小叶性肺炎等, 这就使得这类疾病的标本很难获得<sup>[6]</sup>。此外, 微创手术的开展使得一些常见病、多发病的完整标本难

收稿日期: 2025-05-30 修回日期: 2025-07-10 录用日期: 2025-07-13

\* 教育部产学研合作协同项目 (231001282182634); 吉林大学实验技术项目 (SYXM2023b033); 吉林大学本科实践教学建设项目 (2024-2025); 吉林大学本科教学改革研究项目 (2023XYB126)

\*\* 通信作者: 李艳茹, 电子邮箱 liyr@jlu.edu.cn

以获得。因而导致实验教学中缺乏这些疾病典型、合格的标本。

目前,病理学实验课使用的大体标本和组织切片,绝大部分来自多年前的标本。但由于保存的时间久,大体标本存在老旧现象,如标本缸开胶、漏液,标本从固定支架上松脱等情况。组织切片也由于时间久远,部分盖玻片出现翘边、剥脱等现象。有的组织切片盖玻片封闭不严,中性树胶中所含的二甲苯被空气所氧化,使碱性染料苏木精褪色,导致组织结构模糊不清<sup>[7]</sup>。部分切片由于破损无法修补,致使质量合格的切片数量日益减少。此外,在教学过程中,学生观察标本时又不可避免地出现大体标本和组织切片的人为损坏。

由于标本来源短缺以及使用过程中的损耗问题,导致病理实验教学资源开始呈现匮乏的趋势。大体标本数量有限,无法满足每个开放的教室都有一套完整的大体标本的需求,只能两个教室共用一套大体标本供学生观察。组织切片也同样难以满足每位学生人手一套的教学需求,通常是2~3名学生共用一套组织切片;个别病变的组织切片数量太少,只能给学生做示教。因此,如何充分利用实验室现有的条件,结合现代病理学技术对现有的病理学实验教学资源进行维护、优化,制作染色清晰、对比鲜明的切片和合格的大体标本,补充病理学实验教学资源,满足线下的传统教学需求,以及怎样将珍贵的病理学教学资源永久性保存,是亟待解决的问题。多年来,病理学系从以下两方面入手,对病理学教学资源进行维护和建设,以保障良好的教学质量,顺利完成教学任务。

## 1 对现有的实验教学资源进行修复和增补

具有典型病变特征的大体标本和组织切片十分珍贵,从以下几个方面着手进行维护。

### 1.1 大体标本的修复

绝大部分大体标本来自多年前的标本,由于时间久远,有些标本出现了不同程度的老化和损坏,其中不乏一些稀缺珍贵的标本,因此设法将这些标本进行修复。

**1.1.1 更换标本缸** 既往的标本缸都是使用透明度相对较好的玻璃标本缸,但是比较笨重,不容易根据标本的大小塑形,并且很容易被碰碎。因此,本研究将4 100余例大体标本缸全部更换为更为轻便、结实、可塑性强的有机玻璃标本缸,见图1。

**1.1.2 褪色标本的修复** 将褪色标本充分冲洗后,再用蒸馏水洗,投入丙酮液中进行复色,其间需要翻动几次,保证标本能充分接触丙酮液体<sup>[8]</sup>;然后再将其置于标本缸固定液中,封缸。

**1.1.3 液体浑浊标本的修复** 将标本缸清洗干净,在标本被充分冲洗后用吸水纸吸干标本表面的水

分,然后将其放入标本缸中,向缸内加入无沉淀的10%福尔马林固定液,封缸。



图1 更换标本缸前后效果对比  
Fig. 1 Effect comparison of the specimen tank before and after replacement

**1.1.4 漏液标本的修复** 开启标本缸盖,清理干净周围残留的封口胶,向缸内填充适量的固定液,选择大小适合的标本缸盖,用玻璃胶均匀封口,在阴凉通风处晾1周。

**1.1.5 松脱标本的修复** 开启标本缸盖,将松脱的标本用白色缝合线固定于支架上后斜放入标本缸中,向缸内加入适量固定液,封缸。

### 1.2 实验教学大体标本的增补

吉林大学病理学系拥有4 100余例人体疾病标本,其中不乏天花等已经消失的疾病的大体标本。从大体标本室挑选完整的、典型的标本填充到实验教学标本库。同时,与临床医院及尸检机构合作,继续收集典型病变的标本,为实验教学增加新的教学资源。

### 1.3 组织切片的修复

随着使用时间的延长,组织切片发生老化,逐渐会出现盖玻片剥脱现象。组织暴露于空气,从而出现不同程度的褪色、变黄、组织结构模糊不清,蓝色的细胞核淡到无法观察,红色的细胞质变淡、变黄或整片红染,严重影响学生对切片的正常观察和对组织细胞结构变化的学习<sup>[9]</sup>。特别是老一辈病理人传承下来的一些珍贵的标本,如大叶性肺炎、小叶性肺炎、风湿性心肌炎、乙型脑炎、肾小球肾炎等,现在已经很难收集到这些标本。对此类珍稀组织切片的维护尤为重要。通过改良的病理学技术,将质量不佳的切片,尤其是这些珍贵切片,进行修复。

**1.3.1 褪色、变黄的组织切片的修复** 将需要处理的切片放入二甲苯中3 d后,待中性树胶融掉,小心去除盖玻片,再将切片放入新鲜的二甲苯中1 d,彻底去除残存的中性树胶。然后依次浸入无水酒精 I 20 min、无水酒精 II 20 min、95%酒精 I 10 min、95%酒精 II 10 min、80%酒精 10 min,自来水洗5 min,浸入0.5%高锰酸钾10 min,自来水洗5 min,浸入2%草酸,至切片近无色为止,自来水洗5 min,然后再进行常规的苏木精-伊红

(Hematoxylin-eosin, HE) 染色<sup>[10]</sup>, 见图 2。

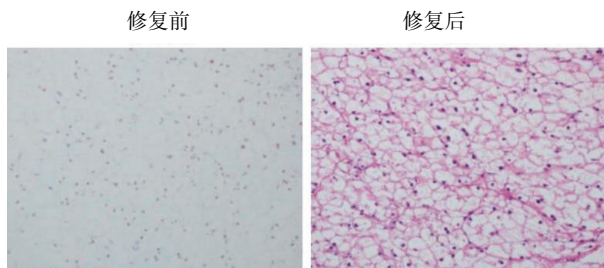


图 2 组织切片修复前后对比 (肝细胞水样变性)  
Fig. 2 Comparison of tissue sections before and after repair (Hepatocyte hydrodegeneration)

1.3.2 老化、盖玻片剥脱的组织切片的修复 将需要处理的组织切片置于二甲苯中, 充分溶解掉残留的树胶, 小心去除原来的盖玻片, 再浸入新鲜的二甲苯中 1 h, 中性树胶重新封片, 见图 3。

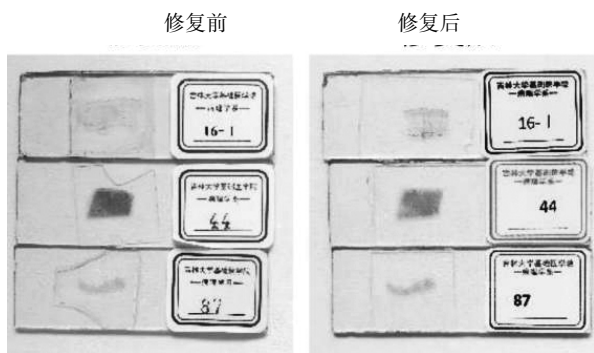


图 3 盖玻片老化、剥脱的组织切片修复前后对比  
Fig. 3 Comparison of tissue sections with aged and peeled cover slips before and after repair

### 1.4 组织切片的增补

1.4.1 HE 染色切片的增补 利用吉林大学病理学系多年积累的活检和尸检标本库, 查找、收集典型病变的样本, 对组织切片进行增补, 改善了部分组织切片只能给学生示教的窘境。

1.4.2 特殊染色切片的增补 在病理形态学的范畴里, 特殊染色是形态学不可分割的一部分。特别是对于某些特殊物质如脂类、病原微生物等, 特殊染色起着决定性诊断作用<sup>[11-12]</sup>。特殊染色与免疫组化染色联合应用, 可明显提高肿瘤诊断效果<sup>[13-15]</sup>。目前, 病理实验课观察的切片以 HE 染色为主, 学生对特殊染色知之甚少。增加一些特殊染色的切片, 把特殊染色技术引入实验教学, 让学生对特殊染色技术多一些了解。比如, 增加冠状动脉粥样硬化、门脉性肝硬化的马松三色染色 (Masson's trichrome stain, MASSON) 和急性弥漫性增生性肾小球肾炎的过碘酸-雪夫染色 (Periodic acid-schiff stain, PAS)。通过 MASSON 染色来观察

胶原纤维; 通过 PAS 染色观察肾小球基底膜, 见图 4。

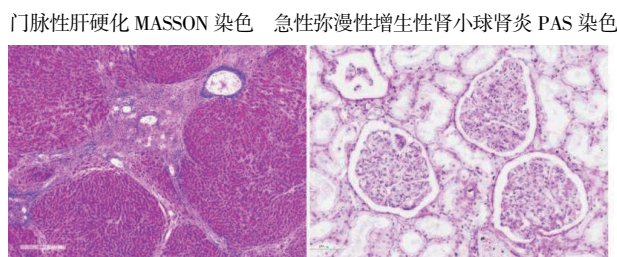


图 4 新增补特殊染色切片  
Fig. 4 Newly added specially stained sections

### 1.5 教学切片的整理

病理学实验教学每年授课学生人数约 700 人, 教学切片使用频率高。教学切片使用一段时间后, 就会出现标签残缺不全甚至脱落的情况, 导致看不清切片号; 切片盒里的目录丢失, 还有学生在目录上写字, 切片摆放顺序混乱, 盒里切片数量和记录上的一致; 切片盒破旧, 甚至破损等现象。每学期实验教学结束后, 技术老师对组织切片进行整理。将组织切片按顺序归位, 缺少的切片如有库存, 补充到切片盒里; 如没有库存, 在切片盒上标记好缺少切片的序号和名称。每年技术组老师还会对所有的组织切片进行大规模地整理。首先将每张切片用绸布沾少许酒精擦拭干净, 清除掉旧标签, 更换新的标签。旧的切片盒全部更换为新盒, 然后将每套 100 张教学切片按系统分装在三个切片盒中, 分别命名为 A、B、C 盒, 三个切片盒采用不同的颜色, 不同颜色切片盒内的组织切片的标签也不相同。通过颜色就可以判断切片所属的切片盒, 这样能减少期末复习时切片串盒的概率, 可快速、便捷、准确地将切片归回原盒。

### 2 病理学实验教学资源信息化管理

随着科学技术的飞速发展, 信息化和数字技术快速渗透到人们的工作和生活中。将病理学实验教学资源进行数字化、信息化管理, 有助于突破时间和空间的限制, 不仅利于学生的自主学习, 又永久保存了珍贵的教学资源, 还可实现教学资源共享<sup>[16-17]</sup>。作为培养高素质创新型人才的高等医学学府, 早在十余年前, 吉林大学病理学系就已经建立了虚拟实验教学系统, 并应用于学生的实验课。此外, 还建立了实验课考试数据库<sup>[18]</sup>。考试时, 学生只需要在电脑端通过观察数字化的大体标本和组织切片就可完成考试, 无需反复搬动大体标本、分发和回收考试切片, 这不仅节省了时间、人力和物力, 还缓解了考试大体标本和考试切片不足这一难题, 并且同一轮考试所用标本和组织切片相同, 保证了考试的公平性。此外, 还建立了形态学数字化教学平台, 将数字化的大

体标本和切片上传至平台, 学生只要登录账户即可随时随地学习。但是, 由于当时技术所限, 有些大体标本和组织切片图像像素不高, 清晰度不足, 颜色失真。鉴于此, 又对数字化系统标本进行了维护和完善。

### 2.1 按照章节教学内容将大体标本和组织切片归档

清点大体标本库和教学用标本库中的大体标本, 记录每种大体标本的数量, 并录入档案; 整理库存和正在使用的教学切片, 记录每种切片的数量和种类, 录入档案。

### 2.2 更新、增补数字化3D大体标本

在原有489例360°旋转的3D大体标本基础上, 又增补了209例720°旋转的典型病变的大体标本。具体操作如下: 将病理大体标本720°旋转, 使用数码摄像机多角度全方位地拍摄物体照片并捕获全景图像, 导入图像处理软件, 生成三维立体标本多方位动态图像, 通过三维图像读图软件实现对模型标本的三维多角度观察, 最后将制作好的三维病理大体标本数据进行归纳和整理, 构建相应的数字图像库<sup>[19-20]</sup>。将每一个大体标本实物都赋予一个二维码, 扫描二维码即可在手机端获悉此大体标本的详细信息。

### 2.3 更新、增补数字化组织切片

以前的数字化组织切片是在20×物镜下扫描的, 无法达到观察更高倍数图像的要求。现将组织切片在40×物镜下利用显微全景扫描系统进行逐幅扫描采集成像, 生成整张全视野的超高分辨率数字化组织切片。然后, 应用计算机将扫描的组织切片自动进行高精度、多视野、无缝拼接处理和存储, 获得优质的可视化数据以建立数字组织切片库<sup>[20]</sup>。新增补的和修复后的组织切片也用此方法添加到数字切片库中。通过专门的数字切片浏览系统在电脑显示器上可进行变倍连续和任意方向移动的阅片和分析处理, 如同在真实的显微镜下观察切片一样。

## 3 病理实验教学资源维护的意义

多年来, 通过不懈努力, 利用传统的病理学技术, 并结合现代数字信息化技术手段, 对病理学系的实验教学资源进行了维护、扩充和建设。目前能完全保障学生病理学实验教学任务的顺利完成。这些教学资源除了应用于病理学实验教学外, 还起着记录人类疾病史的作用。比如大体标本天花, 目前这种疾病现在已绝迹。值得一提的是, 虽然数字化教学系统缓解了一部分大体标本和组织切片不足的压力, 但是数字化教学不能完全替代传统病理学实验教学。首先, 学会使用显微镜, 这是对医学生最基本的要求; 其次, 大体标本即使是720°全方位扫描, 由于拍摄时光线等原因, 有些微小病变在数字系统下观察并不是很清楚, 比如肾脓肿的微小脓肿灶。另外, 尽管现

在技术手段越来越先进, 但是有些细胞和组织结构只有在显微镜下才能观察清楚其特征, 如含铁血黄素、脂褐素等<sup>[21]</sup>。电脑的配置(如显示器)对组织切片颜色也有不同程度的影响, 同一张数字切片在不同电脑上, 颜色可能会有差别。此外, 上课时, 学生将注意力集中到数字系统上, 必然会减少师生间的课堂互动。数字化教学是适应社会进步潮流的新的教学手段, 将数字化教学作为辅助手段, 应用于病理学实验教学, 与传统的实验教学相辅相成, 既解决了实物大体标本和组织切片匮乏的难题, 又让学生接触到新的科技手段和新的教学模式, 同时完成了永久保存教学资源的使命, 可谓是一举三得。综上所述, 病理学系采用传统的技术手段与现代数字化技术相结合, 在完善实验教学资源的基础上, 进一步实现了教学资源的数字化、信息化, 为构建高质量、可持续发展的病理学实验教学体系奠定了坚实的基础。

### 参考文献

- [1] 张健, 周党侠, 孙颖, 等. 病理标本室的规范化和信息化管理[J]. 中国医学教育技术, 2021, 35(5): 664-667.  
Zhang J, Zhou D X, Sun Y, et al. Standardized and informationized management of pathological specimen room [J]. China Med Educ Technol, 2021, 35(5): 664-667.
- [2] 许杰, 刘帅焯, 赵祎芑, 等. “互联网+”教育背景下病理学实验教学中大体标本的示教及改进模式探索[J]. 高校医学教学研究(电子版), 2023, 13(5): 46-52.  
Xu J, Liu S Y, Zhao Y P, et al. Exploration on the demonstration and evolving mode of gross specimens in pathology laboratory teaching under the background of “Internet +” education [J]. Med Teach Univ Electron Ed, 2023, 13(5): 46-52.
- [3] 李秀娟, 刘子晗, 范婕, 等. “三全育人”背景下病理学课程思政教育改革探索[J]. 河北北方学院学报(自然科学版), 2024, 40(10): 43-45.  
Li X J, Liu Z H, Fan J, et al. Exploration on reform of ideological and political education in the pathology course under background of “three-full education” [J]. J Hebei N Univ Nat Sci Ed, 2024, 40(10): 43-45.
- [4] 胡子净, 刘玉婷, 王大业, 等. 基于大体标本整理的病理学第二课堂思考[J]. 医学教育管理, 2023, 9(S1): 25-27.  
Hu Z J, Liu Y T, Wang D Y, et al. Reflections on the second class of pathology based on the arrangement of gross specimens [J]. Med Educ Manag, 2023, 9(S1): 25-27.
- [5] 肖明, 王娅兰, 冉华全, 等. 大体标本数字化在病理学教学实践中的作用及展望[J]. 医学理论与实践, 2017, 30(6): 929-930.  
Xiao M, Wang Y L, Ran H Q, et al. The role and prospect of digitalization of gross specimens in pathology teaching practice [J]. J Med Theory Pract, 2017, 30

- (6): 929-930.
- [6] 张岚, 陈奎生, 高冬玲, 等. 病理学大体标本数据库的建立及教学应用的探索[J]. 河南医学高等专科学校学报, 2022, 34(6): 746-748.  
Zhang L, Chen K S, Gao D L, et al. Establishment of pathological gross specimen database and exploration of teaching application[J]. *J Henan Med Coll*, 2022, 34(6): 746-748.
- [7] 王凤琴, 孔佑华, 张金萍. HE染色切片标本褪色的原因及解决方法[J]. 解剖学杂志, 2000, 23(1): 55.  
Wang F Q, Kong Y H, Zhang J P. Causes and solutions of discoloration of HE stained section specimens [J]. *Chin J Anat*, 2000, 23(1): 55.
- [8] 叶吉云, 苏斌. 病理大体标本的制作技术[J]. 科技创新导报, 2010, 7(16): 173.  
Ye J Y, Su B. Techniques for making pathological gross specimens[J]. *Sci Technol Innov Her*, 2010, 7(16): 173.
- [9] 汪晓军, 高爱明, 高凌云. 陈旧性组织苏木素-伊红教学切片的快速修复法[J]. 福建医科大学学报, 2012, 46(4): 259-260.  
Wang X J, Gao A M, Gao L Y. Rapid repair method of old tissue hematoxylin-eosin teaching section [J]. *J Fujian Med Univ*, 2012, 46(4): 259-260.
- [10] 杨长绍, 蒋婷, 王媛媛, 等. HE及免疫组化染色切片褪色后行EGFR基因突变检测[J]. 临床与实验病理学杂志, 2016, 32(5): 585-587.  
Yang C S, Jiang T, Wang Y Y, et al. EGFR gene mutation was detected after HE and immunohistochemical staining sections faded[J]. *Chin J Clin Exp Pathol*, 2016, 32(5): 585-587.
- [11] 王玉芳, 徐晓艳, 武彦. 常用特殊染色在病理诊断中的应用[J]. 实用医技杂志, 2013, 20(12): 1357-1358.  
Wang Y F, Xu X Y, Wu Y. Application of common special staining in pathological diagnosis[J]. *J Pract Med Tech*, 2013, 20(12): 1357-1358.
- [12] 谢文林, 连家燕. 肺组织新型隐球菌的4种特殊染色方法比较[J]. 临床与实验病理学杂志, 2023, 39(11): 1394-1395.  
Xie W L, Lian J Y. Comparison of four special staining methods for *Cryptococcus neoformans* in lung tissue[J]. *Chin J Clin Exp Pathol*, 2023, 39(11): 1394-1395.
- [13] 石韵楠, 徐凯文. 分析特殊染色联合免疫组化技术用于肿瘤诊断中的效果与意义[J]. 中国现代药物应用, 2023, 17(7): 49-52.  
Shi Y N, Xu K W. Analysis of the effect and significance of special staining combined with immunohistochemical techniques for tumor diagnosis[J]. *Chin J Mod Drug Appl*, 2023, 17(7): 49-52.
- [14] 宋子歌, 郭坤, 赵丹, 等. 特殊染色联合免疫组化染色在宫颈癌间质浸润判断中的应用研究[J]. 诊断病理学杂志, 2023, 30(8): 735-738, 820.  
Song Z G, Guo K, Zhao D, et al. Application of special staining combined with immunohistochemical staining in judging interstitial infiltration of cervical cancer [J]. *Chin J Diagn Pathol*, 2023, 30(8): 735-738, 820.
- [15] 潘勇权, 区可谊, 林小龙. 肿瘤病理鉴别中特殊染色技术联合免疫组化技术的价值分析[J]. 系统医学, 2023, 8(14): 73-76.  
Pan Y Q, Ou K Y, Lin X L. Analysis of the value of special staining technology combined with immunohistochemistry technology in pathological identification of tumors[J]. *Syst Med*, 2023, 8(14): 73-76.
- [16] 李红, 陈庆勇, 王娜娜, 等. 线上线下混合教学模式在病理学教学中的应用与探索[J]. 中国继续医学教育, 2021, 13(6): 71-74.  
Li H, Chen Q Y, Wang N N, et al. Application and exploration of the online and offline mixed teaching model in the pathology teaching[J]. *China Contin Med Educ*, 2021, 13(6): 71-74.
- [17] 王欣栋. 高职院校病理学实验教学模式探索[J]. 医学食疗与健康, 2022, 20(10): 150-152, 160.  
Wang X D. Exploration of pathology experimental teaching mode in higher vocational colleges [J]. *Med Diet Health*, 2022, 20(10): 150-152, 160.
- [18] 张丽红, 石英爱, 何旭, 等. 数字化大体标本在病理学实验考试中的应用[J]. 中国实验诊断学, 2018, 22(8): 1488-1489.  
Zhang L H, Shi Y A, He X, et al. Application of digital gross specimen in pathological experiment examination [J]. *Chin J Lab Diagn*, 2018, 22(8): 1488-1489.
- [19] 钱忠义, 杨丽娟, 吴嘉, 等. 三维病理大体标本数字图像库的建立及实验教学[J]. 实验室科学, 2018, 21(2): 142-144.  
Qian Z Y, Yang L J, Wu J, et al. Establishment of digital image database for three dimensional gross pathological specimen and experimental teaching [J]. *Lab Sci*, 2018, 21(2): 142-144.
- [20] 郭梦婕, 顾春艳. 三维大体标本与数字化切片教学平台在中医院校病理学实验教学中的应用[J]. 中国中医药现代远程教育, 2020, 18(16): 28-30.  
Guo M J, Gu C Y. The application of three-dimensional gross specimen and digital slice teaching platform in pathology experiment teaching in colleges and universities of traditional Chinese medicine [J]. *Chin Med Mod Distance Educ China*, 2020, 18(16): 28-30.
- [21] 叶菁, 袁媛, 赵元琳, 等. 病理形态学数字化教学的利弊探讨[J]. 中华神经外科疾病研究杂志, 2016, 10(1): 66-68.  
Ye J, Yuan Y, Zhao Y L, et al. Digital teaching of pathological morphology: advantages and disadvantages [J]. *Chin J Neurosurg Dis Res*, 2016, 10(1): 66-68.