

DOI: 10.3969/j.issn.2096-045X.2025.05.003

· 专题研究 ·

AI自动定点技术辅助头影测量教学的应用评价

黄捷超¹ 吴玉琼² 唐朝阳¹ 陈思屹¹ 詹凯期¹ 陈津禾¹ 张善勇¹ 杨 驰¹ 樊林峰³
马志贵^{1*}

(1. 上海交通大学医学院附属第九人民医院口腔外科, 上海 200011; 2. 上海交通大学医学院附属第九人民医院修复科, 上海 200011; 3. 上海交通大学医学院附属第九人民医院口腔放射科, 上海 200011)

【摘要】目的 探讨人工智能(artificial intelligence, AI)自动定点技术辅助正畸头影测量分析教学的应用效果。**方法** 选取上海交通大学医学院2022级口腔五年制本科生20名,采用Uceph数字化头影测量软件进行示教和练习,随机分为试验组与对照组,每组10名。试验组使用AI自动定点技术辅助头影测量,对照组为人工定点方式,每位学生独立完成10份头影测量分析并提交相关调查问卷。**结果** 与教师的基准值比较,SNA与SN-MP在试验组的差值均显著小于对照组,差异有统计学意义($P<0.05$)。问卷调查结果显示,试验组学生评分为(8.48±0.59)分,对照组评分为(6.26±1.21)分,两组比较差异有统计学意义($P<0.001$)。学生评价AI自动定点法主要的优点体现为“可提高课堂趣味性”“促进师生交流与互动”“对颌颌面结构认识更为清晰,更为准确”。**结论** AI自动定点辅助头影测量分析技术取得了很好的教学效果和学生认可度,值得进一步完善及推广。

【关键词】 头影测量; 人工智能; 自动定点; 口腔正畸; 实践教学; 教学评价

【中图分类号】 R19; G640

【文献标识码】 A

Evaluation of AI-assisted automated landmark detection in cephalometric teaching for orthodontics

Huang Jiechao¹, Wu Yuqiong², Tang Chaoyang¹, Chen Siyi¹, Zhan Kaiqi¹, Chen Jinhe¹, Zhang Shanyong¹, Yang Chi¹, Fan Linfeng³, Ma Zhigui^{1*}

(1. Department of Stomatology, Shanghai Ninth People's Hospital, Shanghai Jiao Tong University School of Medicine, Shanghai 200011, China; 2. Department of Prosthodontics, Shanghai Ninth People's Hospital, Shanghai Jiao Tong University School of Medicine, Shanghai 200011, China; 3. Department of Oral Radiology, Shanghai Ninth People's Hospital, Shanghai Jiao Tong University School of Medicine, Shanghai 200011, China)

【Abstract】Objective To explore the application effect of artificial intelligence (AI) automated landmark recognition technology in assisting the teaching of orthodontic cephalometric analysis. **Methods** Twenty 5-year program undergraduate students majoring in stomatology from Shanghai Jiao Tong University School of Medicine were selected and divided into traditional and AI-assisted groups, with 10 students in each group. The Uceph digital cephalometric software was used to perform the orthodontic cephalometry in both groups. Manual landmark detection was used in the traditional

基金项目 1. 上海交通大学医学院教师发展培训项目(JFXM202505); 2. 上海交通大学医学院思政教育研究基金项目(SZ-2023-11); 3. 上海市高等教育学会立项课题(1QYB24068); 4. 上海交通大学医学院附属第九人民医院院级教医学教育研究项目(JYJX03202310, JYJX03202414); 5. 上海交通大学医学院附属第九人民医院教学激励团队计划(JXJL-2023-3)

第一作者 黄捷超, 本科在读, 研究方向: 颞下颌关节与正畸交叉领域的临床研究。

Email: 1299764930@qq.com

***通信作者** 马志贵, 博士, 主任医师, 硕士生导师, 研究方向: 颞下颌关节与正畸交叉领域的临床及基础研究。Email: mazhigui2007@126.com

group and AI automated landmark detection technology was added after manual detection in the AI-assisted group. After training, each student independently completed 10 cephalometric analyses and relevant questionnaires. **Results** Compared with the teacher's reference value, the measurement differences of SNA and SN-MP were significantly smaller in the AI-assisted approach than those in the traditional group, the difference was statistically significant ($P < 0.05$). The questionnaire results showed that the score of the AI-assisted automated landmark detection (8.48 ± 0.59) points was higher than that of the traditional group (6.26 ± 1.21) points, which was statistically significant ($P < 0.001$). The advantages of the AI automated landmark detection method as evaluated by the students were mainly "improving classroom interest", "promoting the communication and interaction between teachers and students", and "understanding the craniomaxillofacial structure more clearly and accurately". **Conclusion** The technique of AI-assisted automated landmark detection has achieved good teaching effects in cephalometric practice teaching and student acceptance, which is worthy of further improvement and promotion.

[Keywords] cephalometric analysis; artificial intelligence; automated landmark detection; orthodontics; practice teaching; teaching evaluation

头影测量是口腔正畸学教学中非常重要的内容,也是进行错颌畸形诊断和方案制定的基础^[1]。头影测量作为口腔正畸学中重要的评价与测量工具,通过对牙颌、颅面以及软硬组织等各标志点的定位分析,有助于理解牙颌、颅面以及软硬组织的结构特征与相互关系^[2]。该技术由 Broadbent 和 Hofrath 于 1931 年分别提出,逐渐发展成为检查颅颌面软硬组织生长发育和畸形的重要手段^[3]。头影测量标志点的精确定位是制定矫治方案的重要环节,通过借助头影测量片对相应标志点(如骨骼、牙齿和软组织标志点)进行追踪和标记,并评估标志点间的线性距离和所构成的头影测量参数,从而辅助正畸医师作出临床诊断,确定矫治方案^[4]。正确绘制头颅定位片,测量参数要求测量者全面了解颅、颌、面等结构特征与解剖标志点,定点准确。初学者对头颅定位片软硬组织的准确识别难度大,导致标志点识别不准确,这也是头影测量分析的主要误差来源。在以往的临床教学中,因学生数量众多而教师数量有限,难以在直观视野下进行讲解和示教,无法让所有学生都能通过清晰观察并落实操作理解知识要点,这成为头影测量技术教学的主要问题^[5]。

传统头影测量教学主要是通过手工对头颅定位侧位片描图定位点进行描绘和分析测量^[6],需要手动定点,耗时长、精准度和稳定性较差、人为误差因素较大。随着数字化技术和计算机技术的飞速发展,人工智能(artificial intelligence, AI)在口腔正畸领域的应用日渐增多。由于 AI

具有强大数据处理能力,对比人工在图像、声音、视频等非标准化数据的处理与分析中存在明显优势,AI 技术近年来广泛应用于医学领域,如图像的分类、图像分割和目标检测等诸多方面,也同样应用于口腔医学数据处理工作。自动定点可以实现标志点自动识别,操作简单,高效便捷,结果准确直观,可避免操作者主观因素,具有较高的可靠性和可重复性^[7]。因此,AI 自动定点可以有效弥补临床经验不足者产生的测量误差,提高初学者对头影测量分析的理解。目前 AI 自动定点辅助头影测量已在临床成功应用,尽管 AI 自动定点的平均径向误差(mean radical error, MRE)为 1 mm 左右^[8],但 2 mm 成功检测率(successful detection rate, SDR)仍有部分标志点的定点存在误差,与临床要求存在差距并且需要医生参与进行手动调整。近年来,市场上推出多款商业化 AI 辅助头颅侧位 X 线片定点软件系统并应用于临床研究与治疗,如 Uceph、智贝云等,显著提高了临床工作者的工作效率^[9-12]。本研究紧密结合临床实际,将 AI 技术引入正畸头影测量的实践教学,通过对学生实验结果分析以及问卷调查,评估 AI 自动定点技术的教学效果,为改进口腔正畸实践教学质量提供经验和参考。

1 对象与方法

1.1 研究对象

本研究选择 20 名上海交通大学医学院 2022

级口腔医学(5+3)专业本科生为研究对象。在传统教学的基础上,使用现阶段我国自主研发的正畸临床中集定点与AI自动定点识别、测量、数据输出等多功能为一体的Uceph数字化测量软件。

1.2 研究方法

本研究采用随机对照试验设计,通过G*Power 3.1计算样本量。基于预实验数据分析,以上齿槽座角(sella-nasion-A point angle, SNA)指标为例,两种方法测量误差差异为 1.1° ,标准差为 0.8° ,设定双侧检验显著性水平 $\alpha=0.05$ 、检验效能Power=0.8,确定每组需10例样本。采用随机数字表法将20例研究对象均分为对照组(手工定点)与试验组(AI自动定点)。为减少偏倚,在实验设计阶段采用盲法,对照组学生未被告知试验组使用AI自动定点辅助方法。

1.3 教学方法

①教学准备:让学生在官方网站(<http://www.uceph.com/>)自行学习软件的操作视频。②教学实践:教师理论讲授及Uceph数字化演示教学,包含X线片的导入、讲述头影测量方法及AI自动定点功能、数据的导出。③教学检验:每位学生在课程结束后在软件上独立完成10份头影定位侧位片分析,对照组使用Uceph手工定点功能,学生独立完成标志点识别,输出结果;试验组完成与对照组相同的10份头颅侧位片测量,采用AI自动定点辅助方式,即先手工定点,对于不确定之处,结合AI自动定点功能,经标记点反复比对和调整,最终输出结果。两组学生在操作过程中独立完成测量任务,未直接交流操作方法。

1.4 教学效果评价

1.4.1 头影测量项目的选取

本研究纳入正畸诊断分析常用的测量项目,包括SNA;下齿槽座角(sella-nasion-B point angle, SNB);蝶鞍-鼻根-下颌平面角(sella-nasion-mandibular plane angle, SN-MP);上中切牙-前颅底平面角(upper central incisor-sella-nasion angle, U1-SN);上下中切牙角(upper central incisor-Lower central incisor angle, U1-

L1);下中切牙-下颌平面角(lower first incisor-mandibular plane angle, L1-MP)等指标。

1.4.2 标准测量值的获取

以上海交通大学口腔医学院口腔外科关节正畸联合治疗组2名从事临床和教学工作5年以上的教师测量结果为标准,对10张包含各种错合畸形的X线片进行测量,2周后重复测量一次,取平均值为标准测量值。

1.4.3 学生对两种教学方法的评价

测量完成后,对照组学生也使用AI自动定点方法辅助自行检测与比对输出结果。授课结束后,采用问卷调查方式,让参与研究的20位学生对AI自动定点辅助与人工定点方法进行评价(表1)。调查问卷包含11项内容,涉及对知识的理解、师生交流和学习积极性等方面。

表1 问卷调查评价内容

序号	调查问卷评价内容
1	选择你所在的教学方法(AI自动定点辅助方法,手工定点方法)
2	对你所在的教学方法评分(0为最低分,10为最高分)
3	AI自动定点加深了对颅颌面结构认识(是,否)
4	AI自动定点辅助让定点更准确(是,否)
5	AI自动定点技术让定点更为高效(是,否)
6	AI自动定点相对传统教学模式更贴近临床(是,否)
7	AI自动定点技术辅助教学加深了对数字正畸的理解(是,否)
8	AI自动定点辅助测量降低了对头影测量的技术要求(是,否)
9	AI自动定点技术辅助教学促进师生交流沟通与互动(是,否)
10	AI自动定点能提高课堂趣味性,有利于调动学习积极性(是,否)
11	AI自动定点辅助的头影测量分析法适合于头影测量教学(是,否)

1.5 统计学方法

采用GraphpadPrism 8.0软件进行统计学分析及绘图。计量资料以均数 \pm 标准差($\bar{x}\pm s$)表示,两组间比较使用配对样本 t 检验,以 $P<0.05$ 为差异有统计学意义。

2 结果

2.1 两组测量结果的准确度比较

将两组测量结果分别与正畸教师的基准值相减并取绝对值,获得的差值如表2所示。试验组测量差值均低于对照组测量差值的均值,其中两组对于SNA与SN-MP的测量差值之间差异存在统计学意义($P < 0.05$)。人工定点在蝶鞍点(S)、上齿槽座点(A)、下颌平面(MP)不确定性的概率较大,表明AI自动定点辅助的方式在头影测量教学实践中,在学生掌握该方法后,大部分测量项目的精准性高于单纯手工定点的测量方式。

2.2 学生对两种教学法的评价

问卷调查结果显示,试验组学生评分为(8.48±0.59)分,对照组学生测量评分为(6.26±1.21)分,两组比较差异有统计学意义($P < 0.001$)(图1A)。40%的学生认为在使用AI自动定点辅助测量后,降低了对头影测量的技术要

表2 两组测量准确度的比较 ($n=10, \bar{x} \pm s$)

测量项目	对照组测量差值 (°)	试验组测量差值 (°)	P值
SNA	3.06±0.82	1.93±0.87	0.026
SNB	2.14±1.18	1.80±1.08	0.423
SN-MP	3.85±1.03	2.42±0.78	0.006
U1-SN	3.92±1.73	2.77±0.90	0.110
U1-L1	4.01±1.46	3.51±1.33	0.199
L1-MP	4.63±2.53	2.53±1.38	0.090

注: SNA (sella-nasion-A point angle, 上齿槽座角); SNB (sella-nasion-B point angle, 下齿槽座角); SN-MP (sella-nasion-mandibular plane angle, 蝶鞍-鼻根-下颌平面角); U1-SN (upper central incisor-sella-nasion angle, 上中切牙-前颅底平面角); U1-L1 (upper central incisor-lower central incisor angle, 上下中切牙角); L1-MP (lower first incisor-mandibular plane angle, 下中切牙-下颌平面角)。

求;95%认为AI自动定点技术更为高效,可提高课堂趣味性和学习兴趣,加深对数字正畸的理解,促进师生交流与互动;参与研究的学生均认为AI自动定点辅助的头影测量分析法,对颅颌面结构的认识更为清晰准确,适合头影测量教学(图1B)。

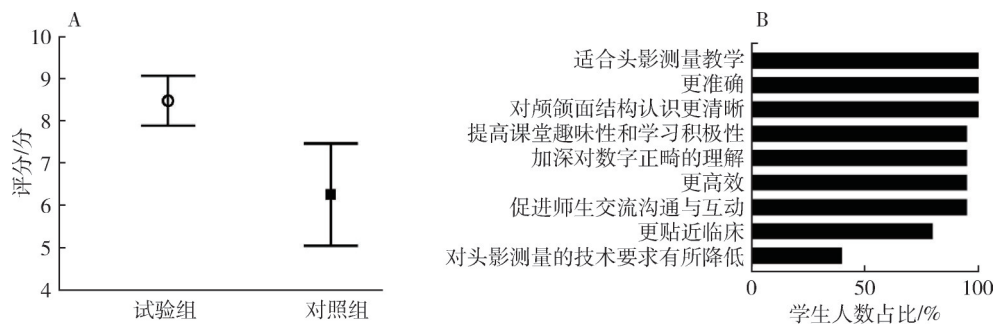


图1 学生对两组教学法的评价

A. 对所在组别的教学法进行评分; B. 对AI自动定点辅助的评价

3 讨论

随着信息和工业技术的迅猛发展,数字化技术已逐渐应用于口腔正畸学领域,在协助诊疗方面发挥着重要作用。如数字化模型扫描,能精准获取口腔结构数据;数字化排牙辅助诊断分析,可助力确定治疗方案并对比矫治效果。目前,数

字化技术已然成为无托槽隐形矫治、个性化矫治器制作以及医患/医技沟通的关键环节^[13]。在众多数字化技术应用中,头影测量分析的精准度至关重要,而AI技术在这一领域的应用正逐步改变传统模式。

对比AI自动定点辅助技术,学生对传统人工定点方式的总体评分显著降低,主要体现在测量准确性较低和测量效率较差上。初学者进行

头影测量分析时,在经验不足的条件下手动定点,由于对颅颌面区解剖标志点理解得不透彻,或者个体差异大、二维影像重叠,误差普遍存在^[14]。本研究发现人工定点在S、A与MP点的定位不确定性较大,导致SNA与SN-MP测量误差大。AI辅助的方式可以帮助初学者进行辨别,加深对解剖结构的掌握,减少误差^[15]。因此,AI辅助技术可提高学生对颅颌面标志点定位的准确性,有助于提升学生对信息资料的获取能力以及错颌畸形的诊断与分析能力。

AI辅助测量在提高教学效率方面发挥重要作用。正畸头影测量涉及的标志点繁多,精度要求高,手动定点耗时较长,AI辅助下测量速度大幅提升。对于初学者而言,要想掌握知识点,需要反复操练,耗时长。AI辅助定点可创造更为直观、高效的学习环境,便于学生及时纠错。教师也有更多时间和精力关注学生的共性问题及个体差异,进行更深入的教学指导及互动。在教学实践中,AI辅助技术将抽象、复杂、难懂的相关知识进行精确化、可视化展示,加深学生对于复杂标志点定位的理解,在实时互动中解决疑惑,还促进师生交流互动,提高了课堂趣味性。

在教学中,AI在部分疑难病例,如严重错颌畸形或解剖结构异常的头影测量数据定点方面存在欠缺。由于AI技术算法主要依托多数人工头影测量数据展开训练,对特殊病例头影测量分析的定点具有一定局限性,且精准度欠佳,难以完全直接应用于临床实践。针对这种情况,建议将AI技术与人工定点方法联合施行,以满足多样化的临床需求。在实际操作过程中,医生可先行借助AI辅助测量,随后针对标记点予以比对和修正,以提升定点准确性。AI技术在教学应用中也仍存在一定局限性。在AI技术强大算法辅助下,可能会间接导致学生的批判性思考能力下降以及对定点与测量技术的理论掌握和实践水平不足,从而过分依赖AI技术带来的便利性。同时,AI模型对前期数据学习质量的要求较高,需要通过大量优秀测量数据案例的学习才能调试出真正拥有足够精准度的AI模型,以用于教学活动中。未来研究可通过结合人工定点与AI

技术、优化算法设计以及完善数据训练等方式,提升模型对特殊病例的适应性;同时,在教学中应加强对AI技术原理及局限性的讲解,帮助学生全面理解技术的适用范围与潜在问题,实现技术与传统方法的有效结合。

4 结 语

正畸头影测量课程中引入AI自动定点辅助教学,在准确度、测量效率、学习积极性等方面均展现出明显优势,对提高教学效果意义重大。此外,AI辅助的教学方法还可活跃课堂气氛,加强师生交流。因此,AI辅助在头影测量教学中具有广阔的应用前景,但在处理特殊病例时的适应性仍需改进,同时,可能对学生批判性思维能力的培养产生一定影响。在未来的研究中,应进一步扩大样本量,关注同一患者的头影测量数据在治疗过程中的动态变化与临床进展状况的联系,调试AI模型学习,使其达到根据患者头影测量数据动态变化对其临床进展进行评估的功能升级,并评估AI对教学效果的长期影响;同时,积极探索AI技术与传统教学方法的最佳结合策略,充分发挥其在口腔正畸学教学中的优势,以助力医学教育的创新与发展。

利益冲突 所有作者声明不存在利益冲突。

作者贡献声明 黄捷超:数据收集与整理,论文撰写;吴玉琼、唐朝阳、陈思屹:数据收集与整理;詹凯期、陈津禾:研究设计及方案实施;张善勇、杨驰、樊林峰:论文撰写思路讨论;马志贵:研究构思与方案设计,研究指导,论文审定。

参考文献

- [1] 贾海潮. 本科生口腔正畸教学模式的初步探讨[J]. 中国高等医学教育, 2012(9):55,77.
- [2] 傅民魁. 口腔正畸学[M]. 6版. 北京:人民卫生出版社, 2012.
- [3] 刘力嘉,毛婧,龙欢,等. 二维与三维头影测量自动定点的研究进展[J]. 国际口腔医学杂志, 2022,49(1):100-108.
- [4] 陈苏蓉,马净植,杨焰,等. 基于头影测量的深度学

- 习技术在口腔正畸治疗中的应用[J]. 实用口腔医学杂志. 2023,39(3):277-282.
- [5] 苏晓霞,廖立,彭怡然,等. 数字化整合教学法在口腔正畸头影测量教学中的应用[J]. 医学教育研究与实践, 2021,29(5):769-772,777.
- [6] Park YS, Choi JH, Kim Y, et al. Deep learning-based prediction of the 3D postorthodontic facial changes [J]. J Dent Res, 2022, 101(11): 1372-1379.
- [7] 刘琼,马婷婷,闵巧梅,等. 数字化颅颌面模型在正畸头影测量教学中的应用[J]. 中国高等医学教育, 2022(4):49-50.
- [8] Kunz F, Stellzig-Eisenhauer A, Zeman F, et al. Artificial intelligence in orthodontics: evaluation of a fully automated cephalometric analysis using a customized convolutional neural network [J]. J Orofac Orthop, 2020,81:52-68.
- [9] Jeong S H, Woo M W, Shin D S, et al. Three-dimensional postoperative results prediction for orthognathic surgery through deep learning-based alignment network [J]. J Pers Med, 2022, 12(6):998.
- [10] Tanikawa C, Yamashiro T. Development of novel artificial intelligence systems to predict facial morphology after orthognathic surgery and orthodontic treatment in Japanese patients [J]. Sci Rep, 2021, 11:15853.
- [11] Zhang X, Mei L, Yan X, et al. Accuracy of computer-aided prediction in soft tissue changes after orthodontic treatment [J]. Am J Orthod Dentofacial Orthop, 2019, 156(6):823-831.
- [12] Moran M, Faria M, Giraldi G, et al. Classification of approximal caries in bitewing radiographs using convolutional neural networks [J]. Sensors (Basel), 2021, 21(15):5192.
- [13] 侯玉霞,付丹蓉,李海振,等. 数字化头影测量在正畸实践教学中的应用[J]. 医学教育研究与实践, 2019,27(5):863-866.
- [14] Savage A W, Showfety K J, Yancey J. Repeated measures analysis of geometrically constructed and directly determined cephalometric points [J]. Am J Orthod Dentofacial Orthop, 1987, 91(4): 295-299.
- [15] Oh K, Oh I S, Le V N T, et al. Deep anatomical context feature learning for cephalometric landmark detection [J]. IEEE J Biomed Health Inform, 2021, 25(3):806-817.
- (收稿日期:2025-03-12,修回日期:2025-04-14)
(本文编辑:闫红)
- 开放获取** 本文使用遵循知识共享署名-非商业性-禁止演绎4.0协议(CC BY-NC-ND 4.0), 详细信息请访问 <https://creativecommons.org/licenses/by-nc-nd/4.0/>。
- OPEN ACCESS** This article is licensed for use under Creative Commons Attribution-NonCommercial-NoDerivatives 4.0 International Deed (CC BY-NC-ND 4.0). For more information, visit <https://creativecommons.org/licenses/by-nc-nd/4.0/>.