

[DOI] 10.12016/j.issn.2096-1456.202660036

· 专家论坛 ·

骨片技术在牙槽骨增量中的生物机理及临床应用

陈泽涛, 高筱萌, 欧阳昭广, 敖勇, 郭心瑜

中山大学附属口腔医院 广东省口腔疾病临床医学研究中心, 广东 广州(510033)

【摘要】 部分缺牙患者种植牙前需要进行骨增量以保证种植体周围有充足的骨量。对于缺牙位点的牙槽嵴水平骨缺损或不伴轻度垂直骨缺损的患者,骨片技术维持成骨空间效果良好,是一种可靠的、较为微创的骨增量方式。该技术使用固位钛钉将厚度约1 mm的皮质骨固定于受区,并于骨片与受区之间填入骨替代材料、覆盖屏障膜完成骨增量,骨片外侧的软组织减张缝合关闭术区,同时局部外周血释放破骨细胞及细胞因子等对骨片进行缓慢降解,骨片的刚性固定保证内部稳定的成骨空间及充足的新骨再生周期。尽管该技术具有良好的骨增量效果,但该技术敏感性高,自体骨片与同种异体骨片的应用场景和成骨过程具有一定差异,同时术中骨片、颗粒状骨替代材料的选择对于成骨生物过程、骨增量效果的可预测性具有较大影响。骨片技术的并发症具有一定的特点,如同种异体骨片的免疫原性、软组织开裂、骨片松动等,以上并发症的预防及后续处理方式对于成骨的效率尤为关键。本文深入探讨骨片技术成骨的生物机理,对骨片材料的适应证、临床效果、骨片的分类、手术流程的管理以及并发症的预防和处理进行总结,旨在为骨片技术的应用和发展提供参考。

【关键词】 牙种植位点; 牙槽骨缺损; 骨片技术; 引导骨组织再生; 牙槽骨增量; 自体骨; 同种异体骨; 骨替代材料; 屏障膜

【中图分类号】 R78 **【文献标志码】** A **【文章编号】** 2096-1456(2026)04-0315-13

【引用著录格式】 陈泽涛,高筱萌,欧阳昭广,等.骨片技术在牙槽骨增量中的生物机理及临床应用[J].口腔疾病防治,2026,34(4):315-327. doi:10.12016/j.issn.2096-1456.202660036.



微信公众号

The biological mechanism and clinical application of bone shell technique in alveolar bone augmentation

CHEN Zetao, GAO Xiaomeng, OUYANG Zhaoguang, AO Yong, GUO Xinyu. Hospital of Stomatology, Sun Yat-sen University; Guangdong Provincial Clinical Research Center of Oral Diseases, Guangzhou 510033, China

Corresponding author: CHEN Zetao, Email: ztchensysu@163.com

【Abstract】 A portion of patients undergoing implant restoration require bone augmentation procedures to ensure that there is sufficient bone volume around the implant. For the patients with horizontal bone ridge defects at edentulous sites, with or without mild to moderate vertical bone defects, the shell technique serves as a reliable and minimally invasive bone augmentation method with effective space maintenance. The shell technique involves fixating 1 mm cortical bone blocks to the recipient site, using retention screws and filling the gap between the bone block and recipient bed with particulate bone substitute materials, and covering the barrier membrane to achieve bone augmentation. The overlying tension-free soft tissue closure seals the surgical site while local peripheral blood releases osteoclasts and cytokines that gradually degrade the bone block. The rigid fixation of the bone block ensures a stable internal environment for osteogenesis and a new bone regeneration cycle. Although this technique demonstrates favorable bone augmentation outcomes, it is highly technique-sensitive. There are certain differences in the application scenarios and osteogenic processes for autologous and allogeneic bone shells. The selection of bone blocks and particulate bone substitute materials

【收稿日期】 2026-01-23; **【修回日期】** 2026-03-09

【基金项目】 国家自然科学基金项目(82571155);广州市基础与应用基础研究基金项目(2024A04J6323)

【作者简介】 陈泽涛,教授,主任医师,研究员,博士, Email: chenzt3@mail.sysu.edu.cn;共同第一作者,高筱萌,主治医师,博士, Email: gaoxm26@mail.sysu.edu.cn

【通信作者】 陈泽涛,教授,主任医师,研究员,博士, Email: chenzt3@mail.sysu.edu.cn

significantly influences the osteogenic biological process and the predictability of bone augmentation results. Complications associated with the shell technique possess distinct characteristics, such as the immunogenicity of allogeneic bone fragments, soft tissue cracking, and bone fragment loosening. Their prevention and subsequent management substantially impact the success rate of osteogenesis. This article delves into the biological mechanisms of osteogenesis in the bone block technique, summarizing the indications, clinical outcomes, classification of bone blocks, and surgical workflow management, as well as complication prevention and management, aiming to provide a reference for the future application and development of the bone shell technique.

【Key words】 dental implant site; alveolar bone defect; bone shell technique; guided bone regeneration; increment of alveolar bone; autologous bone; allogeneic bone; bone substitute materials; barrier membrane

J Prev Treat Stomatol Dis, 2026, 34(4): 315-327.

【Competing interests】 The authors declare no competing interests.

This study was supported by the grants from National Natural Science Foundation of China (No. 82571155) and the Guangzhou Basic and Applied Basic Research Foundation (No. 2024A04J6323).

种植修复中,若患者存在牙槽嵴骨量不足,需先行骨增量以获得稳定的三维骨体积。自体骨长期被视为“金标准”,但其受供区损伤、手术时长与可用骨量等因素限制。贝壳技术(shell technique),亦称骨片技术(split bone block technique),以薄皮质骨板在受区刚性固定形成“内向支架”,于骨片与受区之间填入自体/同种异体/异种骨颗粒或其混合物、覆盖胶原膜以完成增量^[1]。Khoury等^[2]报道的一项长达10年的骨片技术的前瞻性临床观察研究中,术者取患者下颌升支骨块,并将其分成2块骨片,固定于基骨的外侧作为骨增量轮廓的维持,取得良好的骨增量效果。尽管骨片技术成骨效果显著,然而其技术敏感性高,在临床推广中面临挑战。且自体骨与同种异体骨在适用情况及成骨机制存在差异,关于术中对于骨片来源及颗粒状骨代用品的选择,可能直接关系到成骨效果的可预期性。此外,该技术伴随的并发症具有鲜明特征,如同种异体骨的免疫原性,以及术后软组织开裂、骨片移位等。针对上述问题,本文立足于深入解析骨片技术的成骨生物学机制,系统梳理其适应证、临床疗效、材料分类、手术规范及并发症防治策略,以期为该技术的规范化应用与发展提供理论依据与实践指导。

1 骨片技术的概念、适应证及临床效果

1.1 概念

骨片技术是以薄皮质骨板在受区行刚性固定,并以自体/同种异体/异种骨颗粒或其混合物填充,完成水平及轻至中度垂直骨量不足的骨增量术式^[2-3]。与传统骨块移植不同,骨片技术强调:①

薄骨片固定:以钛钉将薄骨片固定于缺损颊/舌侧或嵴顶位置,形成稳定的边界;②腔体塑形:可根据缺损类型(单侧骨片或双侧骨片)定制骨片外形轮廓,塑造所需的增量腔体;③空间维持:在骨片形成的屏障腔体内填充骨颗粒移植材料,借助骨片的支撑保持空间稳定,使其中的凝血块得以血管化、骨替代材料逐步改建并形成新骨。

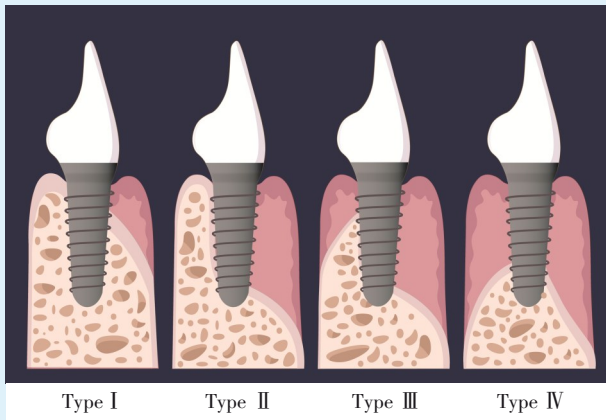
1.2 适应证

单牙或多牙缺失;牙槽嵴缺损为国际口腔种植学会(International Team for Implantology, ITI)指南中Terheyden分类的Ⅱ~Ⅲ类^[4]。Ⅱ类:水平向不利型骨缺损,需要在现有的骨壁外侧进行骨增量;Ⅲ类:水平向及垂直向骨缺损(图1)。

1.3 临床效果

Morad等^[5]在2013年比较了在上前牙缺牙区使用皮质骨片技术以及传统骨块(onlay)植骨两种技术进行骨增量的效果。两组分别取自体骨块及自体皮质骨结合固位钛钉创造成骨空间,术后4个月后评估显示,两组的骨宽度增加量以及骨吸收率无显著差异。

同种异体骨片技术常规上适用于所有自体骨片技术适应的病例。Tunkel等^[6]的前瞻性临床观察显示,同种异体骨片在骨增量、并发症发生率和短期种植体成功率等方面并不劣于自体骨片,且能缩短手术时间。Kämmerer等^[1]在一项多中心临床研究中,将同种异体骨片技术应用于372例存在Ⅱ~Ⅳ类牙槽嵴缺损的单牙或多牙缺失患者,结果均获得了良好的骨增量效果。Tunkel等^[6]在前瞻性观察临床试验研究中,分别纳入60例同种异体骨片、52例自体骨片以及5例联合使用两种骨片分



Alveolar ridge defects are classified as Type I to IV in the Terheyden classification by the International Team for Implantology (ITI) guidelines^[4]. Type I : favorable dehiscence-type defect; Type II : horizontally unfavorable bone defects requiring bone augmentation on the lateral side of the existing bone wall; Type III : horizontally and vertically unfavorable bone defects; Type IV : complete defect

Figure 1 Terheyden classification^[4] of alveolar ridge defects

图1 牙槽嵴缺损 Terheyden 分类^[4]

别进行骨增量的病例,在植骨后4~6个月,植入229枚种植体,平均随访9个月的种植成功率为99.6%。此外,Geurs等^[7]在一项研究中报道了72个平均初始牙槽嵴顶宽度仅2.4 mm的种植位点,采用脱钙骨基质(demineralized bone matrix, DBM)联合皮质骨片与松质骨颗粒并辅以可吸收合成膜进行骨增量,术后牙槽嵴平均宽度增加了2.8 mm。总体来看,同种异体骨片技术所获骨增量效果与

自体骨片技术及自体骨块移植相当,其种植体的成功率与同种异体骨块移植或单独自体骨移植相比无明显差异。然而需要注意的是,与以上文献相比,临床上观察到由于同种异体骨的软组织开裂风险较高,且相比于自体骨片,其成骨能力会低于自体骨片,在临床使用时需要更加注重其应用场景及操作细节(表1)。

表1 自体骨片与同种异体骨片技术的临床应用比较^[6,8-9]

Table 1 Clinical application comparison of autogenous and allogeneic bone shell techniques^[6,8-9]

	Autogenous bone shells	Allogeneic bone shells
Donor-site morbidity	Requires a second surgical site	No donor-site morbidity
Operative time	Longer	Shorter
Bone gain	Horizontal and mild-to-moderate vertical; up to 5 mm	Comparable or inferior to autogenous bone
Remodeling time	Remodeling completed in 4-6 months	Remodeling completed in 4-6 months
Short-term implant success rate	99%-100%	99%-100%
Complication rate	10%-20%; common: wound dehiscence and plate loosening	Similar to autogenous bone shell
Preferable scenarios	High biological activity; cost-effective	Not limited by donor bone availability

目前,同种异体骨片的疗效评估主要基于植骨术后4~6个月的骨量增益与种植体一期植入成功等短期结局,对负载后的长期骨体积稳定性、边缘骨水平变化,以及种植体远期生存/成功率的高质量证据仍相对不足。此外,现有长期随访多为病例系列或非随机研究,证据强度有限。因此,将来需要开展更长随访的前瞻性研究与随机对照试验。

2 骨片技术的分类

2.1 按骨片分布及临床应用场景分类

2.1.1 单侧骨片(unilateral bone shell) 将骨片平

行放置于牙槽嵴表面,重建外侧骨壁,以横向增宽牙槽嵴为主,典型用于一壁或两壁的牙槽嵴外侧增宽(lateral ridge augmentation)^[1,10]。适用情形包括:①单壁或两壁骨缺损(尤其见于美学区唇/颊侧骨板变薄或缺失);②局限性牙槽嵴狭窄,需要增加嵴宽度;③仅宽度不足而高度基本尚可的延期种植病例^[11-12]。

2.1.2 双侧骨片(bilateral bone shell) 分别在缺损区的唇/颊侧和腭/舌侧各置入骨片,根据骨缺损形态,将垂直骨片与水平骨片联合应用,围成“U形/盒状/环形”的腔体,可用于三维重建或复合性骨缺损的重建^[13]。适用情形包括:①多壁骨缺损或极

薄的“刀刃样”牙槽嵴,需要重建3个维度的骨量;
②上颌或下颌游离端后牙区常见的复合性骨萎

缩;③同时需要增加宽度和高度的复合骨缺损^[1,10,13](图2)。

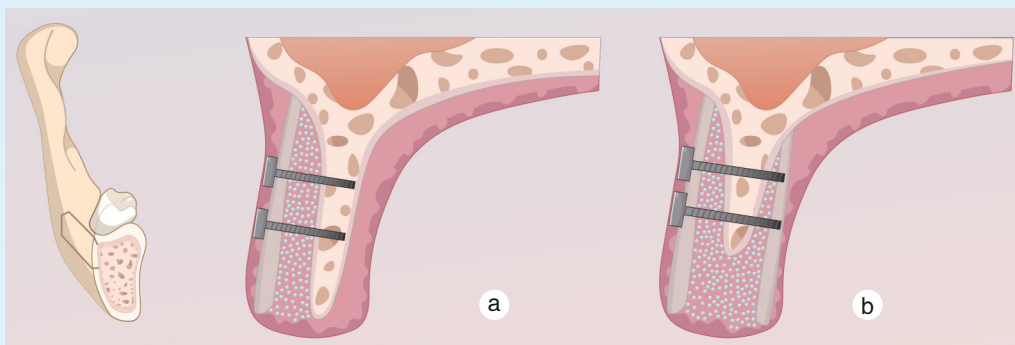


Figure 2 Unilateral bone shell technique (a) vs. bilateral bone shell technique (b)

图2 单侧骨片技术(a)与双侧骨片技术(b)

2.2 按材料来源分类

2.2.1 自体骨片 生物学活性与骨改建潜力最佳(含有活细胞与生长因子),力学性能稳定;但需开辟第二术区(多取自下颌升支或外斜线处),增加手术时长,并可能带来供区不适等并发症。

2.2.2 同种异体骨片 可避免供区损伤、缩短手术时间。前瞻性观察性临床研究显示,与自体骨片相比,术中、术后并发症发生率相似,是自体骨片可靠的替代方案之一^[6]。①矿化同种异体骨(mineralized bone allograft, MBA):保留矿物质成分,具有骨传导潜力和一定机械支撑能力,可作为骨组织工程支架候选材料^[14]。②新鲜冷冻骨(fresh-frozen bone, FFB):经低温保存处理后,可较好保留骨的骨诱导潜力和机械性能,但保存期限有限,且仍存在疾病传播及宿主免疫反应风险;其细胞活性通常难以保留^[15]。③冻干同种异体骨(freeze-dried bone allograft, FDBA):便于储存和运输,免疫原性进一步降低;但冻干过程削弱了骨内胶原结构和机械强度,复水后强度可部分恢复。采用 γ 射线灭菌虽可进一步降低感染风险,但可能导致材料的抗压、抗弯曲和抗扭转强度下降^[16]。④脱钙冻干同种异体骨移植(decalcified freeze-dried bone allograft, DFDBA)/脱矿骨基质(demineralized bone matrix, DBM):酸处理去除矿物,保留骨胶原以及骨形成蛋白和非胶原蛋白等,从而具备一定骨诱导性但缺乏结构支撑,适合作为填充或复合材料使用。不同脱矿试剂和工艺会影响其骨诱导性^[16-18]。⑤自溶、抗原提取异体骨(autolyzed, antigen-extracted allogenic bone, AAA):在制备 DBM

后进一步经中性磷酸盐缓冲液处理所得,降低免疫原性的同时保留基质中的活性成分,可作为填充材料使用。

另外需注意异体骨片的灭菌与保存。抗生素处理一般不会降低骨诱导性,但无法灭活病毒或细菌芽孢;过度加热或反复冻融对骨基质有破坏作用。采用适当条件的冷冻(-4°C 或 -70°C)或冻干处理可延长骨材料保存期且对骨诱导性的影响较小;适度剂量的 γ 射线灭菌对骨诱导性的影响有限,但会削弱材料的力学强度^[19]。

2.2.3 异种骨片 临床应用多采用猪源或牛源的胶原化皮质骨板。可用于单侧(颊/唇侧)作为骨片进行水平骨增量,或用于双侧骨片/改良壳技术以实现中度乃至较大幅度的垂直+水平复合骨增量。通常需要与自体骨屑或异种骨颗粒联合使用,以提高空间维持能力和促进骨整合^[8,20]。

3 骨片成骨的生理机理

在选择牙槽骨再生的移植材料时,应该考虑材料的吸收代谢与成骨再生速率之间的平衡,以达到最佳的再生效果。另一方面,骨片技术的生物学基础与经典引导性骨再生(guided bone regeneration, GBR)过程中的“PASS原则”密切相关^[21]。从空间维度看,牙槽骨增量遵循从基底骨向外向上的再生模式。如何积极调控靠近基底骨侧的新骨再生速率,并平衡外侧骨替代材料的吸收与整合,是决定骨增量效果的关键。

3.1 外部软组织的作用

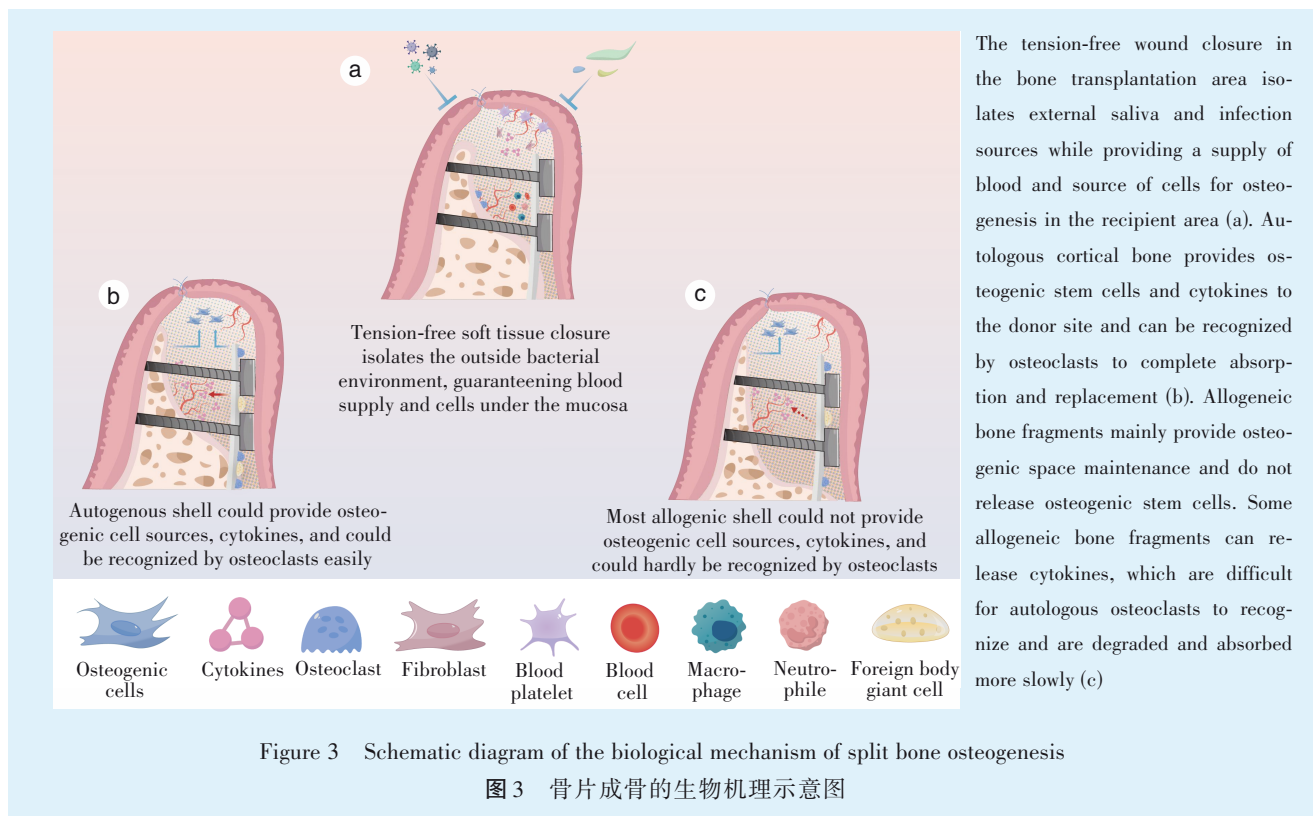
在牙槽骨再生的过程中,上方覆盖的软组织

起着至关重要的作用。一方面,软组织能够实现创口的严密关闭,提供屏障隔离作用,并为移植材料创造良好的成骨空间;另一方面,上部软组织提供丰富的血供和细胞来源,参与移植物的再生代谢和免疫调节。软组织如同天然的“生物敷料”,将移植骨材料与口腔内有菌环境隔绝开。骨增量术后,由于牙槽骨体积增大,需对软组织适当松解减张并进行无张力缝合,以提供足够的覆盖和支撑。这确保了移植骨颗粒不会因患者进行功能活动而脱落或移位,从而为新骨形成提供稳定的空间;同时软组织的严密覆盖也有效防止唾液和食物残渣中的细菌污染移植区域,降低术后感染风险。

上部健康软组织(尤其是黏膜下层)富含血管和多种细胞,有助于骨组织的修复和代谢。这些血管为移植区域输送氧气、营养物质、生长因子和干细胞,良好的血液循环同时能够带走代谢废物,维持局部微环境的稳态。此外,上部黏膜中的细胞(如成纤维细胞)可以分泌血小板源性生长因子(platelet-derived growth factor, PDGF)、血管内皮生

长因子(vascular endothelial growth factor, VEGF)等,促进血管新生;全厚黏膜瓣中的骨膜及其所含的骨膜干细胞也可能对骨组织修复发挥积极作用^[22-23]。

生理上,在骨片及骨代材料植入后,上部软组织内的免疫细胞首先会对其进行识别并做出反应。组织学上,有临床研究发现现在植入新鲜冷冻同种异体骨块7个月后,移植区材料周围可见大量坏死骨细胞,只有少量新生骨形成,提示骨改建代谢较为缓慢;相比之下,在自体骨移植中,可见大量新生血管长入材料并伴有活跃的成骨细胞和新生骨形成,在自体骨边缘还能观察到明显的骨改建迹象^[24]。本课题组的研究也发现,在同种异体骨材料植入3个月后发生骨片暴露的病例中,靠近软组织侧的骨片基本保持完整。组织学切片显示,该骨片仅有少量降解,可见少量软组织包裹及坏死骨组织。以上研究提示,相较于自体骨,机体对同种异体骨片的识别和降解能力明显较弱,这意味着同种异体骨片的改建吸收速度更为缓慢(图3)。



3.2 内部成骨空间的维持与稳定

维持稳定的成骨空间对新骨形成和软组织愈

合至关重要^[25]。皮质骨片经固位钉固定后形成稳定“容器”,减少早期微动对骨形成的不利影响,骨

片受区骨壁形成“盒状/环形”腔体,同时,稳定腔体内,凝血块与早期纤维—血管化过程得以维持,为成骨细胞迁移和新骨形成提供理想环境,更适合复杂的三维重建。以上是骨片技术在空间维持能力上区别于常规GBR的关键。

3.3 成骨相关机制

①骨诱导协同:自体骨具有优异的骨诱导能力,含有成骨细胞及活性细胞因子,积极调控成骨再生;矿化同种异体皮质/松质骨以骨传导和力学支撑为主。脱矿骨基质保留骨生长因子例如骨形态发生蛋白(bone morphogenetic protein, BMP),可补充骨诱导信号,但需与矿化颗粒或骨片联合使用以弥补支撑不足。②血管化与改建动力学:与纯颗粒状的骨替代材料相比^[26],骨片本身改建速度缓慢、体积更为稳定;而骨片内侧填充的骨代颗粒可先行血管化并形成编织骨,随后逐步改建为板层骨。③成骨干细胞:主流观点认为,牙槽骨主要的成骨作用来自骨髓腔内的骨髓间充质干细胞,受区的去皮质化一方面有利于血管化的进程,另一方面,为内部成骨干细胞的迁移创造条件。然而随机对照研究提示,在上颌同种异体块移植中,受区去皮质化并未显著提升血管化或骨量^[27]。这提示骨髓内的干细胞可能并非再生的唯一细胞来源,可选择性、有限的去皮质化,过度处理未见额外益处,反而可能增加骨折风险。

3.4 破骨相关机制

3.4.1 爬行替代能力 自体骨片移植后,会经历受控的骨吸收和替代性重建过程。破骨细胞对移植物的吸收释放出基质中储存的生长因子,这些因子能刺激成骨细胞活性,从而实现骨吸收与新骨形成的重塑^[28-29]。由于自体骨片外层为致密皮质骨,其吸收速度相对缓慢,可在早期维持移植体外形稳定;而内部松质部分或填充的骨颗粒表面积大、重建迅速,易于血管长入并形成新编织骨。这种“外慢内快”的改建模式既确保了骨增量的结构支撑,又通过内部骨替代逐步将移植物整合为活骨组织。

而同种异体骨片因缺乏内源细胞,只能依赖宿主细胞通过“爬行替代”逐步吸收异体骨的矿化基质,为新骨形成腾出空间,愈合速度相对较慢。破骨细胞对异体骨片的有效吸收是异体骨片整合的初始且关键步骤;只有当移植物被破骨细胞吸收,后续的成骨细胞才能进入并在其架构上沉积新骨。优质的异体骨(例如保存较多有机基质且

处理温和者)更易吸引宿主破骨细胞,从而改善其重塑潜能^[30]。

3.4.2 机械环境和炎症因子影响破骨细胞活性 自体骨片若固定不良或受到炎症刺激,易发生过度的表面吸收,导致移植物体积流失。系统综述显示,较大的界面微动会损害骨结合,并增加纤维性愈合和松动风险;同时,炎性细胞会提高核因子 κ -B配体受体致活剂(receptor activator of nuclear factor kappa-B ligand, RANKL)的表达,过度激活破骨细胞并加速骨吸收^[31]。为此,在自体骨片移植中通常采用刚性固定和屏障膜稳定覆盖来提高骨片整合的可预测性^[32]。

虽然异体骨片本身不含活骨细胞,初始RANKL释放相对较少,理论上自发吸收倾向低于自体骨,但其长期稳定仍取决于机械和生物环境^[33-34]。和自体骨一样,异体骨移植也要求坚固的固定以避免微动导致的不良愈合。需要注意的是,异体骨由于免疫原性降低,其吸收更多取决于物理因素(如稳定性、血供)和感染等刺激;一旦发生感染或暴露,可显著上调破骨和炎症通路,往往导致暴露部分内侧移植物迅速吸收。

3.4.3 骨片特性以及材料处理工艺对破骨的影响 新鲜自体骨含有成活的骨细胞和骨髓成分,其天然性质可调节破骨/成骨平衡。自体骨片未经处理,保留了完整的骨基质和细胞活性,因而易于被宿主破骨细胞识别和改建。内部的骨髓基质细胞和成骨细胞还可分泌骨保护素(osteoprotegerin, OPG)等因子来拮抗RANKL,对破骨活性形成一定制衡^[35]。

异体骨片的制备方式直接影响破骨细胞对其的作用效率。Kluger等^[30]比较了不同处理程度的异体骨对破骨细胞吸收的影响,结果显示新鲜骨的破骨吸收活性最高,冷冻次之,经过冷冻—冻干—脱脂—辐照等全处理的骨片最不易被破骨细胞吸收(破骨活性大幅降低)。长期深低温保存也会使骨基质交联增加,表面出现“硬化层”,进一步削弱破骨细胞的附着和降解能力。此外,异体骨的矿化程度也会影响破骨过程^[36]。

3.5 骨片植入后对微环境的调控

骨修复是一个具有阶段性与时空组织性的过程,骨片植入后的早期炎症反应并非单纯不利,而是驱动后续血管生成与成骨启动的关键环节^[37]。除破骨细胞介导的吸收外,更需要关注骨片植入后局部免疫微环境的时序变化以及植入物表面信

号对免疫细胞行为的调控^[38]。

①巨噬细胞极化与时序免疫反应:植入早期以M1型巨噬细胞为主,负责清除坏死组织与抗菌防御并分泌肿瘤坏死因子- α (tumor necrosis factor- α , TNF- α)、白细胞介素-1 β (interleukin-1 β , IL-1 β)、白细胞介素-6(interleukin-6, IL-6)等炎症因子;随后应完成向M2型表型的转换,释放白细胞介素-10(interleukin-10, IL-10)、转化生长因子- β (transforming growth factor- β , TGF- β)、VEGF等促修复信号,促进血管化与成骨^[39-40]。过度或持续的M1反应可导致慢性炎症、纤维包裹及骨改建障碍,但需要强调的是,骨修复是一个“序贯(sequential)”过程,过早或过度抑制早期炎症亦可能干扰后续的血管化—成骨启动与修复质量^[41-42]。

②“早期占位”与生物材料的免疫调控:生物材料植入后,细菌黏附、宿主细胞黏附与巨噬细胞反应之间存在“表面竞争”^[43]。材料表面理化性质如:粗糙度、微纳结构、润湿性、表面电荷、化学基团等可同时影响细菌黏附与巨噬细胞行为,进而影响组织整合与感染风险^[44]。因此,临床上除强调无菌与稳定固位外,材料选择与表面状态亦是决定“早期占位”与整合质量的重要因素。

③材料表面改性策略与骨片技术的启示:现有证据多来自植入体/支架材料研究,但对“骨片作为外侧框架材料”的临床实践具有可迁移价值^[43-44]。研究提示:通过优化表面微纳结构与润湿性、引入仿生的细胞外基质/多糖或肽段、负载免疫调节因子或生物活性离子(如Sr、Mg等),可在一定程度上引导巨噬细胞向促修复表型转化,形成更有利于血管化与成骨的“骨免疫微环境”^[45-46]。

需要指出的是,上述免疫调节/表面改性研究目前仍以临床前证据为主;在骨片技术的临床转化中,更可行的“近期优化方向”包括:1)选择表面状态更利于早期细胞黏附与血凝块稳定的材料/产品;2)避免过度打磨导致表面过于光滑;3)在满足无菌与安全前提下,优先采用已有临床证据的表面处理或复合策略,并在高感染风险病例中结合抗菌与免疫调控的综合措施。

4 骨片技术的手术流程的管理

4.1 骨片厚度的选择

骨片技术的“空间维持/稳定性”高度依赖骨片的抗弯刚度与固位后抗微动能力。临床与材料学证据提示,骨片厚度越大,其抗弯刚度呈立方关系

增加(厚度增加少量即可显著提高刚度),但过厚会降低可塑性、增加软组织张力并可能延缓血管化与改建。因此,骨片厚度应在“足够刚性”与“便于塑形/软组织关闭”之间取得平衡。自体骨片(取下颌升支/外斜线等)通常制备为约1~1.5 mm的薄皮质骨板^[47];商品化同种异体皮质骨板常见规格为1 mm厚(如25 mm×10 mm×1 mm)。

骨库处理(冻干、辐照等)会削弱皮质骨的力学性能。实验研究显示,冻干后皮质骨移植物的弯曲强度与抗压强度可出现明显下降(例如在体内移植状态下弯曲强度下降约30%、抗压强度下降约41%)^[48];辐照灭菌亦可降低弯曲强度、断裂功和抗冲击吸能^[49-50]。因此,使用冻干/辐照处理的同种异体骨片时,应更加强调:①选择足够厚度(通常不低于1 mm);②预钻孔、避免反复拧动;③使用螺钉数量 ≥ 2 以达到分散应力效果,降低骨片劈裂与旋转微动风险。

对于水平增宽为主的轻中度缺损,优先选择1.0 mm左右的皮质骨板(同种异体/自体),或0.5~1.0 mm的异种骨板;若骨片位于薄黏膜或张力较大区域,避免使用边缘锐利或过厚骨片,以降低裂开风险。若需一定垂直骨增量或缺损壁支撑不足(≤ 2 壁);建议采用更“刚性”的方案(自体骨片1~1.5 mm或同种异体骨片1.0 mm),必要时使用双侧骨片形成盒状结构,并增加固位点。操作过程中拧紧螺钉时若出现“发白/裂纹”或阻力异常,应立即停止,扩大预钻孔并更换骨片或调整厚度,以免形成隐裂导致后续松动与暴露。

4.2 固位钉的选择和使用

骨片手术中常需使用固位钉对骨片进行刚性固定,对于自体骨而言,新鲜制备的自体骨片应浸泡于生理盐水等渗溶液中,对于商品化的冻干异种骨片,取出后建议使用生理盐水预浸泡10 min,以防骨片在处理的过程中开裂。浸泡后对骨片制备预备固位通道,使用略小于固位钉直径的长柄裂钻在骨片上打孔,尽量避免来回多次提拉增大打孔的直径,从而降低固位力,同时比对好在受区需要固位的位点,预先使用尖钻预备定位点,最后进行骨片的就位和固位钉固定,尽量一次性完成骨片的固定,避免来回钻进钻回,降低固位钉和骨片的摩擦力,造成成骨空间的不稳定。

临床一般使用2颗钛固位钉对骨片进行固定,长度为7~10 mm,直径约1~1.5 mm,建议使用直螺丝进行固定,锥形螺丝在使用的过程中可能会对

骨片产生一定的剪切力。可根据骨缺损的剩余骨壁数量选择固位钉的数量,对于单壁骨缺损,1颗固位钉可达到较好的固位效果,对于多于单壁的骨缺损,至少使用2颗固位钉对骨片进行固定。随机对照研究结果显示,对于上前牙唇侧的骨缺损使用骨片技术植骨,使用1颗或2颗固位钉成骨的组织形态学上没有显著差异^[51]。

目前临床上对于骨片的固定一般选择钛钉,为了避免二次取出的手术或者在取出时骨结合过强存在困难,有研究选择2.0 mm直径的可吸收固位钉以及1.5 mm直径的纯钛固位钉固定骨片,4~7个月的随访观察发现,两组骨固位钉均能获得相似的骨整合效果^[52]。Raghoobar等^[53]使用聚乳酸可吸收骨固位钉在骨增量中的表现进行评估发现,9个月后仍可见固位钉残留。

4.3 骨颗粒材料的选择和效果

对于自体骨片,骨片内部填充自体骨材料或异种骨材料均可获得较好的骨增量效果^[2,54-55]。

Kämmerer等^[1]纳入了372例使用同种异体骨片技术的患者,使用了自体骨填充、异种骨填充或两者混合物填充后发现,4~6个月后发现不同的骨移植颗粒在骨量的获得、改建情况、质量以及骨密度方面无明显差异。然而单纯使用牛骨替代物后,植骨区的骨整合欠佳,当在牛骨替代物混合同种异体骨颗粒后成骨效果可显著提升。也有病例报告发现,在同种异体骨片移植与受区中间联合使用自体骨颗粒和异种骨颗粒的复合填充材料,6个月后可获得理想的骨增量效果^[56]。

一项长期随访病例报告显示同种异体骨块在牙槽嵴增量5年后的组织学评估中发现,活检显示植骨区域有血管化良好的板层骨伴脂肪,没有明显的同种异体骨块移植残余,骨细胞、内皮细胞、巨噬细胞和血管的存在表明骨组织健康而有活力^[57]。Khojasteh等^[58]的回顾性临床研究也发现,在同种异体皮质骨中植入小牛骨颗粒材料相比于植入自体骨颗粒具有更高的失败率。也有研究纳入10例在牙槽骨水平缺损中使用同种异体骨片技术的病例,在骨片内部植入异种骨颗粒材料,取得良好的骨增量效果^[59]。

综上,实施骨片技术时对于骨片内部填充颗粒材料的选择较为重要。当同种异体骨片技术被应用于较大范围牙槽嵴骨缺损时,需要更高比例的自体骨颗粒才能保证骨增量效果^[60]。

4.4 屏障膜的使用和选择

尽管骨片结合固位钉已经是一种强支撑的骨增量技术,Khoury等^[2]研究中于皮质骨外侧并未放置屏障膜,可达到95%的成功率。但在临床实践中,外侧覆盖可吸收胶原膜仍被认为有助于稳定颗粒移植材料、限制软组织侵入并维持成骨空间^[61]。对于同种异体骨片技术,尤其是在腔内联合颗粒性同种异体骨材料时,胶原膜覆盖可进一步减少术后骨壁吸收并改善新骨形成质量^[62-63]。

4.5 受区去皮质化

传统引导骨再生手术中,常规会对受区骨表面进行去皮质化处理,以增加局部的血供并引入更多的骨髓来源细胞和生长因子^[64-65]。近年来,关于受区是否需要去皮质化有不同的观点,有临床随机对照研究表明,对于上颌牙槽嵴缺损使用同种异体骨块骨增量技术,是否进行受区的去皮质化对于血管化以及新骨的形成没有明显差别^[27]。然而该研究主要是针对骨皮质较薄的上颌骨,且未使用屏障膜,保证移植骨上端充足的血供来源。对于同种异体骨片,其内层结构为各种颗粒骨替代物。动物实验研究表明,对于骨片的处理,可对其进行打孔的处理,然而对于同种异体骨片的固定需要进行打孔处理,过多的打孔可能加大折裂的风险^[66]。关于打孔数量的影响,动物实验显示钻1个或5个去皮质孔对骨增量效果差异不大,继续增加打孔数量也未显著提升成骨量^[67]。

4.6 无张力的创口关闭

和所有的牙槽嵴骨组织增量手术一样,创口的无张力关闭是保障成骨效果的关键要素。一方面,过度的张力会导致缝线断裂或者黏膜撕裂,移植材料暴露于口腔有菌环境中,导致植骨位点感染,另一方面,封闭的环境有利于血凝块的稳定以及血管化。骨片技术的软组织关闭和常规GBR的减张方式类似,需要注意的是,由于骨片的存在,尽量将骨膜松弛切口的位置向根尖方向移动,防止骨片边缘的软组织由于减张切口的存在增大软组织开裂的风险^[68]。

4.7 骨片技术与嵴顶劈开术联用

嵴顶劈开术用于以水平狭窄为主的牙槽嵴缺损,通过嵴顶劈开并逐级扩张,使颊/唇侧骨板外展,从而获得即刻水平增宽,并在适当病例实现同期种植。系统综述提示其平均增宽约3~4 mm,种植体总体存活率约97%,部分病例可作为二期水平植骨的替代方案^[69]。

然而,单纯嵴顶劈开在皮质骨较厚或缺损形态复杂时,存在颊侧骨板骨折、扩张后回弹/塌陷、外侧轮廓不足等风险;同时,劈开缝隙内成骨空间对稳定性与软组织张力控制高度敏感^[70]。骨片技术的优势在于:通过皮质骨板的刚性固定建立“受控成骨腔体”,为颗粒骨替代物提供稳定、可塑形的空间维持框架。因此,在以水平狭窄为主、伴局部轮廓不足或合并轻—中度垂直成分的病例中,可将劈开形成的“可移动颊侧骨壁”与骨片技术的“空间维持与稳定固位”理念结合,以提高骨增量的可预测性并降低塌陷风险^[71]。

5 骨片技术的并发症

5.1 免疫原性及疾病的传播

自体骨片技术几乎无需担心免疫排斥或疾病传播风险。使用同种异体骨片最明显的担忧是由于与自体骨不同的生物学特性,可能存在一定的疾病传播的风险以及免疫原性。多项综述与指南表明同种骨对患者的疾病传播风险较低^[72-73],根据美国组织库协会(American Association of Tissue Banks, AATB)指南中对同种异体骨处理标准^[74],从供体获得的骨组织需要切除骨表面的任何软组织,同时在高浓度的盐水溶液下冲洗,以蚀刻皮质骨,允许血管化以更容易的方式发生在移植物上。基于以上AATB标准,通过严格的供体筛查与病原学检测(包括核酸检测)可降低同种异体肌骨组织的传染病残余风险^[75]。流行病学风险估计显示,在纳入核酸检测后,供体在捐献时仍处于“窗口期”并存在病毒血症的残余概率很低,其中人类免疫缺

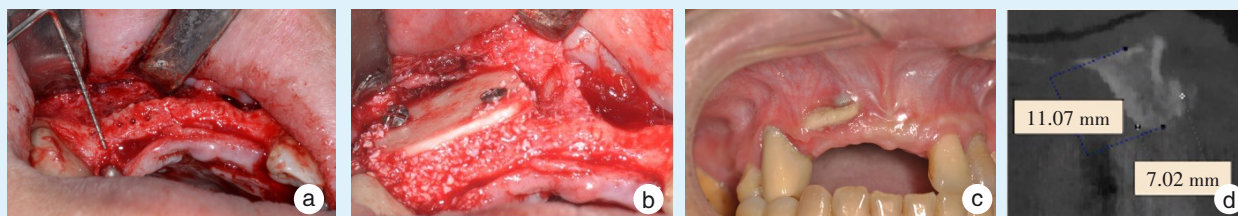
陷病毒为1/315 000、丙型肝炎病毒为1/500 000^[76]。

同时,同种异体骨随着处理方式的进步和完善,免疫原性降低的同时,可能导致骨片的骨诱导性降低,根据同种异体骨块的清洗及处理方式的不同,冰鲜骨、FDDBA、MBA、DFDBA、DBM等的临床表现有明显差异,冰鲜同种异体骨临床并发症以及失败率较高^[77]。

5.2 软组织开裂

术后软组织的开裂为骨片的常见并发症,一项系统性综述发现,骨片技术植骨术后软组织开裂的发生率约8.1%~12.5%^[78],其中大部分发生于缝线处的伤口裂开,少部分发生于移植物位点的软组织开裂,该并发症发生的原因可能与骨片折裂以及伤口关闭不良等有关。骨片在受植床就位前,需要对骨片尖锐的边缘进行修整,减少伤口关闭后对应的软组织部位的张力,一期手术之后要完成软组织的无张力关闭,同时需要注意减张切口的位置尽量避免位于骨片的四角或边缘,降低术后伤口开裂的概率。

对于已经发生软组织开裂的病例,需要注意口腔卫生的维护,使用0.2%(v/v)氯己定进行口腔清洁,3次/d^[1]。有研究建议对于发生软组织开裂但无感染迹象或疼痛等其他症状的患者,不必要取下骨片。本研究团队对已发生软组织开裂的病例,为了避免软组织进一步开裂及后续感染的发生,可沿开裂黏膜行小范围的切口切开软组织,磨除暴露骨片,冲洗创面,再进行无张力的伤口关闭,术后发现软组织开裂对未暴露的骨片位点骨再生无明显影响(图4)。



a: preoperative examination revealed an inadequate bone width at the edentulous site; b: intraoperative view of the allogeneic cortical grafting; c: three months postoperatively, bone shell exposure was observed, and a flap was incised and elevated following the yellow solid line on the mucosa along the exposure site; d: three months after debridement, the bone volume at the implant site appeared adequate

Figure 4 Soft tissue perforations and subsequent processing after applying the shell technique

图4 骨片移植术后软组织开裂及后续处理

5.3 骨片松动/脱落以及吸收代谢

同种异体骨片技术在愈合期可能出现骨片分离并发症,一项前瞻性研究报道,术后6个月骨片

分离发生率为20%,但并未影响后续种植体植入^[6]。部分早期研究在特定材料或软组织条件不佳时报道同种异体骨片存在暴露或丢失风险,但

多中心与前瞻性临床研究显示,在规范固定与无张力关闭等关键步骤控制下,骨增量后种植体生存率仍可达99.4%~99.6%^[1]。

有研究比较了自体骨片、冰鲜同种异体骨片以及同种异体混合骨块在移植于上前牙骨缺损位点,6~8个月之后的组织学特点显示,可在各种移植体内观察到不同大小的坏死骨区,伴有空骨细胞腔隙和在哈弗氏管中帽状毛细血管缺失。自体骨片组和异体骨—皮质松质混合骨块组中受区骨与骨块移植体之间的界面一般不明显,而在异体骨片组更容易识别。新形成的骨与坏死骨直接接触或偶尔完全被坏死骨吞没,其中仅见少量破骨细胞。所有组别中均可见新骨中央产生骨髓组织。在任何组中都未见炎症浸润迹象。6~8个月后异种骨片仍存在于移植位点,未见明显替代吸收迹象^[79]。总体而言,不管是自体骨片还是同种异体骨片,它们往往起到刚性支撑以及维持成骨空间的作用,且对成骨及种植体的成功率无显著影响,但新生骨与同种异体骨片结合能力较弱。在规范术式与材料选择前提下,骨片技术并发症总体可控;同种异体骨片的安全性与短期有效性与自体骨片相当。关键在于刚性固定、空间维持、无张力关闭与合规材料的选择。然而由于同种异体骨片的吸收替代速率低于自体骨片,且临床观察到存在较高的软组织开裂风险,在适应证的选择上应尽量避免在牙龈较薄的部位。

6 总结与展望

骨片技术通过建立“内向支架”并有效维持空间,在多种类型的牙槽嵴缺损中实现了可预期的三维骨重建;同种异体骨片在降低供区创伤的同时,显示出与自体骨相当的短期安全性和有效性。未来应聚焦于以下方面:目前评估骨增量的效果多检测植骨区域的二维尺寸,如何标准化评估骨片技术的骨增量效果;同种异体骨片的降解速率较低,如何提高其爬行替代效率;怎么调节骨片内侧骨替代颗粒材料的配比及粘性骨的制备,提高内侧骨替代颗粒的稳定性及再生效率;增强软组织管理降低骨片术后暴露率,软组织开裂后的处理,是否需要清创,清创的范围应如何优化等。

同种异体骨片技术可作为补充自体骨片技术的一种有效解决牙槽骨水平、轻度垂直缺损的可选方案。实施该技术要注意和患者沟通说明同种异体骨片的来源以及可能风险,不同类型的同种

异体骨片的选择会对移植材料的性能产生较大影响,规范术中流程可提高骨增量的效果以及减少并发症的发生。

【Author contributions】 Chen ZT conceptualized and wrote the article. Gao XM conceptualized and wrote the article. Ouyang ZG revised the article. Ao Y and Guo XY collected the references and revised the article. All authors read and approved the final manuscript as submitted.

参考文献

- [1] Kämmerer PW, Tunkel J, Götz W, et al. The allogeneic shell technique for alveolar ridge augmentation: a multicenter case series and experiences of more than 300 cases[J]. *Int J Implant Dent*, 2022, 8(1): 48. doi: 10.1186/s40729-022-00446-y.
- [2] Khoury F, Hanser T. Mandibular bone block harvesting from the retromolar region: a 10-year prospective clinical study[J]. *Int J Oral Maxillofac Implants*, 2015, 30(3): 688-697. doi: 10.11607/jomi.4117.
- [3] Würdinger R, Donkiewicz P. Allogeneic cortical struts and bone granules for challenging alveolar reconstructions: an innovative approach toward an established technique[J]. *J Esthet Restor Dent*, 2020, 32(8): 747-756. doi: 10.1111/jerd.12639.
- [4] Cordaro L. Type of edentulism and defect type[M]//Terheyden H, Cordaro L, eds. *ITI treatment guide volume 7: ridge augmentation procedures in implant patients—a staged approach*. Berlin: Quintessence Publishing, 2013: 27.
- [5] Morad G, Khojasteh A. Cortical tenting technique versus onlay layered technique for vertical augmentation of atrophic posterior mandibles: a split-mouth pilot study[J]. *Implant Dent*, 2013, 22(6): 566-571. doi: 10.1097/01.ID.0000433590.33926.af.
- [6] Tunkel J, Hoffmann F, Schmelcher Y, et al. Allogeneic versus autogenous shell technique augmentation procedures: a prospective-observational clinical trial comparing surgical time and complication rates[J]. *Int J Implant Dent*, 2023, 9(1): 52. doi: 10.1186/s40729-023-00505-y.
- [7] Geurs NC, Korostoff JM, Vassilopoulos PJ, et al. Clinical and histologic assessment of lateral alveolar ridge augmentation using a synthetic long-term bioabsorbable membrane and an allograft[J]. *J Periodontol*, 2008, 79(7): 1133-1140. doi: 10.1902/jop.2008.070595.
- [8] Happe A, Blender SM, Luthardt RG, et al. Digital evaluation of vertical ridge augmentation with the modified shell technique using a xenogeneic bone lamina: a case series[J]. *J Clin Med*, 2023, 12(22): 7013. doi: 10.3390/jcm12227013.
- [9] Tunkel J, de Stavola L, Kloss-Brandstätter A. Alveolar ridge augmentation using the shell technique with allogeneic and autogenous bone plates in a split-mouth design—a retrospective case report from five patients[J]. *Clin Case Rep*, 2021, 9(2): 947-959. doi: 10.1002/ccr3.3626.
- [10] Stimmelmayr M, Güth JF, Schlee M, et al. Use of a modified shell technique for three-dimensional bone grafting: description of a technique[J]. *Aust Dent J*, 2012, 57(1): 93-97. doi: 10.1111/j.1834-7819.2011.01646.x.

- [11] Wachtel H, Fickl S, Hinze M, et al. The bone lamina technique: a novel approach for lateral ridge augmentation-a case series[J]. *Int J Periodontics Restorative Dent*, 2013, 33(4): 491-497. doi: 10.11607/prd.1248.
- [12] De Angelis P, Cavalcanti C, Manicone PF, et al. A comparison of guided bone regeneration vs. the shell technique using xenogeneic bone blocks in horizontal bone defects: a randomized clinical trial [J]. *Dent J (Basel)*, 2024, 12(5): 137. doi: 10.3390/dj12050137.
- [13] Stimmelmayer M, Beuer F, Schlee M, et al. Vertical ridge augmentation using the modified shell technique-a case series[J]. *Br J Oral Maxillofac Surg*, 2014, 52(10): 945-950. doi: 10.1016/j.bjoms.2014.08.009.
- [14] Tabatabaee S, Delyanee M, Samanipour R, et al. The potential of the mineralized bone allograft block as an appropriate candidate for bone tissue engineering in periodontology[J]. *J Mater Res*, 2023, 38(20): 4497-4508. doi: 10.1557/s43578-023-01166-8.
- [15] Ciszynski M, Dominiak S, Dominiak M, et al. Allogenic bone graft in dentistry: a review of current trends and developments[J]. *Int J Mol Sci*, 2023, 24(23): 16598. doi: 10.3390/ijms242316598.
- [16] Boyce T, Edwards J, Scarborough N. Allograft bone. The influence of processing on safety and performance[J]. *Orthop Clin North Am*, 1999, 30(4): 571-581. doi: 10.1016/S0030-5898(05)70110-3.
- [17] Zhao R, Yang R, Cooper PR, et al. Bone grafts and substitutes in dentistry: a review of current trends and developments[J]. *Molecules*, 2021, 26(10): 3007. doi: 10.3390/molecules26103007.
- [18] Giannoudis PV, Dinopoulos H, Tsiridis E. Bone substitutes: an update[J]. *Injury*, 2005, 36 Suppl 3: S20-S27. doi: 10.1016/j.injury.2005.07.029.
- [19] Grover V, Kapoor A, Malhotra R, et al. Bone allografts: a review of safety and efficacy[J]. *Indian J Dent Res*, 2011, 22(3): 496. doi: 10.4103/0970-9290.87084.
- [20] Villa G, Rizzacasa A, Bessa L, et al. Shell technique with a xenogeneic cortical bone lamina and particulate bone graft for horizontal ridge augmentation: a case series[J]. *Int J Periodontics Restorative Dent*, 2023, 43(4): 435-441. doi: 10.11607/prd.5671.
- [21] Wang HL, Boyapati L. "PASS" principles for predictable bone regeneration[J]. *Implant Dent*, 2006, 15(1): 8-17. doi: 10.1097/01.id.0000204762.39826.0f.
- [22] Ding Y, Mo C, Geng J, et al. Identification of periosteal osteogenic progenitors in jawbone[J]. *J Dent Res*, 2022, 101(9): 1101-1109. doi: 10.1177/00220345221084200.
- [23] Weng Y, Wang H, Wu D, et al. A novel lineage of osteoprogenitor cells with dual epithelial and mesenchymal properties govern maxillofacial bone homeostasis and regeneration after MSFL[J]. *Cell Res*, 2022, 32(9): 814-830. doi: 10.1038/s41422-022-00687-x.
- [24] Spin-Neto R, Landazuri Del Barrio RA, Pereira LA, et al. Clinical similarities and histological diversity comparing fresh frozen onlay bone blocks allografts and autografts in human maxillary reconstruction[J]. *Clin Implant Dent Relat Res*, 2013, 15(4): 490-497. doi: 10.1111/j.1708-8208.2011.00382.x.
- [25] Liu J, Kerns DG. Mechanisms of guided bone regeneration: a review[J]. *Open Dent J*, 2014, 8: 56-65. doi: 10.2174/1874210601408010056.
- [26] Bannister SR, Powell CA. Foreign body reaction to anorganic bovine bone and autogenous bone with platelet-rich plasma in guided bone regeneration[J]. *J Periodontol*, 2008, 79(6): 1116-1120. doi: 10.1902/jop.2008.060475.
- [27] Tresguerres F, Tresguerres IF, Iglesias O, et al. The role of cortical perforations in allogeneic block grafting for lateral augmentation in maxilla: a randomized clinical trial[J]. *Clin Implant Dent Relat Res*, 2021, 23(4): 530-542. doi: 10.1111/cid.12996.
- [28] Bordukalo-Nikšić T, Kufner V, Vukičević S. The role of BMPs in the regulation of osteoclasts resorption and bone remodeling: from experimental models to clinical applications[J]. *Front Immunol*, 2022, 13: 869422. doi: 10.3389/fimmu.2022.869422.
- [29] Kim BJ, Koh JM. Coupling factors involved in preserving bone balance[J]. *Cell Mol Life Sci*, 2019, 76(7): 1243-1253. doi: 10.1007/s00018-018-2981-y.
- [30] Kluger R, Bouhon W, Freudenberger H, et al. Removal of the surface layers of human cortical bone allografts restores in vitro osteoclast function reduced by processing and frozen storage[J]. *Bone*, 2003, 32(3): 291-296. doi: 10.1016/s8756-3282(02)00980-8.
- [31] Weitzmann MN. The role of inflammatory cytokines, the RANKL/OPG axis, and the immunoskeletal interface in physiological bone turnover and osteoporosis[J]. *Scientifica (Cairo)*, 2013, 2013: 125705. doi: 10.1155/2013/125705.
- [32] Kohli N, Stoddart JC, van Arkel RJ. The limit of tolerable micromotion for implant osseointegration: a systematic review[J]. *Sci Rep*, 2021, 11(1): 10797. doi: 10.1038/s41598-021-90142-5.
- [33] Feher B, Kamleitner C, Heimel P, et al. The effect of osteocyte-derived RANKL on bone graft remodeling: an *in vivo* experimental study[J]. *Clin Oral Implants Res*, 2023, 34(12): 1417-1427. doi: 10.1111/clr.14187.
- [34] Fu JH, Choo H, Ong DS, et al. Long-term stability of horizontal bone augmentation at implant sites[J]. *Periodontol 2000*, 2026. doi: 10.1111/prd.70026.
- [35] Udagawa N, Koide M, Nakamura M, et al. Osteoclast differentiation by RANKL and OPG signaling pathways[J]. *J Bone Miner Metab*, 2021, 39(1): 19-26. doi: 10.1007/s00774-020-01162-6.
- [36] Miron RJ. Optimized bone grafting[J]. *Periodontol 2000*, 2024, 94(1): 143-160. doi: 10.1111/prd.12517.
- [37] Wang T, Bai J, Lu M, et al. Engineering immunomodulatory and osteoinductive implant surfaces via mussel adhesion-mediated ion coordination and molecular clicking[J]. *Nat Commun*, 2022, 13(1): 160. doi: 10.1038/s41467-021-27816-1.
- [38] Li J, Qu Y, Chu B, et al. Research progress on biomaterials with immunomodulatory effects in bone regeneration[J]. *Adv Sci (Weinh)*, 2025, 12(33): e01209. doi: 10.1002/advs.202501209.
- [39] Shi X, Xu C, Chen Z, et al. Biomaterial-mediated macrophage polarization remodeling and sequential regulation: a potential strategy in bone infections treatment[J]. *Bone Res*, 2025, 13(1): 96. doi: 10.1038/s41413-025-00471-8.
- [40] Su N, Saqib H, Villicana C, et al. Modulating immune-stem cell crosstalk enables robust bone regeneration *via* tuning compositions of macroporous scaffolds[J]. *NPJ Regen Med*, 2025, 10(1): 33. doi: 10.1038/s41536-025-00421-2.

- [41] Liu G, Xue J, Zhou X, et al. The paradigm shifts of periodontal regeneration strategy: from reparative manipulation to developmental engineering[J]. *Bioact Mater*, 2025, 49: 418-436. doi: 10.1016/j.bioactmat.2025.03.009.
- [42] Li Y, Ji L, Yu J, et al. Bioactive materials-mediated regulation of bone marrow microenvironment: mechanistic insights and therapeutic potentials[J]. *Adv Mater*, 2026, 38(1): e11497. doi: 10.1002/adma.202511497.
- [43] Sun M, Xu C, Wu R, et al. Surface-engineered orthopedic implant to break the antimicrobial-osteogenic paradox at biointerfaces in the "race for the surface"[J]. *Adv Mater*, 2025, 37(37): e2506113. doi: 10.1002/adma.202506113.
- [44] Zhou W, Liu Y, Nie X, et al. Peptide-based inflammation-responsive implant coating sequentially regulates bone regeneration to enhance interfacial osseointegration[J]. *Nat Commun*, 2025, 16(1): 3283. doi: 10.1038/s41467-025-58444-8.
- [45] Dong Z, Gao C, Wang X, et al. Magnesium ion implantation enhances the osseointegration and vascularization of 3D-printed CoCrMo alloy scaffolds for load-bearing orthopedic applications[J]. *Bioact Mater*, 2025, 57: 676-693. doi: 10.1016/j.bioactmat.2025.11.012.
- [46] Huang K, Li Q, Liu Y, et al. 3D-printed functionalized strontium-silk fibroin-hydroxyapatite scaffolds facilitate bone regeneration via immunomodulatory and sequential angiogenic-osteogenic coupling[J]. *Bioact Mater*, 2025, 55: 271-289. doi: 10.1016/j.bioactmat.2025.09.033.
- [47] AwadK, TawikMA, HusseinMM, et al. Tooth shell versus bone shell technique for horizontal maxillary alveolar ridge augmentation[J]. *BMC Oral Health*, 2025, 25(1): 642. doi: 10.1186/s12903-025-05940-4.
- [48] Kang JS, Kim NH. The biomechanical properties of deep freezing and freeze drying bones and their biomechanical changes after *in vivo* allograft[J]. *Yonsei Med J*, 1995, 36(4): 332-335. doi: 10.3349/ymj.1995.36.4.332.
- [49] Ina J, Vakharia A, Akkus O, et al. The high-cycle fatigue life of cortical bone allografts is radiation sterilization dose-dependent: an *in vitro* study[J]. *Clin Orthop Relat Res*, 2022, 480(6): 1208-1219. doi: 10.1097/CORR.0000000000002146.
- [50] Shin M, Pelletier MH, Lovric V, et al. Effect of gamma irradiation and supercritical carbon dioxide sterilization with Novakill™ or ethanol on the fracture toughness of cortical bone[J]. *J Biomed Mater Res B Appl Biomater*, 2024, 112(1): e35356. doi: 10.1002/jbm.b.35356.
- [51] Burger EA, Meshkini H, Lindeboom JA. One versus two titanium screw fixation of autologous onlay bone grafts in the anterior maxilla: a randomised histological pilot study[J]. *Eur J Oral Implantol*, 2011, 4(3): 219-225.
- [52] Quereshy FA, Dhaliwal HS, El SA, et al. Resorbable screw fixation for cortical onlay bone grafting: a pilot study with preliminary results[J]. *J Oral Maxillofac Surg*, 2010, 68(10): 2497-2502. doi: 10.1016/j.joms.2010.05.060.
- [53] Raghoobar GM, Liem RS, Bos RR, et al. Resorbable screws for fixation of autologous bone grafts[J]. *Clin Oral Implants Res*, 2006, 17(3): 288-293. doi: 10.1111/j.1600-0501.2005.01200.x.
- [54] Qiu L, Yu H. Onlay grafting with bovine bone mineral block for horizontal reconstruction of severely atrophic alveolar ridges in anterior maxillae: a 6-year prospective study[J]. *J Craniomaxillofac Surg*, 2018, 46(8): 1199-1204. doi: 10.1016/j.jcms.2018.04.004.
- [55] Yu H, Chen L, Zhu Y, et al. Bilamina cortical tenting grafting technique for three-dimensional reconstruction of severely atrophic alveolar ridges in anterior maxillae: a 6-year prospective study[J]. *J Craniomaxillofac Surg*, 2016, 44(7): 868-875. doi: 10.1016/j.jcms.2016.04.018.
- [56] Kovac Z, Cabov T, Blaskovic M, et al. Regeneration of horizontal bone defect in edentulous maxilla using the allogenic bone-plate shell technique and a composite bone graft-a case report[J]. *Medicina (Kaunas)*, 2023, 59(3): 494. doi: 10.3390/medicina59030494.
- [57] Kloss FR, Offermanns V, Donkiewicz P, et al. Customized allogeneic bone grafts for maxillary horizontal augmentation: a 5-year follow-up radiographic and histologic evaluation[J]. *Clin Case Rep*, 2020, 8(5): 886-893. doi: 10.1002/ccr3.2777.
- [58] Khojasteh A, Behnia H, Shayesteh YS, et al. Localized bone augmentation with cortical bone blocks tented over different particulate bone substitutes: a retrospective study[J]. *Int J Oral Maxillofac Implants*, 2012, 27(6): 1481-1493.
- [59] Deepika-Pennemetsa SL, Thomas R, Baron TK, et al. Cortical lamina technique: a therapeutic approach for lateral ridge augmentation using guided bone regeneration[J]. *J Clin Exp Dent*, 2017, 9(1): e21-e26. doi: 10.4317/jced.53008.
- [60] Misch CE, Dietsch F. Bone-grafting materials in implant dentistry [J]. *Implant Dent*, 1993, 2(3): 158-167. doi: 10.1097/00008505-199309000-00003.
- [61] Landi L. Ridge augmentation using demineralized freeze-dried bone allograft with barrier membrane and cortical columns[J]. *Compend Contin Educ Dent*, 1998, 19(12): 1221-1223, 1226-1230, 1232; quiz 1234.
- [62] Orti V, Bousquet P, Tramini P, et al. Benefits of mineralized bone cortical allograft for immediate implant placement in extraction sites: an *in vivo* study in dogs[J]. *J Periodontol Implant Sci*, 2016, 46(5): 291-302. doi: 10.5051/jpis.2016.46.5.291.
- [63] Elborae MO, Alqutaibi AY, Aboalrejal AN, et al. Regenerative approaches in alveolar bone augmentation for dental implant placement: techniques, biomaterials, and clinical decision-making: a comprehensive review[J]. *J Dent*, 2025, 154: 105612. doi: 10.1016/j.jdent.2025.105612.
- [64] Frost HM. The regional acceleratory phenomenon: a review[J]. *Henry Ford Hosp Med J*, 1983, 31(1): 3-9.
- [65] Danesh-Sani SA, Tarnow D, Yip JK, et al. The influence of cortical bone perforation on guided bone regeneration in humans[J]. *Int J Oral Maxillofac Surg*, 2017, 46(2): 261-266. doi: 10.1016/j.ijom.2016.10.017.
- [66] Delloye C, Simon P, Nyssen-Behets C, et al. Perforations of cortical bone allografts improve their incorporation[J]. *Clin Orthop Relat Res*, 2002, (396): 240-247. doi: 10.1097/00003086-200203000-00035.

- [67] Acar AH, Alan H, Özgür C, et al. Is more cortical bone decortication effective on guided bone augmentation?[J]. *J Craniofac Surg*, 2016, 27(7): 1879-1883. doi: 10.1097/SCS.0000000000002932.
- [68] Neira P, Moreno X, Caric Y, et al. Two-step periosteal releasing incision for tension-free flap closure after implant placement with simultaneous guided bone regeneration[J]. *J Oral Implantol*, 2024, 50(4): 317-321. doi: 10.1563/aaid-joi-D-24-00032.
- [69] Al Haydar B, Kang P, Momen-Heravi F. Efficacy of horizontal alveolar ridge expansion through the alveolar ridge split procedure: a systematic review and meta-analysis[J]. *Int J Oral Maxillofac Implants*, 2023, 38(6): 1083-1096. doi: 10.11607/jomi.9972.
- [70] Albassal A, Al-Khanati NM, Zenati M. Buccal plate fracture during dental implant insertion after mandibular alveolar ridge splitting and expansion managed with bone grafting alone: a case report [J]. *Int J Surg Case Rep*, 2025, 135: 111933. doi: 10.1016/j.ijscr.2025.111933.
- [71] Goudarzimoghaddam F, Ekhlasmankermani M, Houshmand B, et al. Internal allo-cortical tenting: a modified ridge split technique in three-dimensional ridge augmentation[J]. *J Oral Implantol*, 2024, 50(4): 384-390. doi: 10.1563/aaid-joi-D-24-00004.
- [72] Santoro A, Voto A, Fortino L, et al. Bone defect treatment in regenerative medicine: exploring natural and synthetic bone substitutes [J]. *Int J Mol Sci*, 2025, 26(7): 3085. doi: 10.3390/ijms26073085.
- [73] Ho E, Latif J, Meller C. Complications of cartilage and bone grafting to the head and neck[J]. *Curr Opin Otolaryngol Head Neck Surg*, 2025, 33(4): 249-254. doi: 10.1097/MO0.0000000000001058.
- [74] American Association of Tissue Banks. 16th Annual meeting[J]. *Transfusion*, 1993, 33(7): 610-621. doi: 10.1046/j.1537-2995.
- [75] Vangsness CT Jr. Allografts: graft sterilization and tissue banking safety issues[M]//Noyes FR. *Noyes' knee disorders: surgery, rehabilitation, clinical outcomes*. 2nd ed. Philadelphia: Saunders, 2020: 240.
- [76] Yao F, Seed C, Farrugia A, et al. The risk of HIV, HBV, HCV and HTLV infection among musculoskeletal tissue donors in Australia [J]. *Am J Transplant*, 2007, 7(12): 2723-2726. doi: 10.1111/j.1600-6143.2007.02012.x.
- [77] Dellavia C, Giammattei M, Carmagnola D, et al. Iliac crest fresh-frozen allografts versus autografts in oral pre-prosthetic bone reconstructive surgery: histologic and histomorphometric study[J]. *Implant Dent*, 2016, 25(6): 731-738. doi: 10.1097/ID.0000000000000451.
- [78] Saveinai S, Banodkar A, Gaikwad R, et al. Clinical efficacy of allogeneic bone plate shell technique for alveolar ridge augmentation: a systematic review[J]. *Cureus*, 2025, 17(12): e99228. doi: 10.7759/cureus.99228.
- [79] Spin-Neto R, Stavropoulos A, Coletti F. L., et al. Remodeling of cortical and corticocancellous fresh-frozen allogeneic block bone grafts--a radiographic and histomorphometric comparison to autologous bone grafts [J]. *Clin Oral Implants Res*, 2015, 26(7): 747-752. doi: org/10.1111/clr.12343.

(编辑 周春华, 曾曙光)



Open Access

This article is licensed under a Creative Commons Attribution 4.0 International License.

Copyright © 2026 by Editorial Department of Journal of Prevention and Treatment for Stomatological Diseases



官网



【作者简介】 陈泽涛, 教授, 主任医师, 研究员, 博士生导师。现任中山大学光华口腔医学院·附属口腔医院副院长, 广东省牙颌系统修复重建技术与材料工程技术研究中心主任, 广东省口腔医学重点实验室副主任。入选国家海外高层次人才计划。担任中华口腔医学会口腔生物医学专业委员会常务委员等。共发表SCI学术论文101篇(含独立/最后通信作者49篇), 获发明专利10项。主持ITI Research Grant等国际项目, 国家重点研发计划(课题负责人)、国家自然科学基金、广东省杰青、广州市重点研发等国内项目。主编的《单颗后牙种植修复决策路径及操作实践》及《口腔基础研究导论》由人民卫生出版社出版。首创口腔基础研究导论课程, 获国家一流本科课程认定。