

[DOI] 10.12016/j.issn.2096-1456.2023.10.001

· 专家论坛 ·

口腔颌面锥形束CT在根折诊断中的应用

李刚

北京大学口腔医学院·口腔医院医学影像科, 国家口腔疾病临床医学研究中心, 口腔生物材料和数字诊疗装备国家工程研究中心-口腔数字医学北京市重点实验室, 北京(100081)

【摘要】 口腔颌面锥形束CT(cone beam computed tomography, CBCT)现已被广泛应用于口腔医学的各个领域。有关根折,尤其是应用CBCT诊断根纵裂一直是研究热点,其研究内容主要包括以下5个方面:①CBCT对根折的诊断效能研究;②扫描参数对CBCT诊断根折准确性的影响,如扫描视野、空间分辨率、管电流和管电压等;③图像后处理技术,主要是金属伪影消除技术的应用能否提高根管治疗后和根管内有桩核时根折诊断的准确性;④根纵裂临床诊断模式的建立与验证;⑤人工智能和对比剂在CBCT图像根折诊断中的应用。与根尖片相比,CBCT可以显著提高未经根管治疗患牙的根折诊断准确性;但是对于根管治疗后的患牙,根纵裂的诊断需结合临床体征共同判定,其中患牙颊舌(腭)向的垂直性骨吸收是根纵裂的特征性指标。根纵裂的宽度是影响根纵裂诊断准确性的重要原因,而CBCT扫描时采用的体素大小并不是影响根纵裂诊断准确性的必要因素;除个别机型外,根纵裂的折裂方向不影响其诊断准确性;图像后处理技术,特别是金属伪影消除技术不能够提高根纵裂诊断的准确性,还可能降低诊断效能,临床中不建议应用。

【关键词】 锥形束CT; 根折; 根纵裂; 扫描视野; 空间分辨率; 管电流; 管电压; 金属伪影消除; 人工智能; 对比剂

【中图分类号】 R78 **【文献标志码】** A **【文章编号】** 2096-1456(2023)10-0685-07

【引用著录格式】 李刚. 口腔颌面锥形束CT在根折诊断中的应用[J]. 口腔疾病防治, 2023, 31(10): 685-691. doi:10.12016/j.issn.2096-1456.2023.10.001.

Application of cone beam computed tomography in the diagnosis of root fractures LI Gang. Department of Oral and Maxillofacial Radiology, Peking University School and Hospital of Stomatology & National Clinical Research Center for Oral Diseases & National Engineering Research Center of Oral Biomaterials and Digital Medical Devices & Beijing Key Laboratory of Digital Stomatology, Beijing 100081, China

Corresponding author: LI Gang, Email: kqgang@bjmu.edu.cn, Tel: 86-10-82195328

【Abstract】 Cone beam computed tomography (CBCT) has been widely used in various fields of dentistry. The diagnosis of root fractures, especially vertical root fractures (VRFs) with CBCT images, has been a research hotspot since then. Research on this area mainly includes the following five aspects: ① the diagnostic efficiency of CBCT images for root fractures; ② the influence of scanning parameters on the diagnostic accuracy of CBCT images in root fractures, such as scanning field of view, spatial resolution, tube current and tube voltage; ③ whether the application of image postprocessing techniques, especially metal artifact reduction (MAR), can improve the diagnostic accuracy of root fractures after root canal treatment and/or there is a post core in the root canal; ④ establishment and validation of clinical diagnosis model for vertical root fracture; and ⑤ application of artificial intelligence technology and contrast agent in root canals for the diagnosis of CBCT image in root fractures. Compared with periapical radiographs, CBCT images can improve the diagnostic accuracy of root fractures in nonendodontic treated teeth; however, for teeth that have undergone endodontic treatment, the diagnosis of VRF must be combined with clinical signs. Vertical bone resorption in the buccolingual (palatal) direction is a characteristic indicator of VRF. The width of the VRF is an important factor affecting the diagnostic accuracy, but the voxel size used in CBCT scanning is not a necessary factor affecting its diagnostic accuracy; the frac-

【收稿日期】 2022-12-03; **【修回日期】** 2023-02-06

【基金项目】 国家自然科学基金项目(81671034);北京大学百度基金资助项目(2020037)

【通信作者】 李刚, 主任医师, 博士, Email: kqgang@bjmu.edu.cn, Tel: 86-10-82195328



微信公众号

ture direction does not affect the diagnostic accuracy of the VRF. Image postprocessing techniques, especially MAR, cannot improve the diagnostic accuracy of VRF and may also reduce the diagnostic efficiency, so they are not recommended for clinical application.

【Key words】 cone beam computed tomography; root fracture; vertical root fracture; field of view; spatial resolution; tube current; tube voltage; metal artefact reduction; artificial intelligence; contrast media agent

J Prev Treat Stomatol Dis, 2023, 31(10): 685-691.

【Competing interests】 The author declares no competing interest.

This study was supported by National Natural Science Foundation of China (No. 81671034) and PKU-Baidu Fund (No. 2020037).

口腔颌面锥形束CT(cone beam computed tomography, CBCT)是上世纪末发明的专用于口腔医学的三维成像技术,现已广泛应用于口腔医学的各个领域。据文献报道,采用CBCT检查的常见口腔疾病包括阻生智齿、种植修复、牙体牙髓病、颞下颌关节病、错殆畸形、牙周病、多生牙、外伤和颌下腺疾病^[1-2]。根折作为外伤和牙体牙髓病治疗中常见的并发症之一,由于部位隐匿,很难在直视下被观察到,常常需要借助X线检查来辅助诊断。由于二维影像中相邻解剖结构的影像重叠以及根折裂纹的细小与隐匿,有时根折是临床诊断中的一个难点。CBCT的应用,极大地提高了根折诊断的准确性,使以受试者工作特征曲线下面积(area under the receiver operating characteristic curve, AUC)为代表的诊断准确性由根尖片的0.481提高到了0.919^[3]。欧盟委员会2012年颁布的辐射防护172号文件“以循证医学为基础的牙颌面CBCT应用指南”中明确指出,对于牙外伤(可疑根折)的病例,当根尖片检查不能满足治疗计划的确定时,建议采用小视野、高分辨率的CBCT进行检查^[4]。美国牙体牙髓病学会和口腔颌面放射学会联合发布的“CBCT在牙髓病中的应用”指出对于复杂的牙-牙槽突创伤,特别是根折、牙脱位和牙槽突骨折,应采用CBCT检查^[5]。中华口腔医学会牙体牙髓病专业委员会2021年发表了“牙体牙髓病诊疗中口腔放射学的应用指南”,其中也明确强调,当根尖片无法判断折裂线的根尖向延伸时建议使用CBCT。当根管内没有能够引起射线束硬化伪影的充填材料、桩核等时,CBCT诊断牙根折裂的灵敏度和特异度均高于根尖片,其三维影像可清晰呈现颊舌侧根折线的具体位置和牙槽骨破坏范围,对诊断和治疗方案的选择具有指导意义^[6]。

有关根折,尤其是应用CBCT诊断根纵裂一直是研究热点,其研究内容主要包括以下5个方面:

①CBCT对根折的诊断效能研究,以上指南中相关内容的发布,就是在大量离体和在体实验充分论证了CBCT在根折中的诊断效能优于根尖片的基础上建立的;②扫描参数对CBCT诊断根折准确性的影响,如扫描视野、空间分辨率、管电流和管电压等;③图像后处理技术,主要是金属伪影消除技术(metal artefact reduction, MAR)的应用能否提高根管治疗后和根管内有桩核时根折诊断的准确性;④根纵裂临床诊断模式的建立与验证;⑤人工智能和对比剂在CBCT图像根折诊断中应用。本文拟就这5个方面对口腔颌面CBCT在根折诊断中的应用展开述评。

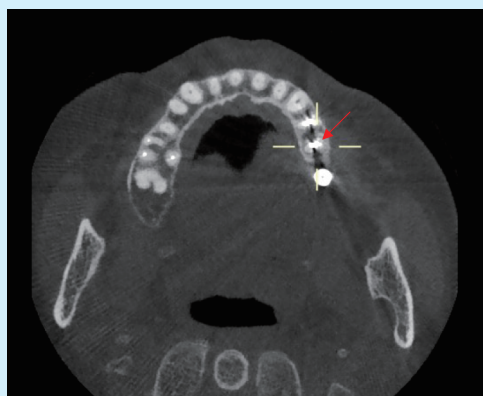
1 CBCT对根折的诊断效能研究

有关CBCT诊断根折的准确性,在根管内没有充填物、桩核、金属冠修复的前提下,诊断准确性比较高^[3,7-10],这也是形成以上指南中相关内容的一个重要基础。但是,针对根管治疗后、有桩核冠修复的患牙以及患牙邻近种植体时,对根折的诊断准确性差异很大^[11-16]。这主要是由于根管内致密的充填物、桩核、金属冠等能够产生射线束硬化伪影,如图1所示,可掩盖根折细小的裂纹或裂开不明显的病例,使其无法正确判断,故在临床中对于根管治疗后的患牙,如果要观察牙隐裂和细小的根折,应在去除充填物的前提下拍摄CBCT,否则不建议拍摄。

2 扫描参数对CBCT诊断根折准确性的影响

2.1 空间分辨率

空间分辨率和扫描视野是最早被关注的两个扫描参数。空间分辨率是指图像中可辨认的临界物体空间几何长度的最小极限,即对细微结构的分辨率。空间分辨率越高说明图像对细微结构的分辨能力越强。图像的理论空间分辨率=1/2*像素值,



The beam hardening artifacts are shown as strip-like low density (shown by "+") and scattering high density (shown by arrow), which affect observation

Figure 1 CBCT beam hardening artifacts

图1 CBCT 射线束硬化伪影

图像的空间分辨率通常以像素大小来代表,像素值越小,说明图像的空间分辨率越高。在CBCT图像中,以体素值来代表图像的空间分辨率,体素值越小,理论上空间分辨率越高。例如,如果拍摄CBCT图像选用的体素值为 $150\ \mu\text{m}$,那么CBCT图像的理论空间分辨率约为 $3.3\ \text{lp/mm}$,高于 $200\ \mu\text{m}$ 时的 $2.5\ \text{lp/mm}$ 。理论上,空间分辨率越高,对细节观察越清晰,诊断的准确性就越高。欧盟委员会172号文件明确建议采用小视野、高分辨率的CBCT进行根折检查。但是,后期的研究显示,实测空间分辨率往往小于理论空间分辨率^[17-18]

笔者课题组前期的一项系统回顾与meta分析显示,对于没有经过根管治疗的牙齿,CBCT的体素大小并不能够影响牙根折裂诊断的准确性^[8]。在这项系统回顾与meta分析中,最终纳入了12篇文献,研究主要集中于两个品牌的CBCT机,采用的体素值大小分别为i-CAT: 125、200、250、300和 $400\ \mu\text{m}$; 3D Accuitomo: $80\ \mu\text{m}$ 和 $125\ \mu\text{m}$ 。为了减少不同厂家机器设备本身因素,如探测器、图像后处理技术等对图像质量的影响,根折诊断准确性只在相同设备内进行比较。由于扫描时采用的体素大小与患者受到的辐射剂量成反比,即采用的体素越小,患者受到的辐射剂量越大^[19-20],所以在临床实践中如果较大体素条件下扫描获得的CBCT图像与小体素扫描时获得的CBCT图像具有同等的诊断效能,笔者会建议采用较大的体素进行扫描,以此避免过度照射。笔者发现,在早期的研究中,研究者们很少关注根折裂隙的大小对根

折诊断准确性的影响,这也是有些实验结果不一致的根本原因。笔者据此设计了一系列实验来验证根折裂隙宽度与方向对根折诊断准确性的影响^[21-22]。经过计算,共搜集161颗离体牙,采用金刚石线切割机制备了51颗根纵裂(vertical root fracture, VRF)牙齿模型,分为宽裂隙组和窄裂隙组。采用四种CBCT影像设备对模拟正常颌骨内的离体牙进行扫描,在保持扫描视野大小不变的情况下,扫描体素大小分别为New Tom VG: 75、100、125、150 μm ; 3D Accuitomo 170: 80、125、160、200、250、300 μm ; ProMax 3D Mid; 150、200 μm ; i-CAT FLX: 125、200、250、300 μm 。通过受试者工作特征曲线下面积的计算来确定不同体素条件下CBCT图像诊断根纵裂的准确性,实验结果如图2。结果显示,宽裂隙组的诊断准确性高于窄裂隙组;CBCT扫描时采用的体素大小并不是影响根纵裂诊断准确性的必要因素;根纵裂诊断准确性与CBCT机的自身性能有关。这与临床实践中的直观感受是一致的,即越细小的裂纹越难观察到。

那么,根折诊断的准确性是否与牙根折裂的方向有关呢?笔者在前一实验的基础上,选取了148颗离体牙,其中18颗牙齿沿着颊舌向,20颗牙齿沿着近远中向制备根折线,根折宽度同上一实验中的窄裂隙组。实验结果表明除了3D Accuitomo 170组有显著性差异外,其他三组图像无显著差异。这一结果进一步确认了根折诊断的准确性与根折裂的方向关系不大,但与所选用CBCT机有关,也进一步说明了各个生产商所采用的生产工艺和图像后处理技术是不相同的。

2.2 扫描视野

有关扫描视野对根折诊断准确性的影响,有研究指出,患牙位于扫描视野中心位置时,根折诊断的准确性最高,故建议拍摄CBCT图像时,应将患牙置于图像的中心位置^[23]。这一研究结果与早期的实验研究一致。另一方面,由于扫描视野的大小与所选用的体素值大小成正比,即扫描视野越大,所采用的体素值也会相应增大,故扫描视野大小对诊断准确性的影响,与体素大小对图像诊断准确性的影响是一致的。

2.3 管电流和管电压

管电流和管电压对CBCT图像质量的影响主要依赖于根管内是否有根充物,以及根折牙齿周围是否有种植体等。对于没有经过根管治疗牙齿根折的诊断,研究结果并不一致。有研究显示,在

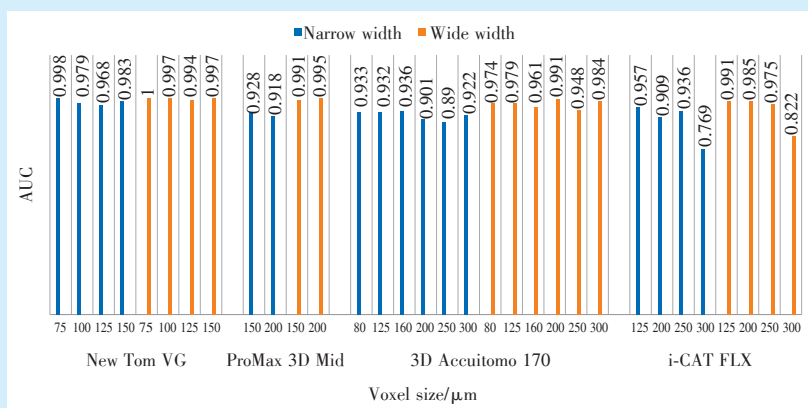


Figure 2 Influence of CBCT voxel size on the diagnostic accuracy of vertical root fracture

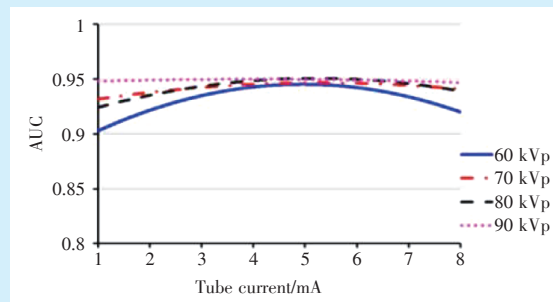
图2 CBCT体素对根纵裂诊断准确性的影响

The area under the receiver operating characteristic curve (AUC) represents the diagnostic accuracy; the higher the AUC value is, the higher the diagnostic accuracy. The diagnostic accuracy of vertical root fractures was not consistent for CBCT images with the same or similar voxel size by the different devices; the diagnostic accuracy of the wide width group was higher than that of the narrow width group of fractures

根管内没有充填物,管电压和扫描视野保持不变,管电流分别为4.0、5.0、6.3、8.0、10.0 mA时,应用CBCT机Scanora 3DX(Soredex,芬兰)扫描获得的CBCT图像在管电压为8 mA和10 mA时,诊断准确性最高^[24];而另一项研究则显示,管电流的变化对根折诊断的准确性没有影响^[25]。在根管内有根充物的情况下,管电压的增高会提高根折诊断的准确性,而管电流对诊断准确性的影响,研究结果不一致^[25-26]。有关管电压和管电流对根折诊断准确性的影响,笔者也做了一项研究,实验结果表明,当管电压达到一定值时,如图3所示为90 kVp时,增加管电流并不能进一步提高根折诊断的准确性;管电压较低时,增加管电流到一定数值时,可有效提高根折的诊断准确性。但是这一数值的增加是有限度的,本实验中,管电流为5 mA时根折的诊断准确性最高,再增加管电流,根折诊断准确性不升反降^[27]。结合以上研究结果,可以明确建议在拍摄CBCT图像诊断根折时应采用高管电压,低管电流模式,这样不仅可以提高根折诊断的准确性,而且可以同时减少对患者的辐射剂量。

3 图像后处理技术对根折诊断准确性的影响

由于根管治疗后患牙内的高密度充填物、桩核、金属冠修复以及邻近的种植体影响患牙根折线的观察^[28-29],CBCT生产厂商提出了能够减少金属伪影影响的金属伪影消除技术(metal artifact reduction, MAR)。由于各厂商的MAR技术采用的原理不同,效果也不尽相同。近期的研究及系统综述和meta分析表明,MAR技术不能够提高根折诊断的准确性^[30-32]。



With the increase in tube voltage used, the diagnostic accuracy under different tube currents tended to be consistent

Figure 3 Influence of CBCT tube current and tube voltage on the diagnostic accuracy of vertical root fractures

图3 CBCT管电流、管电压对根纵裂诊断准确性的影响

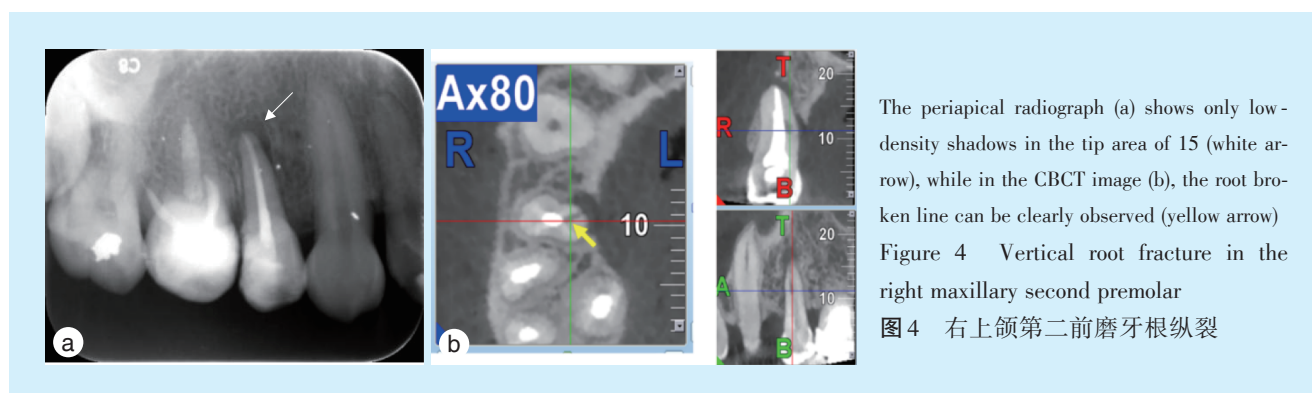
其他图像后处理技术的应用主要是锐化(sharpening filter)和硬化(hard filter)。一项研究显示,不论根管内有充填物与否,锐化都不能够提高根折的诊断准确性,而且加权Kappa检验显示5名观察者间和观察者内的一致性较低^[33]。另一项研究则表明,硬化和锐化都不能提高近远中向根纵裂的诊断准确性^[29]。

4 根纵裂临床诊断模式的建立与验证

根纵裂是指发生于牙根、未波及牙冠的完全或不完全性裂开,常发生于成人下颌磨牙,下颌第一磨牙近中根多见。牙根纵裂通常发生在根管治疗后的牙齿。细小的、没有完全裂开的根纵裂在X线影像检查中很难被观察到,故早期不易确

诊,在临床上表现为久治不愈、窦道形成以及周围牙槽骨的破坏。所以在临床中,通常以间接征象,辅助根纵裂的诊断,根尖片中的表现为折裂周围的类圆形或“J”型的低密度影(图4)。由于根管治疗后,根管内高密度充填物伪影的影响,临床中应用CBCT很难直接观察到裂隙的存在,故间接征象也是诊断根纵裂的一个主要方法。研究显示,仅仅依靠直接观察到折裂线而对CBCT图像中的根纵裂进行诊断的准确性明显低于结合牙周袋的形成、窦道等综合因素判断后的诊断准确性^[34-35]。另

一项研究则表明,CBCT图像中患牙颊舌(腭)向的垂直性骨吸收是根纵裂的一个重要指征,这一指征由于影像重叠的原因,在二维影像中不易观察到^[13]。这些研究确认了结合CBCT图像中的间接征象诊断根折模式的可行性与准确性。为此,2019年欧洲牙髓病学会在2014年发表的“CBCT在牙髓病治疗中的应用”的基础上,增加了“在临床检查和二维影像检查不能确定根折时,对于根尖周骨质有破坏怀疑根折时,建议应用CBCT检查”。



5 人工智能和对比剂在CBCT图像根折诊断中的应用

人工智能是近几年兴起的一项新技术,现已广泛应用于口腔医学的各个领域^[36]。利用人工智能技术诊断根折还处于起步阶段,现有研究表明,应用CBCT图像训练的诊断模型对根折的诊断准确性明显优于根尖片,对没有经过根管治疗的根纵裂的诊断可以与放射科医生相媲美^[37-38]。

为了提高CBCT诊断根折的准确性,有学者尝试应用对比剂辅助诊断。对比剂可以渗入到根折线中,借以提高裂纹的显示,但研究仍处于实验阶段^[39-42]。

6 小结

综上所述,CBCT可以显著提高没有经过根管治疗患牙的根折诊断准确性;但是对于经过根管治疗后的患牙,根纵裂的诊断需结合临床体征共同判定,其中患牙颊舌(腭)向的垂直性骨吸收是根纵裂的一个特征性指标。根纵裂的宽度是影响根纵裂诊断准确性的一个重要原因,而CBCT扫描时采用的体素大小并不是影响根纵裂诊断准确性的必要因素;除个别机型外,根纵裂的折裂方向不影响其诊断准确性;MAR技术不能够提高根纵裂

诊断的准确性,还可能降低诊断效能,临床中不建议应用。在诊断根纵裂时,建议结合间接征象如牙周袋、窦道等进行综合判断。

【Author contributions】 Li G conceptualized and wrote the article, reviewed the article and approved the final manuscript as submitted.

参考文献

- [1] 吴宝江,牛忠英,史亮,等. CBCT在口腔门诊临床诊治中的应用与分析[J]. 中华老年口腔医学杂志, 2015, 13(4): 200-204. doi: 10.3969/j.issn.1672-2973.2015.04.003.
Wu BJ, Niu ZY, Shi L, et al. Clinical application of cone-beam CT in the dental clinic[J]. Chin J Geriatr Dent, 2015, 13(4): 200-204. doi: 10.3969/j.issn.1672-2973.2015.04.003.
- [2] 王菲. 口腔颌面锥形束CT临床应用现状及图像质量评价的研究[D]. 北京:北京大学, 2019.
Wang F. Research on the clinical application status and image quality evaluation of oral and maxillofacial conical beam CT[D]. Beijing: Peking University, 2019.
- [3] Wang P, Yan XB, Lui DG, et al. Detection of dental root fractures by using cone-beam computed tomography[J]. Dentomaxillofac Radiol, 2011, 40(5): 290-298. doi: 10.1259/dmfr/84907460.
- [4] Patel S, Brown J, Semper M, et al. European Society of Endodontology position statement: use of cone beam computed tomography in endodontics: European Society of Endodontology (ESE) developed by[J]. Int Endod J, 2019, 52(12): 1675-1678. doi: 10.1111/iej.13187.

- [5] Special Committee to Revise the Joint AAE/AAOMR Position Statement on use of CBCT in Endodontics. AAE and AAOMR joint position statement: use of cone beam computed tomography in endodontics 2015 update[J]. Oral Surg Oral Med Oral Pathol Oral Radiol, 2015, 120(4): 508 - 512. doi: 10.1016/j.oooo.2015.07.033.
- [6] 中华口腔医学会牙体牙髓病学专业委员会. 牙体牙髓病诊疗中口腔放射学的应用指南[J]. 中华口腔医学杂志, 2021, 56(4): 311-317. doi: 10.3760/cma.j.cn112144-20210125-00039. Society of Cariology and Endodontics Chinese Stomatological Association. Guidelines for radiographic examination in cariology and endodontics[J]. Chin J Stomatol, 2021, 56(4): 311 - 317. doi: 10.3760/cma.j.cn112144-20210125-00039.
- [7] Talwar S, Utneja S, Nawal RR, et al. Role of cone-beam computed tomography in diagnosis of vertical root fractures: a systematic review and meta - analysis[J]. J Endod, 2016, 42(1): 12 - 24. doi: 10.1016/j.joen.2015.09.012.
- [8] Ma RH, Ge ZP, Li G. Detection accuracy of root fractures in cone-beam computed tomography images: a systematic review and meta-analysis[J]. Int Endod J, 2016, 49(7): 646 - 654. doi: 10.1111/iej.12490.
- [9] Salineiro FCS, Kobayashi-Velasco S, Braga MM, et al. Radiographic diagnosis of root fractures: a systematic review, meta-analyses and sources of heterogeneity[J]. Dentomaxillofac Radiol, 2017, 46(8): 20170400. doi: 10.1259/dmfr.20170400.
- [10] Gao A, Cao D, Lin Z. Diagnosis of cracked teeth using cone-beam computed tomography: literature review and clinical experience[J]. Dentomaxillofac Radiol, 2021, 50(5): 20200407. doi: 10.1259/dmfr.20200407.
- [11] Chang E, Lam E, Shah P, et al. Cone-beam computed tomography for detecting vertical root fractures in endodontically treated teeth: a systematic review[J]. J Endod, 2016, 42(2): 177 - 185. doi: 10.1016/j.joen.2015.10.005.
- [12] Dutra KL, Pachêco-Pereira C, Bortoluzzi EA, et al. Influence of intracanal materials in vertical root fracture pathway detection with cone-beam computed tomography[J]. J Endod, 2017, 43(7): 1170-1175. doi: 10.1016/j.joen.2017.02.006.
- [13] Zhang L, Wang T, Cao Y, et al. *In vivo* detection of subtle vertical root fracture in endodontically treated teeth by cone-beam computed tomography[J]. J Endod, 2019, 45(7):856-862. doi: 10.1016/j.joen.2019.03.006.
- [14] Karamifar K, Tondari A, Saghiri MA. Endodontic periapical lesion: an overview on the etiology, diagnosis and current treatment modalities[J]. Eur Endod J, 2020, 5(2): 54 - 67. doi: 10.14744/eej.2020.42714.
- [15] PradeepKumar AR, Shemesh H, Nivedhitha MS, et al. Diagnosis of vertical root fractures by cone-beam computed tomography in root-filled teeth with confirmation by direct visualization: a systematic review and meta - analysis[J]. J Endod, 2021, 47(8): 1198 - 1214. doi: 10.1016/j.joen.2021.04.022.
- [16] Gulibire A, Cao Y, Gao A, et al. Assessment of true vertical root fracture line in endodontically treated teeth using a new subtraction software - a micro-CT and CBCT study[J]. Aust Endod J, 2021, 47(2): 290-297. doi: 10.1111/aej.12476.
- [17] Brüllmann D, Schulze RK. Spatial resolution in CBCT machines for dental/maxillofacial applications - what do we know today?[J]. Dentomaxillofac Radiol, 2015, 44(1): 20140204. doi: 10.1259/dmfr.20140204.
- [18] Bamba J, Araki K, Endo A, et al. Image quality assessment of three cone beam CT machines using the SEDENTEXCT CT phantom[J]. Dentomaxillofac Radiol, 2013, 42(8): 20120445. doi: 10.1259/dmfr.20120445.
- [19] Ludlow JB, Timothy R, Walker C, et al. Effective dose of dental CBCT—a meta analysis of published data and additional data for nine CBCT units[J]. Dentomaxillofac Radiol, 2015, 44(1): 20140197. doi: 10.1259/dmfr.20140197.
- [20] da Silva Moura W, Chiqueto K, Pithon GM, et al. Factors influencing the effective dose associated with CBCT: a systematic review [J]. Clin Oral Investig, 2019, 23(3): 1319 - 1330. doi: 10.1007/s00784-018-2561-4.
- [21] Guo XL, Li G, Zheng JQ, et al. Accuracy of detecting vertical root fractures in non-root filled teeth using cone beam computed tomography: effect of voxel size and fracture width[J]. Int Endod J, 2019, 52(6): 887-898. doi: 10.1111/iej.13076.
- [22] Guo XL, Li G, Yin S, et al. Effect of fracture orientation on detection accuracy of vertical root fractures in non-endodontically treated teeth using cone beam computed tomography[J]. Clin Oral Investig, 2019, 23(12): 4433-4439. doi: 10.1007/s00784-019-02905-0.
- [23] de Oliveira Pinto MG, Melo SLS, Suassuna FCM, et al. Influence of size of field of view (FOV), position within the FOV, and scanning mode on the detection of root fracture and observer's perception of artifacts in CBCT images[J]. Dentomaxillofac Radiol, 2021, 50(6): 20200563. doi: 10.1259/dmfr.20200563.
- [24] Tangari-Meira R, Vancetto JR, Dovigo LN, et al. Influence of tube current settings on diagnostic detection of root fractures using cone-beam computed tomography: an *in vitro* study[J]. J Endod, 2017, 43(10): 1701-1705. doi: 10.1016/j.joen.2017.05.008.
- [25] Iikubo M, Kagawa T, Fujisawa J, et al. Effect of exposure parameters and gutta-percha cone size on fracture-like artifacts in endodontically treated teeth on cone-beam computed tomography images[J]. Oral Radiol, 2020, 36(4): 344-348. doi: 10.1007/s11282-019-00411-3.
- [26] Gaêta-Araujo H, Silva de Souza GQ, Freitas DQ, et al. Optimization of tube current in cone-beam computed tomography for the detection of vertical root fractures with different intracanal materials [J]. J Endod, 2017, 43(10): 1668-1673. doi: 10.1016/j.joen.2017.04.003.
- [27] 郭小龙. 口腔颌面锥形束CT诊断牙根纵裂的参数最优化研究[D]. 北京: 北京大学, 2019. Guo XL. Optimization of parameters for the diagnosis of root longitudinal fissures by oral and maxillofacial conical beam CT[D]. Beijing: Peking University, 2019.
- [28] Freitas DQ, Vasconcelos TV, Noujeim M. Diagnosis of vertical root fracture in teeth close and distant to implant: an *in vitro* study to assess the influence of artifacts produced in cone beam comput-

- ed tomography[J]. Clin Oral Investig, 2019, 23(3): 1263-1270. doi: 10.1007/s00784-018-2558-z.
- [29] De Martin E Silva D, Campos CN, Pires Carvalho AC, et al. Diagnosis of mesiodistal vertical root fractures in teeth with metal posts: influence of applying filters in cone-beam computed tomography images at different resolutions[J]. J Endod, 2018, 44(3): 470-474. doi: 10.1016/j.joen.2017.08.030.
- [30] Dalili Kajan Z, Taramsari M, Khosravi Fard N, et al. The efficacy of metal artifact reduction mode in cone-beam computed tomography images on diagnostic accuracy of root fractures in teeth with intracanal posts[J]. Iran Endod J, 2018, 13(1): 47 - 53. doi: 10.22037/iej.v13i1.17352.
- [31] Oliveira MR, Sousa TO, Caetano AF, et al. Influence of CBCT metal artifact reduction on vertical radicular fracture detection[J]. Imaging Sci Dent, 2021, 51(1): 55-62. doi: 10.5624/isd.20200191.
- [32] Fontenele RC, Machado AH, de Oliveira Reis L, et al. Influence of metal artefact reduction tool on the detection of vertical root fractures involving teeth with intracanal materials in cone beam computed tomography images: a systematic review and meta-analysis[J]. Int Endod J, 2021, 54(10): 1769 - 1781. doi: 10.1111/iej.13569.
- [33] González AR, Tosoni GM, Freitas DQ, et al. Influence of sharpening filters on the detection of root fractures using low-dose cone-beam computed tomography[J]. Clin Oral Investig, 2022, 26(7): 4797-4803. doi: 10.1007/s00784-022-04444-7.
- [34] Byakova SF, Novozhilova NE, Makeeva IM, et al. The accuracy of CBCT for the detection and diagnosis of vertical root fractures *in vivo*[J]. Int Endod J, 2019, 52(9): 1255 - 1263. doi: 10.1111/iej.13114.
- [35] Quintero-Álvarez M, Bolaños-Alzate LM, Villa-Machado PA, et al. In vivo detection of vertical root fractures in endodontically treated teeth: accuracy of cone-beam computed tomography and assessment of potential predictor variables[J]. J Clin Exp Dent, 2021, 13(2): e119-e131. doi: 10.4317/jced.57471.
- [36] 王琰琳, 李刚. 人工智能在口腔疾病影像诊断中的研究进展[J]. 口腔疾病防治, 2022, 30(11): 816 - 820. doi: 10.12016/j.issn.2096-1456.2022.11.009.
- Wang YL, Li G. Research progress on artificial intelligence in imaging diagnosis of oral diseases[J]. J Prev Treat Stomatol Dis, 2022, 30(11): 816 - 820. doi: 10.12016/j.issn.2096 - 1456.2022.11.009.
- [37] Johari M, Esmaili F, Andalib A, et al. Detection of vertical root fractures in intact and endodontically treated premolar teeth by designing a probabilistic neural network: an *ex vivo* study[J]. Dentomaxillofac Radiol, 2017, 46(2): 20160107. doi: 10.1259/dmfr.20160107.
- [38] Hu Z, Cao D, Hu Y, et al. Diagnosis of *in vivo* vertical root fracture using deep learning on cone - beam CT images[J]. BMC Oral Health, 2022, 22(1): 382. doi: 10.1186/s12903-022-02422-9.
- [39] Yuan M, Gao AT, Wang TM, et al. Using Meglumine Diatrizoate to improve the accuracy of diagnosis of cracked teeth on cone-beam CT images[J]. Int Endod J, 2020, 53(5): 709-714. doi: 10.1111/iej.13270.
- [40] Hu Z, Wang T, Pan X, et al. Comparison of diagnosis of cracked tooth using contrast-enhanced CBCT and micro-CT[J]. Dentomaxillofac Radiol, 2021, 50(7): 20210003. doi: 10.1259/dmfr.20210003.
- [41] Hu Z, Pan X, Hu Y, et al. Exploring the use of enhanced cone-beam CT technique to diagnose vertical root fracture[J]. J Mech Behav Biomed Mater, 2022, 130: 105175. doi: 10.1016/j.jmbbm.2022.105175.
- [42] Zhou J, Fu J, Xiao M, et al. New technique for detecting cracked teeth and evaluating the crack depth by contrast-enhanced cone beam computed tomography: an *in vitro* study[J]. BMC Oral Health, 2022, 22(1): 48. doi: 10.1186/s12903-022-02085-6.

(编辑 周春华, 曾曙光)



官网



【作者简介】 李刚, 医学博士, 北京大学口腔医学院主任医师、教授、博士研究生导师。2004年毕业于瑞典卡罗林斯卡医学院口腔学校(Karolinska Institutet, Institute of Odontology) 获医学博士学位, 随后在荷兰阿姆斯特丹大学口腔医学研究中心(Academic Center for Dentistry Amsterdam, ACTA) 做博士后, 主要参与了欧共体立项的“智能影像探头”(Intelligent Imaging Sensors) 的研制工作。2007年3月回国, 在北京大学口腔医院口腔颌面放射科工作至今。现任中华口腔医学会口腔颌面放射专业委员会候任主任委员, 国际口腔颌面放射学会信任基金委员会委员, 香港大学牙医学院荣誉教授, 北京大学口腔医学院教育委员会委员, 北京市住院医师规范化培训口腔专委会委员, 国际口腔颌面放射学会官方刊物 *Dentomaxillofacial Radiology* 副主编, *Image Science in Dentistry*、*Indonesian Dentistry*、《中华口腔医学杂志(电子版)》《中国口腔医学继续教育杂志》《今日口腔》等期刊编委。已发表学术论文 120 余篇, 其中 SCI 收录期刊论文 91 篇, 主持及参加国家级、省部级以上科研项目 10 余项。