

[DOI] 10.12016/j.issn.2096-1456.2022.10.008

· 临床研究 ·

数字化改良栅栏技术在垂直骨缺损重建中的应用

刘菁晶, 王婧, 满毅, 屈依丽

口腔疾病研究国家重点实验室 国家口腔疾病临床医学研究中心 四川大学华西口腔医院, 四川 成都(610041)

【摘要】 目的 探讨数字化改良的不可吸收钛板支撑的引导骨再生技术在垂直骨缺损重建中的应用效果。方法 纳入缺牙区严重垂直骨缺损但要求进行种植修复治疗的病例8例,使用数字化改良的不可吸收钛板支撑的引导骨再生技术(栅栏技术)进行骨缺损重建。获取患者颌骨、牙列及软组织数据,进行修复为导向的种植和骨增量设计。打印模拟骨增量后的颌骨模型,并在该模型上弯制钛板;通过导板(包括基底导板、骨膜钉植入附件、骨增量块附件)将虚拟设计进行转化,使得术中可实现与设计一致的成骨空间构建。按照改良的技术流程完成引导骨再生手术。骨增量术后6~8个月,拍摄锥形束CT评估骨增量效果;按照初始种植设计植入种植体,植入时获取骨组织进行HE染色及Masson染色检测。结果 骨增量术后6~8个月,垂直线性骨增量达到 (5.44 ± 1.73) mm。按照初始种植设计植入种植体,植入时获取的骨组织组织学检查结果显示新骨形成。结论 使用数字化改良的栅栏技术,能够简化术前及手术操作,获得良好的垂直骨增量效果,是一种值得推广应用的垂直骨增量技术。

【关键词】 垂直骨增量; 引导骨再生; 栅栏技术; 修复引导种植; 修复引导植骨; 钛板; 数字化导板; 3D打印; 种植

【临床试验注册】 四川大学华西口腔医院, ChiCTR2000038875

【中图分类号】 R78 **【文献标志码】** A **【文章编号】** 2096-1456(2022)10-0733-07

【引用著录格式】 刘菁晶, 王婧, 满毅, 等. 数字化改良栅栏技术在垂直骨缺损重建中的应用[J]. 口腔疾病防治, 2022, 30(10): 733-739. doi:10.12016/j.issn.2096-1456.2022.10.008.

Application of digitally modified fence technique in vertical bone reconstruction LIU Jingjing, WANG Jing, MAN Yi, QU Yili. State Key Laboratory of Oral Diseases & National Clinical Research Center for Oral Diseases & West China Hospital of Stomatology, Sichuan University, Chengdu 610041, China

Corresponding author: QU Yili, Email: qqyili@126.com, Tel: 86-28-85503579

【Abstract】 Objective To propose a digitally modified and guided bone regeneration technique supported by a non-absorbable titanium plate and explore its effect on vertical bone regeneration. **Methods** A total of 8 patients with severe vertical bone defects in the edentulous area who wanted to be treated with implants were included in this study. A digitally modified and guided bone regeneration technique supported by a nonabsorbable titanium plate (fence technique) was used for bone augmentation. The patient's jaw, dentition, and soft tissue data were obtained for prosthetically guided implantation and bone regeneration. After virtual bone augmentation, a model of the jaw was obtained through 3D printing technology, and the titanium plate was bent accordingly. The virtual design was transformed through the template (including the base template and the attachment of a periosteal screw and bone block), so the actual osteogenesis space consistent with the design could be realized in the operation. Guided bone regeneration was performed according to the improved procedure and technical process. After 6 ~ 8 months of bone augmentation, cone beam CT was taken to evaluate the effect of bone augmentation. The implant was implanted according to the initial implant design, and bone tissue was obtained for HE and Masson staining. **Results** After 6 ~ 8 months of bone augmentation, the vertical linear bone increment reached (5.44 ± 1.73) mm. The implant was implanted according to the initial implant design,

【收稿日期】 2022-03-15; **【修回日期】** 2022-04-12

【基金项目】 国家自然科学基金项目(81870801)

【作者简介】 刘菁晶, 硕士, Email: 1587217078Z@qq.com

【通信作者】 屈依丽, 副教授, 博士, Email: qqyili@126.com, Tel: 86-28-85503579



微信公众号

and the bone tissue was obtained for histological examination to show the formation of new bone. **Conclusion** Digital improved fence technique can simplify the preoperative and surgical procedures, and obtain good vertical bone augmentation results. In short, it is a kind of vertical bone augmentation technique worth popularizing and applying.

【Key words】 vertical bone augmentation; guided bone regeneration; fence technique; prosthetically guided implant; prosthetically guided regeneration; titanium plate; digital template; 3D printing; implantation

J Prev Treat Stomatol Dis, 2022, 30(10): 733-739.

【Trial registration】 West China Hospital of Stomatology, Sichuan University, ChiCTR2000038875

【Competing interests】 The authors declare no competing interests.

This study was supported by the grants from National Natural Science Foundation of China (No. 81870801).

在种植临床治疗中,为了种植体的成功植入和长期稳定,对种植体周围骨量有最低的要求标准,但是现实中存在多种原因导致牙槽骨缺损^[1],而引导骨再生技术(guided bone regeneration, GBR)就是最常用于恢复局部骨量的治疗方法之一^[2]。成功的GBR需要遵循四项原则:①初期创口无张力关闭;②充足的血供;③构建成骨空间;④维持稳定的成骨环境^[3]。其中,成骨空间的构建和维持被认为是最关键的因素,特别是在严重垂直骨缺损病例中^[4]。目前,垂直骨缺损的重建由于其频繁的术中和术后并发症,以及缺乏骨壁支持骨代用品稳定性等,仍然是骨增量治疗中一个很大的挑战^[5]。

在2015年,由Merli等正式提出了栅栏技术,将不可吸收钛板在患者骨缺损颌骨模型上弯制成形,作为构建并支撑成骨空间的“栅栏”,为骨缺损区域提供一个稳定的成骨空间从而完成GBR,在6例患者中获得了(6.75 ± 1.66)mm的垂直线性骨增量^[6]。然而,栅栏技术存在较多操作本身的不确定性,限制了其推广使用。首先,外科医生需要在原始颌骨模型上依靠自身的判断和经验弯制钛板,这也意味着没有确定钛板高度和形状的基本标准,不利于对该项技术进行重复;另外,在术中难以将弯制好的钛板固定在术前设计的相同位置上,固定过高会造成不必要的过度增量,可能增加术后创口裂开、钛板暴露等并发症发生几率;固定过低可能造成局部无法获得足够的垂直骨增量,影响后续种植治疗的进行;最后,在口内使用骨膜钉对钛板进行固定本身就存在一定的技术难度,可能损伤邻近的重要解剖结构,对术者经验要求较高^[7-8]。本研究拟提出一套改良的不可吸收钛板支撑的引导骨再生技术,即数字化改良栅栏技术,采用全数字化流程,以修复指导骨增量,精确预估成骨空间;同时简化手术操作,降低技术难度,降

低术者经验对技术本身疗效的影响。

1 资料和方法

1.1 病例纳入

本研究经四川大学华西口腔医院医学伦理委员会审查通过(WCHSIRB-D-2020-247),纳入牙列缺损或牙列缺失并要求进行种植修复,但缺牙区严重垂直骨缺损无法完成直接种植治疗的患者。纳入标准:①年龄18~60岁;②缺牙区垂直骨缺损严重,无法支持直接植入种植体;③口腔状况良好,无不可控制的牙周炎;④身体状况良好,能够接受复杂植骨及种植手术。排除标准:①即刻摘除原有种植体后的骨缺损患者;②5年内接受过头颈部放化疗的肿瘤患者;③患有骨质疏松或其他营养代谢不良疾病的患者;④患有严重系统性疾病,无法接受手术治疗的患者;⑤妊娠期或哺乳期患者;⑥酒精或药物成瘾性患者;⑦大量吸烟无法戒除的患者(>10支/天);⑧依从性差,无法完成定期随访复查的患者。

1.2 术前设计

1.2.1 术前数据获取 进行锥形束计算机断层扫描(cone beam computed tomography, CBCT)获取医学数字成像和通信数据(DICOM);口内扫描获取牙列及软组织立体光刻数据(STL);将2种数据导入种植设计软件(EXO-CAD)完成匹配。虚拟设计理想修复体(图1a)。按照以修复为导向的原则设计种植体;并根据种植体周围至少需要2mm骨的标准,模拟骨增量轮廓,并在颊、舌、嵴顶各方向都扩大1mm以防止成骨期间可能的吸收(图1b)。

1.2.2 设计骨膜钉植入位置及轴向 骨膜钉植入位点设计在骨缺损区域近远中的根方,一条钛板需要两枚骨膜钉进行固定,分别位于唇颊及舌腭侧。在下颌后牙区域,尤其是游离端缺失病例中,由于舌侧远中部分翻瓣困难、骨膜钉植入操作困

难,容易造成口底出血肿胀等,一般可将舌侧骨膜钉设计于骨缺损区域近中;对应的,远中骨膜钉就位于缺牙区颊侧。另外,骨膜钉植入需要避开邻近重要解剖结构,例如邻牙牙根、神经管等(图1c、1d);同时植入轴向应该尽量满足垂直于骨面,且植入方向延长线上也无重要解剖结构的要求。骨膜钉需进入骨内约5 mm。

1.2.3 生成导板 包括牙支持式基底导板、骨膜钉植入附件及骨增量块附件,附件与基底导板之间通过卡扣连接。骨膜钉植入附件根据骨膜钉植入设计生成,首先可指示骨膜钉植入位点,同时附件本身具有一定厚度用于限制骨膜钉植入轴向(图1e)。骨增量块附件通过模拟骨增量后颌骨模型减去原始颌骨模型得到,即需要使用钛板搭建的成骨空间(图1f)。因此,术中将骨增量块附件就位后,可以指示钛板固定高度,并且帮助钛板固定,简化固定操作。

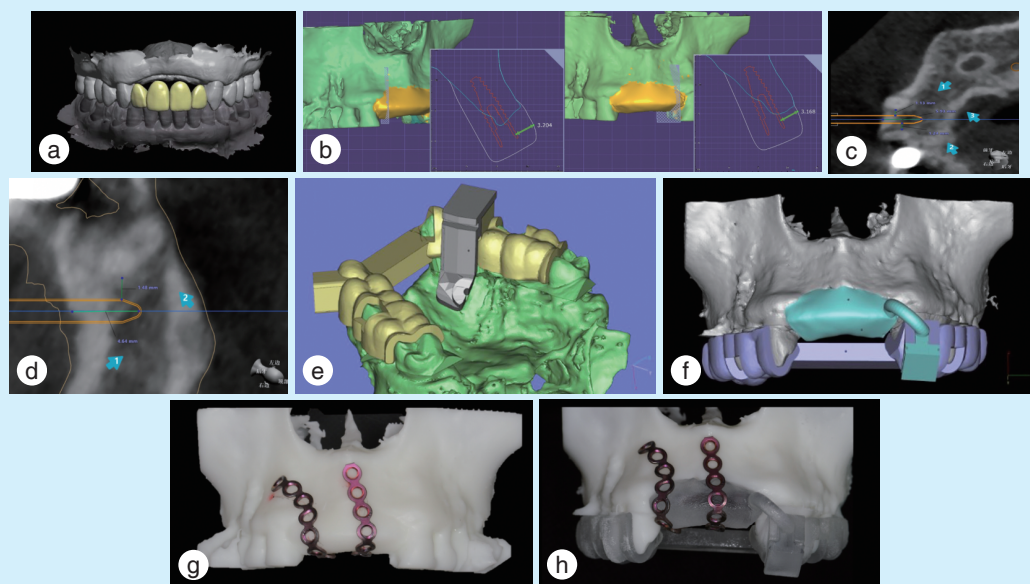
1.2.4 钛板弯制 应用3D打印技术打印患者原始及模拟骨增量后的颌骨模型。将导板就位于模拟骨增量后的模型上,使用骨膜钉植入附件在颌骨

模型上描记骨膜钉固定位置。按照已确定的近远中两个端点和骨增量轮廓弯制钛板,使钛板整体形状与模型贴合即可完成钛板弯制(图1g、1h)。在单颗或2颗牙缺失位点,一条钛板足以支撑成骨空间;而对于更多牙位骨缺损病例,则需要增加钛板来保证成骨空间的稳定。

1.3 手术操作流程

1.3.1 切开翻瓣 行缺牙区牙槽嵴顶切口及近远中延伸的龈沟内切口,翻全厚瓣暴露植骨区域。

1.3.2 钛板固定 就位基底导板及骨膜钉植入附件,预备骨膜钉植入钉道(图2a);换用骨增量块附件,就位钛板于骨增量块附件上,近远中孔洞对齐预备好的钉道,确认三维位置;按照预备好的钉道旋入骨膜钉,固定钛板(图2b、2c)。在骨缺损区域预备滋养孔,同时收集自体骨屑混入骨代用品(去蛋白牛骨矿物质, ABBM, Bio-Oss, Geistlich Pharma AG, 瑞士)中,混合比例为自体骨和骨代用品1:1。首选自体骨屑获取部位为骨缺损原位根方,使用NSK取骨钻获取自体骨屑;当原位无法获得足够自体骨屑时,需要在口内开辟第二术区(下颌升



a: design the ideal prosthesis, showing the vertical bone volume was insufficient; b: follow the principle of prosthetically driven implant placement to design the implant, and design the bone augmentation contour based on criteria that at least 2 mm bone is needed around the implant, and enlarge 1 mm; c: design the position and axial direction of buccal periosteal screw to ensure there's enough distance from important structures such as the nerve and adjacent tooth; d: design the position and axial direction of palatal periosteal screw; e: design the periosteal screw implantation attachment, using the thickness to limit the direction; f: design the bone augmentation block attachment to indicate the bone reconstruction area; g: bend the titanium plate on the model after virtual bone augmentation; h: check the titanium plate with seating on the bone augmentation block template

Figure 1 Preoperative design of digital modified fence technique in vertical bone reconstruction

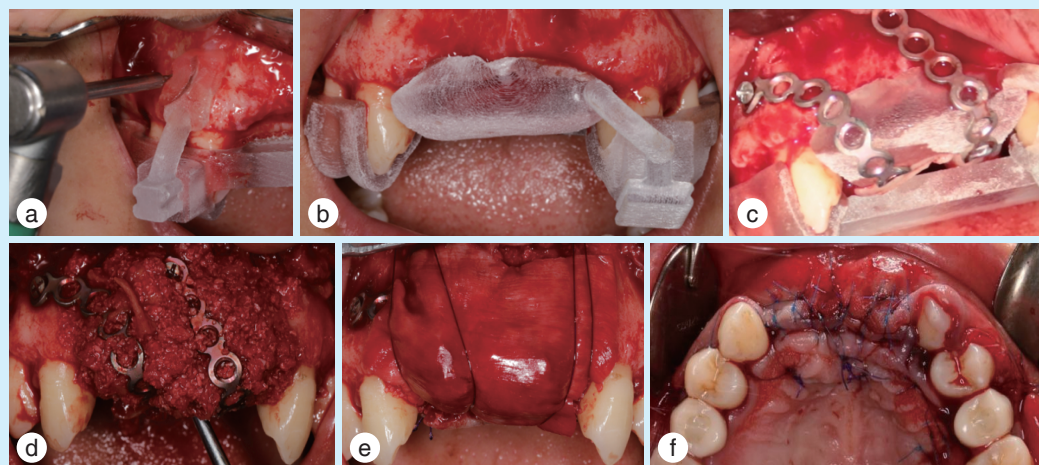
图1 数字化改良栅栏技术在垂直骨缺损重建中应用的术前设计

支外斜线),同样使用NSK取骨钻获取。

1.3.3 植骨 致密填塞骨代用品至钛板支撑的成骨空间中,在钛板上方使用可吸收胶原膜(Bio-Gide, Geistlich Pharma AG, 瑞士)覆盖整个骨增量区域,并使用可吸收缝线缝合辅助固定胶原膜(图2d、2e)。固定胶原膜采用水平褥式缝合,通过将

缝线穿过舌腭侧黏膜瓣靠近边缘处以及颊侧根方的骨膜上,用两条位于胶原膜表面的缝线来压住胶原膜,起到一定的固定作用。

1.3.4 缝合 减张,采用水平内褥式缝合及间断缝合无张力关闭创口(图2f)。



a-c: stabilize the titanium plate intraoral with the assistance of template; a: seat the periosteal screw template in position, and prepare the hole for screw; b: seat the bone augmentation block template; c: fix the titanium plate; d & e: bone augmentation; d: fill the bone substitute into the osteogenic space; e: cover the bone reconstruction area with collagen membrane, and use the absorbable suture to fix it; f: close the wound without tension

Figure 2 Surgical procedure of digital improved fence technology in vertical bone reconstruction

图2 数字化改良栅栏技术在垂直骨缺损重建中的手术过程

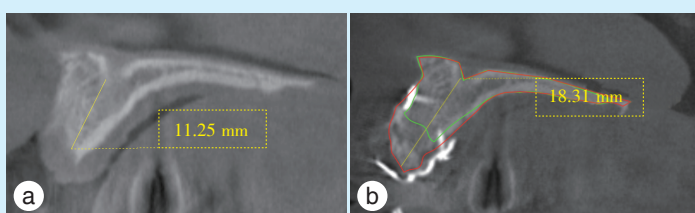
1.3.5 骨增量术后6~8个月行种植手术 参照既有文献报道^[9-11],在骨增量术后6~8个月行种植手术。种植术前拍摄CBCT,并与骨增量前CBCT拟合,描记出骨增量术前及术后6个月时牙槽骨形态,更加直观得观察到骨增量效果(图3)。术中翻瓣,拆除钛板,并于种植位点使用环钻获取骨组织样本,选择直径小于种植预备最后一钻钻针直径的环钻,取骨深度需要到达骨增量术前的基骨区域,保证同时取到基骨和新骨;常规预备,完成种植体植入。植入后,再次使用骨代用品覆盖新骨表面,用于保护新生骨,更好地维持骨量。

1.4 骨增量影像学测量

分别于骨增量术前(T1)、骨增量术后6~8个月(T2)拍摄CBCT获取颌骨影像学数据,并进行重合。以设计的种植植入位点为参考,指示成骨空间构建的最高点,测量骨增量术后6个月时实际获得的最大垂直线性骨增量(T2-T1)。同时,于T2该截面牙槽嵴顶下1 mm处测量牙槽嵴宽度作为水平骨增量。

1.5 骨组织学分析

在骨增量术后6~8个月进行种植体植入,首先使用小于种植体直径的环切钻于种植位点获取



a: the CBCT image before bone augmentation surgery, showed the vertical bone height is 11.25 mm; b: the CBCT image after the bone augmentation surgery, showed the vertical bone height increased to 18.31 mm; the green line shows the bone contour before bone augmentation surgery, and the red line shows the bone contour 6 months after the surgery

Figure 3 Effect of bone increment 6 months after the bone augmentation surgery observed by CBCT

图3 CBCT观察骨增量术后6个月骨增量效果

柱形骨组织样本,取样深度超过骨增量区域到达基骨;取样完成后,进行常规种植预备程序和种植体植入。骨组织样本取出后立即固定于4%多聚甲醛中,常温固定24 h,对样本进行Micro-CT检测(VivaCT 80,SCANCO Medical AG,瑞士);而后使用10%EDTA(Solarbio,Life Science,美国)进行脱钙,脱水,透明,浸蜡和石蜡包埋,沿纵轴切片,分别进行组织学HE染色及Masson染色检测。

1.6 统计分析

对患者年龄、性别、吸烟、最大垂直线性增量、水平增量进行描述性统计分析(IBM SPSS 22.0)。对最大垂直线性增量、水平增量进行正态性检验,若服从正态分布,则进行配对 t 检验;若不服从正态分布,则进行Wilcoxon符号秩和检验。检验水准 $\alpha=0.05$ 。

2 结果

一共8例患者被纳入研究,均完成了改良栅栏技术骨增量,并在6~8个月后完成了种植体植入。其中,男性3例(37.5%),女性5例(62.5%);吸烟患者2例(25%);平均年龄为(44±16)岁。

手术阶段,所有患者的植骨材料为1:1混合自体骨与骨代用品,其中2例患者在口内开辟了第二术区获取自体骨,其余患者均从原位或骨缺损邻近区域获得了足够的自体骨。所有患者中,出现1例钛板暴露,但暴露后并未出现炎症等反应,未行特殊处理,仍按照流程完成数据测量和种植体植入。

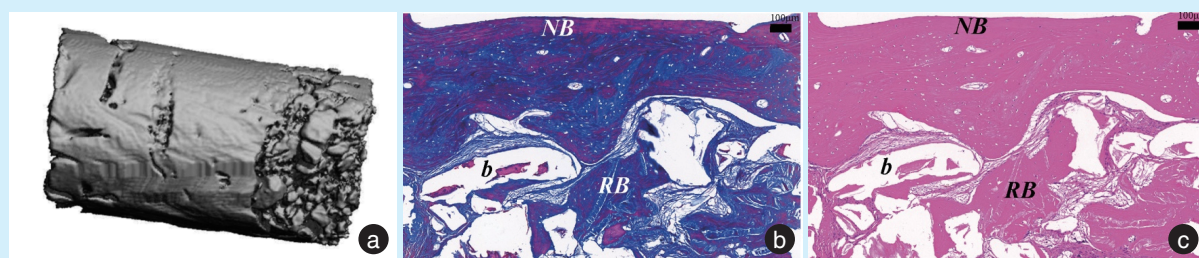
影像学测量结果包括最大垂直线性增量及水平骨增量。首先对该两个测量数据进行正态性检验(Shapiro-Wilk 检验),最大垂直线性增量($P=0.884$)以及水平骨增量($P=0.134$)均符合正态分

布。在术后6~8个月,该研究中的所有8例患者获得了平均(5.44±1.73)mm的最大垂直线性骨增量,水平骨增量为(6.01±1.51)mm,并采用配对样本 t 检验,结果显示骨增量前后的垂直骨高度及水平骨宽度变化均有统计学意义($P<0.001$)。

对骨组织样本进行Micro-CT检测,显示骨质致密,新骨与基骨之间紧密连接(图4a)。骨体积分数BV/TV为0.6979。对骨组织样本进行组织学检测,分别进行Masson染色和HE染色,观察到栅栏技术植骨后6个月,基骨表面存在新骨生成,新骨周围可以观察到明显的胶原纤维沉积(图4b、4c)。

3 讨论

GBR是目前临床中一种较成熟的骨增量技术,在水平骨增量方面已经得到了广泛的应用和研究,并且也逐步应用到垂直骨增量领域;但是不可忽视的是,在进行垂直骨增量时,单纯的GBR缺乏构建并支撑成骨空间的能力,这是由于可吸收胶原膜本身较软无法支撑塑形所导致的。因此,在使用GBR进行垂直骨增量时,通常需要配合其他方式构建支撑成骨空间^[5]。目前在临床中,较常见的支撑材料为帐篷钉、不可吸收钛网、钛增强的聚四氟乙烯膜等。其中,钛网凭借其良好的空间构建及维持能力在垂直骨增量方面有突出的表现,但是同时,原始钛网技术通常由于其锐利的边缘可能造成暴露率高、暴露后局部易出现不可控的暴露范围不断增大、甚至炎症等严重并发症^[12]。因此,钛网技术也在不断改进,目前通过一些全新的设计,如L形钛网、3D打印钛网等技术,通过计算机辅助设计/计算机辅助制造(computer aided design/computer aided manufacturing,CAD/CAM)制作个性化钛网,从而最大限度保证钛网边缘圆



a: the micro-CT scan result of bone sample, showing the new bone is compact and the connection between new bone and original bone is tight; b: masson staining (bar=100 μ m); c: HE staining (bar=100 μ m), bio-oss (b) represents the bone substitute, native bone (NB) represents the original bone, regenerated bone (RB) represents the new bone, which shows the formation of new bone and the residual bone substitute particles

Figure 4 Bone tissue analysis after 6 months of digital improved fence technology in vertical bone reconstruction

图4 数字化改良栅栏技术行垂直骨缺损重建术后6个月骨组织分析

钝、形状适合骨缺损区域,降低术后暴露等并发症发生风险,使技术效果更加稳定安全^[13-14]。在材料性能、结构等方面,钛板也是一种刚性金属材料,形状扁平,和钛网在材料方面具有相似的强度和力学、生物学性能。但是和钛网相比,钛板又有其独特的形状特性。钛板形状为长条状,本身宽度较窄仅4 mm左右,因此在单牙位或2牙位缺损中,钛板既能通过其优良的力学性能完成成骨空间的构建及支撑,也能依靠其本身较窄的宽度保障和邻牙之间足够的距离而不侵犯邻牙牙周。同时钛板本身边缘就圆钝光滑,和个性化定制钛网边缘相似,同样降低了尖锐边角造成软组织应力集中,术后易暴露的风险。但是需要注意的是,在多牙位骨增量中如果仅使用1条钛板来支撑成骨空间,就可能出现对远离钛板区域支撑能力不足而无法良好进行垂直骨增量,在这时钛网也许就是一个更好的选择;当然也可以通过适当增加1~2条钛板来实现对成骨空间更好的支撑。本研究中就按照2个及以下牙位缺失使用1条钛板,3~4牙位缺失使用2条钛板的标准进行,但是更加具体和合理的钛板使用方案还需要进一步的研究来制定。

本研究在对严重垂直骨缺损进行栅栏技术骨增量的前期实践中,笔者发现该项技术存在较多技术操作方面的难度,导致不易被重复应用,因此进行了一系列技术方面的改良。数字化改良的栅栏技术以修复为导向设计种植及骨增量范围。在相似的垂直骨增量研究中,报道了术后6个月时的骨吸收量为 $(0.94 \pm 1.43) \text{ mm}^{[15]}$ 。因此,在本研究中设计骨增量范围时选择了1 mm的过度增量来预防骨增量术后、种植术前这段时间内可能的骨吸收,以尽量保证种植时有充足的骨量,也尽量限制过增量程度避免增加术后并发症发生风险。但这一数据是否真正合理且适用于栅栏技术,进一步更多病例的研究是必须的。随后利用3D打印技术打印模拟骨增量后的颌骨模型,以这一固定的模型作为参考弯制钛板。这能在极大程度上简化钛板的弯制,也使在不同病例中钛板弯制具有一样的标准,改变了传统技术中凭借经验弯制钛板的方法,让钛板的弯制质量得到控制。术中利用打印出的导板及附件,实现骨膜钉安全植入。但是在这一步骤目前的操作仍有一定缺陷,即骨膜钉植入附件只能指示骨膜钉钉道预备的位置及轴向,但是无法限制预备深度。因此在设计时要求在植入方向的延长线上也尽量不存在重要解剖结

构,这样即使预备时深度较设计更深也不会损伤重要解剖结构,同时使用的骨膜钉长度是确定的,在植入时本身就会限制植入的深度,不会对固定的稳定性和安全性造成过多影响。但是,若能进一步改良骨膜钉植入附件,使其具有定深功能会使技术更加准确、安全和简便。术中骨增量块导板的存在能够使钛板的固定从悬空夹持变为按压在骨增量块上即可,大大降低操作难度,也保证钛板固定位置和术前设计保持一致。完成钛板固定后需要按照GBR流程完成植骨。首先获取足够的自体骨屑用于与骨代用品混合,根据已有研究表明,在大范围垂直骨增量中最少需要达到1:1的比例^[16]。在本研究中,为了尽量减少手术创伤,会优先从骨缺损位点原位根方获取自体骨。在钻取自体骨时,需要注意避开骨膜钉植入位置附近,避免骨膜钉周围骨量不足而导致固定稳定性下降。若原位无法获得足够自体骨,可按照常规骨增量手术在口内开辟第二术区获取自体骨屑。完成植骨材料的填塞后,需要在表面覆盖可吸收胶原膜作为成骨空间和表面软组织之间的屏障。本研究中采用了可吸收缝线来对胶原膜进行固定,其优点在于能够减少骨膜钉的使用,降低患者费用,也简化种植手术时的操作,减少需要取出的骨膜钉数量;同时缝线也能起到固定胶原膜的作用,通过压在胶原膜上的缝线使胶原膜稳定在原位。最后通过黏骨膜瓣减张和缝合,无张力关闭创口。从本研究结果中显示,获得了 $(5.44 \pm 1.73) \text{ mm}$ 的垂直线性增量,同时水平增量也达到 $(6.01 \pm 1.51) \text{ mm}$,临床效果良好。并且,大大减轻术者在操作时的技术难度,术者能够更加简便、准确地完成手术操作。

在分析技术效果时,应该注意到本次纳入的全部患者中有2例吸烟,尽管患者吸烟少于10支/天,但仍然是一个不可忽视的危险因素。研究表明,香烟中的多种成分如尼古丁等可以促进组织中促炎因子及毒性产物的产生,还能收缩血管,减少血供,这些都会影响牙槽骨及软组织健康,不利于骨再生及创口愈合等^[17-19]。其中1例吸烟患者在术后1个月时发生钛板暴露情况,经观察局部无炎症、感染等,骨代用品漏出较少;随后进行每月1次的随访,钛板暴露区域大小并未增加,因此未行特殊处理。但在术后6个月进行CBCT分析时,仍然可以发现该患者垂直骨获得量明显较少,仅有2.94 mm。由此可以看出,吸烟可能对患者术后创

口恢复带来不利影响,未完全愈合的软组织可能无法维持对术区坚硬钛板的稳定包裹,从而造成钛板暴露。钛板暴露后,又可能造成局部成骨环境不稳定,影响骨再生效果;加上吸烟本身对成骨的负面影响,造成了该例患者治疗效果不佳。因此,在使用该项技术时,应该特别注意患者的吸烟状况。

本研究在一定程度上说明了改良栅栏技术在垂直骨增量方面的有效性,但是由于病例数量限制,未能分析在不同区域的骨增量效果差异,希望将来通过进一步更多病例量的研究可以提出更加合理的技术适应范围,并进一步研究证实该技术的有效及安全性。

【Author contributions】 Liu JJ wrote the article. Wang J and Man Y revised the article. Qu YL designed the study and reviewed the article. All authors read and approved the final manuscript as submitted.

参考文献

- [1] Gandhi Y. Management of complex asymmetric deficiency of hard and soft tissue for implant-based rehabilitation[J]. *Natl J Maxillofac Surg*, 2021, 12(1): 109-115. doi: 10.4103/njms.NJMS_56_20.
- [2] Urban IA, Monje A. Guided bone regeneration in alveolar bone Reconstruction[J]. *Oral Maxillofac Surg Clin North Am*, 2019, 31(2): 331-338. doi: 10.1016/j.coms.2019.01.003.
- [3] Wang HL, Boyapati L. "PASS" principles for predictable bone regeneration[J]. *Implant Dent*, 2006, 15(1): 8-17. doi: 10.1097/01.id.0000204762.39826.0f.
- [4] Rocchietta I, Simion M, Hoffmann MA, et al. Vertical bone augmentation with an autogenous block or particles in combination with guided bone regeneration: a clinical and histological preliminary study in humans[J]. *Clin Implant Dent Relat Res*, 2016, 18(1): 19-29. doi: 10.1111/cid.12267.
- [5] Urban IA, Montero E, Monje A, et al. Effectiveness of vertical ridge augmentation interventions: a systematic review and meta-analysis[J]. *J Clin Periodontol*, 2019, 46 (Suppl 21): 319-339. doi: 10.1111/jcpe.13061.
- [6] Merli M, Mariotti G, Moscatelli M, et al. Fence technique for localized three-dimensional bone augmentation: a technical description and case reports[J]. *Int J Periodontics Restorative Dent*, 2015, 35(1): 57-64. doi: 10.11607/prd.2029.
- [7] Younes F, Eghbali A, De Bruyckere T, et al. A randomized controlled trial on the efficiency of free-handed, pilot-drill guided and fully guided implant surgery in partially edentulous patients[J]. *Clin Oral Implants Res*, 2019, 30(2): 131-138. doi: 10.1111/clar.13399.
- [8] Chiapasco M, Casentini P. Horizontal bone-augmentation procedures in implant dentistry: prosthetically guided regeneration[J]. *Periodontol* 2000, 2018, 77(1): 213-240. doi: 10.1111/prd.12219.
- [9] Mounir M, Mounir S, Abou-Elfetouh A, et al. Assessment of vertical ridge augmentation in anterior aesthetic zone using onlay xenografts with Titanium mesh versus the inlay bone grafting technique: A randomized clinical trial[J]. *Int J Oral Maxillofac Surg*, 2017, 46(11): 1458-1465. doi: 10.1016/j.ijom.2017.04.021.
- [10] Misch CM, Jensen OT, Pikos MA, et al. Vertical bone augmentation using recombinant bone morphogenetic protein, mineralized bone allograft, and Titanium mesh: a retrospective cone beam computed tomography study[J]. *Int J Oral Maxillofac Implants*, 2015, 30(1): 202-207. doi: 10.11607/jomi.3977.
- [11] Cucchi A, Vignudelli E, Franceschi D, et al. Vertical and horizontal ridge augmentation using customized CAD/CAM Titanium mesh with versus without resorbable membranes. A randomized clinical trial[J]. *Clin Oral Implants Res*, 2021, 32(12): 1411-1424. doi: 10.1111/clr.13841.
- [12] Konstantinidis I, Kumar T, Kher U, et al. Clinical results of implant placement in resorbed ridges using simultaneous guided bone regeneration: a multicenter case series[J]. *Clin Oral Investig*, 2015, 19(2): 553-559. doi: 10.1007/s00784-014-1268-4.
- [13] Sagheb K, Schiegnitz E, Moergel M, et al. Clinical outcome of alveolar ridge augmentation with individualized CAD-CAM-produced titanium mesh[J]. *Int J Implant Dent*, 2017, 3 (1): 36. doi: 10.1186/s40729-017-0097-z.
- [14] Zhang T, Zhang T, Cai X. The application of a newly designed L-shaped titanium mesh for GBR with simultaneous implant placement in the esthetic zone: a retrospective case series study[J]. *Clin Implant Dent Relat Res*, 2019, 21(5): 862-872. doi: 10.1111/cid.12726.
- [15] Xiao W, Hu C, Chu C, et al. Autogenous dentin shell grafts versus bone shell grafts for alveolar ridge reconstruction: a novel technique with preliminary results of a prospective clinical study[J]. *Int J Periodontics Restorative Dent*, 2019, 39(6): 885-893. doi: 10.11607/prd.4344.
- [16] Chavda S, Levin L. Human studies of vertical and horizontal alveolar ridge augmentation comparing different types of bone graft materials: a systematic review[J]. *J Oral Implantol*, 2018, 44(1): 74-84. doi: 10.1563/aaid-joi-D-17-00053.
- [17] Buchaim DV, Bueno P, Andreo JC, et al. Action of a deproteinized xenogenic biomaterial in the process of bone repair in rats submitted to inhalation of cigarette smoke[J]. *Acta Cir Bras*, 2018, 33(4): 324-332. doi: 10.1590/s0102-865020180040000004.
- [18] Alqahtani F, Alqahtani M, Shafqat SS, et al. Efficacy of mechanical debridement with adjunctive probiotic therapy in the treatment of peri-implant mucositis in cigarette-smokers and never-smokers [J]. *Clin Implant Dent Relat Res*, 2019, 21(4): 734-740. doi: 10.1111/cid.12795.
- [19] Alqahtani MA, Alayad AS, Alshihri A, et al. Clinical peri-implant parameters and inflammatory cytokine profile among smokers of cigarette, e-cigarette, and waterpipe[J]. *Clin Implant Dent Relat Res*, 2018, 20(6): 1016-1021. doi: 10.1111/cid.12664.

(编辑 周春华,管东华)



官网