

[DOI]10.12016/j.issn.2096-1456.2022.06.006

· 临床研究 ·

# 测量正颌外科术后复发率的三维坐标系的建立及复发程度的评价分析

唐丽, 何东明, 刘瑶, 刘航航, 朱照琨, 邵岳, 罗恩

口腔疾病研究国家重点实验室 国家口腔疾病临床医学研究中心 四川大学华西口腔医院口腔颌面外科, 四川 成都(610041)

**【摘要】** 目的 建立可精确测量正颌外科术后复发率的三维坐标系,进行复发程度的评价分析。方法 选取于某医院口腔正颌外科行正颌手术的患者数据,将其螺旋CT重建三维图像,两位研究者使用多平面辅助定位法分三次定点,通过组内及组间相关系数(intra-and interclass correlation coefficients, ICC)筛选出可重复定位准确的标志点,建立不同坐标系,计算面部不对称指数(asymmetry index, AI)来确定正中矢状面对称性最佳的坐标系,应用此坐标系和侧位片分别测量复发率,评价分析正颌手术的三维复发程度。结果 得到可重复定点的11个标志点:N(鼻根点)、K(眶下孔点)、ANS(前鼻棘点)、PNS(后鼻棘点)、Ptm(翼上颌裂点)、Gn(颏顶点)、IZ(颧额缝最外侧点)、MZ(颧额缝最内侧点)、Ms(乳突点)、Cor(喙突点)和Go(下颌角点),建立了三种坐标系,得出最适合的坐标系为过左侧眶下孔内上缘点、右侧眶下孔内上缘点、双侧耳点中点构成水平面(horizontal plane, HP),过左侧颧额缝最外侧点、右侧颧额缝最外侧点并垂直于水平面构成冠状面(coronal plane, CP),过鼻根点并同时垂直于两平面构成中矢状面(sagittal plane, SP)。对112例患者进行复发的二维、三维测量,得出新的三维复发程度评价标准:小于40%低复发,40%~61%中复发,大于61%高复发。结论 本研究建立了一种适合测量正颌术后复发率的三维坐标系并得到新的三维复发程度评价标准。为正颌手术效果评估及提高稳定性提供临床试验依据。

**【关键词】** 牙颌面畸形; 正颌外科; Lefort I型骨切开术; 下颌支矢状骨劈开术; 三维测量; 参考坐标系; 复发程度; 复发率; 螺旋CT; 头影测量; 效果评估

**【中图分类号】** R78 **【文献标志码】** A **【文章编号】** 2096-1456(2022)06-0419-08

**【引用著录格式】** 唐丽,何东明,刘瑶,等.测量正颌外科术后复发率的三维坐标系的建立及复发程度的评价分析[J].口腔疾病防治,2022,30(6):419-426. doi:10.12016/j.issn.2096-1456.2022.06.006.

**Establishment of a three-dimensional coordinate system for measuring the recurrence rate after orthognathic surgery and evaluation and analysis of the degree of recurrence** TANG Li, HE Dongming, LIU Yao, LIU Hanghang, ZHU Zhaokun, TAI Yue, LUO En.

State Key Laboratory of Oral Diseases & National Clinical Research Center for Oral Diseases, Department of Oral and Maxillofacial Surgery, West China Hospital of Stomatology, Sichuan University, Chengdu 610041, China

Corresponding author: LUO En, Email: luoen521125@sina.com, Tel: 86-28-85503530

**【Abstract】 Objective** To establish a three-dimensional coordinate system that can accurately measure the recurrence rate after orthognathic surgery, and evaluate and analyze the degree of recurrence. **Methods** Data from patients who underwent orthognathic surgery in a hospital were selected to reconstruct three-dimensional images with spiral CT. The two researchers used the multiplane assisted positioning method to fix the points three times and screened them using intra-andintreclass correlation coefficients (ICC). Reproducible and accurate landmark points were drawn to estab-



微信公众号

**【收稿日期】** 2021-08-30; **【修回日期】** 2021-11-27

**【基金项目】** 四川省重点研发项目(2022YFS0038);成都市科技计划项目(2021-YF05-01627-SN)

**【作者简介】** 唐丽, 医师, 博士, Email: 2496318426@qq.com

**【通信作者】** 罗恩, 教授, 博士, Email: luoen521125@sina.com, Tel: 86-28-85503530

lish different coordinate systems and calculate the facial asymmetry index (AI) to determine the coordinate system with the best mid-sagittal plane symmetry. This coordinate system and lateral radiographs were used to separately measure the recurrence rate, and evaluate and analyze the three-dimensional recurrence degree of orthognathic surgery. **Results** Ten landmark points that may be repeatedly fixed were obtained, including N (nasion), K (K point), ANS (anterior nasal spine), PNS (posterior nasal spine), Ptm (pterygomaxillary fissure), Gn (gnathion), IZ (IZ point), MZ (MZ point), Ms (mastoideale), Cor (coronion) and Go (gonion). Three coordinate systems were established, and the most suitable coordinate system was the upper edge point of the left infraorbital foramen. The inner upper edge of the right infraorbital foramen and both sides of the midpoint of the ear points constituted the horizontal plane (HP), which passed through the outermost point of the left zygomatic frontal suture and the outermost point of the right zygomatic frontal suture and was perpendicular to the horizontal plane to constitute the coronal plane (CP). It was perpendicular to the two planes to form a sagittal plane (SP). Two-dimensional and three-dimensional measurements of recurrence were performed on 112 patients, and new three-dimensional recurrence evaluation results were obtained. Less than 40% had low recurrence, 40% to 61% had moderate recurrence, and greater than 61% had high recurrence. **Conclusion** This study established a three-dimensional coordinate system suitable for measuring the recurrence rate after orthognathic surgery, obtained a new three-dimensional recurrence evaluation result, and provided a clinical experimental basis for evaluating the effect of orthognathic surgery and improving stability.

**【Key words】** dento-maxillofacial deformities; orthognathic surgery; LeFort I osteotomy; sagittal split ramus osteotomy; three-dimensional measurement; reference coordinate system; recurrence degree; recurrence rate; spiral CT; cephalometric measurement; effect evaluation

**J Prev Treat Stomatol Dis, 2022, 30(6): 419-426.**

**【Competing interests】** The authors declare no competing interests.

This study was supported by the grants from Sichuan Province Key R&D Program (No. 2022YFS0038); Science and Technology Project of Chengdu (No. 2021-YF05-01627-SN).

正颌外科是以研究和诊治因颌骨发育异常导致的咬合关系错乱以及颜面形态异常的牙颌面畸形为主要内容的学科<sup>[1-2]</sup>。在正颌外科术后的一段时间内,移位固定的骨块会有回到原位置的趋势,使手术矫正后的颌骨部分或全部回到术前位置,这种现象称为复发<sup>[3]</sup>。目前主要通过二维侧位片和三维CT来测量正颌手术的复发率,三维CT不存在影像不规则放大、失真扭曲、组织结构重叠等问题,精确性较二维测量高<sup>[4-5]</sup>。三维测量需要将颌颌面立体结构置于一个三维参考坐标系中,目前三维参考坐标系的构建主要为自然头位法和解剖标记点法<sup>[6]</sup>,自然头位法操作复杂且需要特殊设备,应用较少;解剖标记点法不受患者头位的影响,测量项目由二维测量引申而来,应用较为广泛,但其存在定点视觉误差、标志点意义改变、精度与二维测量不同等问题<sup>[7-8]</sup>,测量标志点及参考坐标系未有统一的标准。

因此本研究尝试基于正颌患者的三维CT,筛选出可重复定点精确的标志点,建立不同坐标系,比较面部不对称指数(asymmetry index, AI)选出最

适合的坐标系,应用此坐标系测量正颌术后的复发率,评价正颌手术的复发程度,为正颌手术效果评估及提高稳定性提供临床试验依据。

## 1 资料和方法

### 1.1 研究对象

选取2013年4月至2017年4月于华西口腔正颌外科行正颌手术的患者。

纳入标准:行正颌正颌联合治疗;术前无颞下颌关节疾病;行上颌Lefort I型骨切开术、双侧下颌支矢状骨劈开术或双颌手术的患者;有完整的术前、术后及术后6个月的CT、正位片、侧位片。排除标准:唇裂畸形、颅面综合征;外伤史;严重的系统疾病史。

### 1.2 研究方法

1.2.1 比较标志点的重复定点精确性 将60例患者的术前螺旋CT数据(Dicom格式)导入Mimics19.0软件(Materialise公司,比利时)并重建三维图像。

2位研究者采用多平面辅助定位法<sup>[9]</sup>,选取术

前CT(T<sub>0</sub>)头影测量常用36个标志点在水平向、矢状向和冠状向3个平面进行定点,记录每个标记点的三维坐标值,每位研究者对标志点定点三次,使用组内及组间相关系数ICC(intra-and interclass correlation coefficients, ICC)衡量和评价操作者内部与操作者之间重复测量的信度<sup>[10-11]</sup>,以此筛选可重复定位准确性高的标志点。

蝶鞍点(S):蝶背上缘中点;耳点(P):外耳道最上点;颅底点(Ba):枕骨大孔前缘中点;Bolton点(Bo):枕骨髁突后切迹最凹点;眶点(Or):眶下缘最低点;前鼻棘(ANS):前鼻棘之尖;后鼻棘(PNS):硬腭后部骨棘之尖;上牙槽座点(A):前鼻棘与上牙槽缘之间骨最凹处;上牙槽缘点(SPr):上牙槽突之最前下点;翼上颌裂点(Ptm):翼上颌裂最下点;翼点(Pt):翼腭窝后壁与圆孔下缘交点;下牙槽座点(B):颏前点与下牙槽缘之间骨最凹处;鼻根点(N):鼻骨缝与鼻额缝交汇点;眶侧点(Lo):眶外缘与眼窝斜线的交点;颧额缝外侧点(IZ):颧额缝最外侧点;喙突点(Cor):喙突最上点;眶下孔点(K):眶下孔内上缘点;颧额缝内侧点(MZ):颧额缝最内侧点;下牙槽缘点(Id):下牙槽突最前上点;颏隆突点(Pm):颏前部由突转凹的中界点;颏前点(Pog):下颌颏部最突点;颏顶点(Gn):Pog与Me中点;颏下点(Me):颏部最下点;下颌角点(Go):下颌角后下最突点;内下颌角点(J):下颌支前缘与下颌体连接最凹点;下颌支中心点(X):下颌支解剖中心点;髁顶点(Co):髁突最上点;关节点(Ar):颅底下缘与下颌髁突颈后缘交点;髁突后缘点(Pcd):髁突后缘切点;蝶骨小翼最外侧缘点(Antcr):蝶骨小翼最外侧缘点;乳突点(Ms):乳突最下点;颧弓点(Zyg):颧弓最突点;上颌基点(Mx):颧突下缘与牙槽突交界点;鼻骨尖点(Rh):鼻骨最前下点;颅后点(OP):枕骨大孔最下最后点;下颌角前切迹(Ag):下颌骨下缘最凹点。

1.2.2 根据面部不对称指数(AI)值高低确定测量坐标系<sup>[12]</sup> 由上述试验筛选出的标志点构建不同坐标系。重新选取30例术前CT(其中10例不对称畸形)比较面部不对称指数(AI)值选出最精确的坐标系:

$$AI = \sum_{i=4} |Rdi - Ldi|$$

Ldi和Rdi表示左右侧对称点到正中矢状面距离,选取Antcr、K、Zyg、Ms做为左右侧对称点。

1.2.3 复发程度的二、三维测量 重新选取120例患者分别行复发程度的二维、三维测量。

二维测量运用侧位片,以S点为坐标原点,将SN连线顺时针旋转7°做为X轴,过S点做X轴的垂线做为Y轴<sup>[13]</sup>。

三维测量运用重建CT,使用上述试验得到的三维测量坐标系,分别测量术前(T<sub>0</sub>)、术后2周(T<sub>1</sub>)、术后6个月(T<sub>2</sub>)三个时刻ANS、PNS、B、Gn、Go(L、R)共6点到X、Y轴距离和HP、CP、MSP三平面的距离并求和 $\Sigma_0$ 、 $\Sigma_1$ 、 $\Sigma_2$ 。

本试验的复发程度用复发率(recurrence rate, RR)来表示,分别计算二维与三维结果RR<sub>1</sub>、RR<sub>2</sub>:

$$RR = \frac{\sum \Delta d_{(t_2-t_1)}}{\sum \Delta d_{(t_1-t_0)}} \text{ 来表示}$$

### 1.3 统计学分析

使用IBM SPSS 26.0软件(SPSS, USA)对测量数据进行统计学分析。使用组内及组间相关系数ICC衡量和评价操作者内部与操作者之间重复测量的信度,ICC大于0.75表示信度良好。

将二维测量结果按RR升序排列,分为RR < 30%的二维低复发组和RR ≥ 30%的二维高复发组。再把二维低复发组所对应的复发三维测量结果定为三维低复发组,二维高复发组所对应的复发三维测量结果定为三维高复发组。二维、三维测量结果使用中位数(四分位数间距)表示,对二维和三维测量结果进行配对样本Wilcoxon符号秩检验,P < 0.05时,表示二维、三维测量结果的差异有统计学意义。使用Kruskal-Wallis H秩和检验对三维测量的复发程度进行比较。

## 2 结果

### 2.1 标志点的重复定点精确性

N、K、ANS、PNS、Ptm、Gn、IZ、MZ、Ms、Cor、Go 11个点的ICC基本均大于0.75,提示定点可重复性好(表1)。

### 2.2 根据AI高低确定测量坐标系

根据上一试验筛选颅部不动点N、K、IZ、P构建了以下三种坐标系(图1)。P1:过PL、PR、N三点构成水平面,过IZL、IZR并垂直于水平面构成冠状面,过N并同时垂直于两平面构成正中矢状面。P2:过KL、KR、双侧P中点(P')构成水平面,过IZL、IZR并垂直于水平面构成冠状面,过N并同时垂直于两平面构成正中矢状面。P3:过PL、PR、KL(或KR)三点构成水平面,过IZL、IZR并垂直于

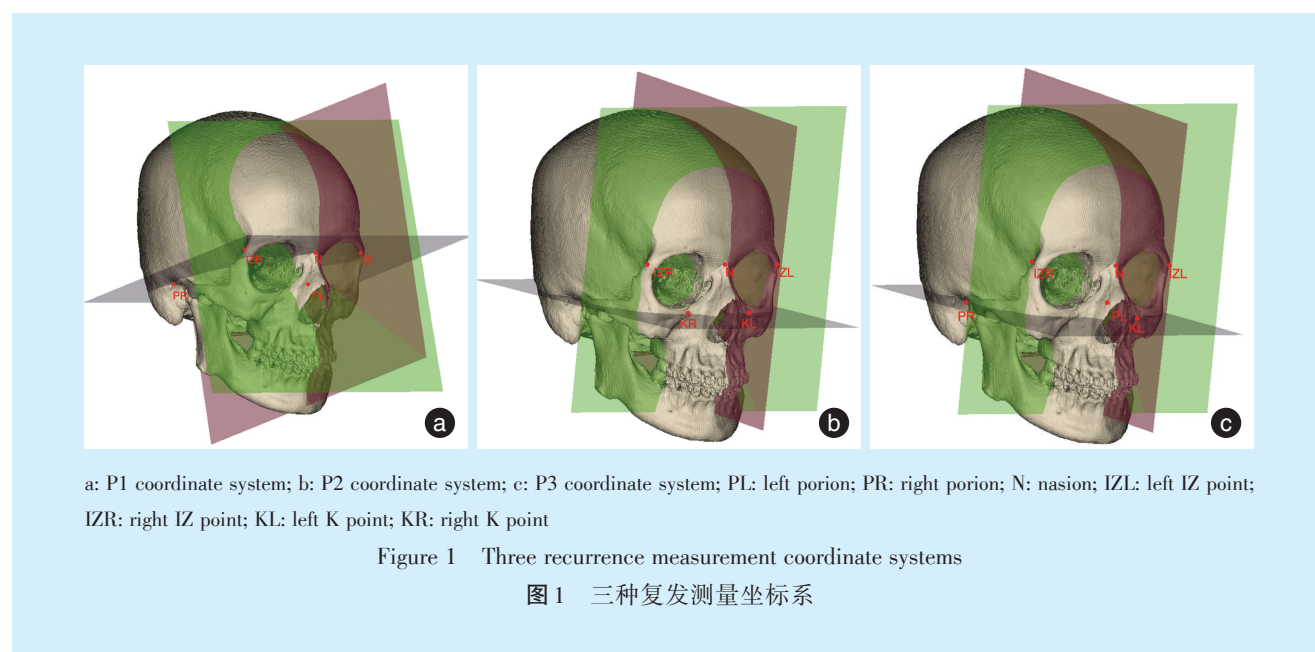
表1 定位准确标志点的ICC

Table 1 ICC for positioning accurate landmarks

Landmarks	Intraclass coefficient between groups						Interclass correlation coefficient		
	X1	Y1	Z1	X2	Y2	Z2	X3	Y3	Z3
N	0.980	0.966	0.999	0.950	0.977	1.000	0.960	0.915	0.980
K	0.999	0.954	1.000	0.956	0.984	0.979	0.972	0.933	0.977
ANS	0.913	0.768	0.960	0.963	0.864	0.960	0.989	0.843	0.963
PNS	0.990	0.926	0.977	0.965	0.970	1.000	0.933	0.990	0.988
Ptm	0.891	0.936	0.999	0.972	0.926	1.000	0.956	0.999	0.871
Gn	0.968	0.841	0.991	0.786	0.885	0.915	0.858	0.998	0.910
IZ	0.980	0.996	1.000	0.949	0.948	0.997	0.950	0.898	0.998
MZ	0.972	0.797	0.673	0.972	0.849	0.871	0.986	0.878	0.885
Ms	0.948	0.798	0.844	0.867	0.797	0.673	0.549	0.865	0.999
Cor	0.833	0.967	0.810	0.898	0.904	0.881	0.901	0.923	0.910
Go	0.856	0.899	0.827	0.912	0.873	0.925	0.931	0.893	0.962

X1, Y1, Z1: ICC retested by researcher 1; X2, Y2, Z2: ICC retested by researcher 2; X3, Y3, Z3: ICC between researcher 1 and researcher 2; ICC: intra- and interclass correlation coefficients. N: Nasion; K: K point; ANS: anterior nasal spine; PNS: posterior nasal spine; Ptm: pterygomaxillary fissure; Gn: gnathion; IZ: IZ point; MZ: MZ point; Ms: mastoideale; Cor: coronion; Go: gonion

水平面构成冠状面,过N并同时垂直于两平面构成正中矢状面(图1)。



三种坐标系 AI 均值的大小比较为: P2 < P3 < P1, 说明以 KL、KR、PL 做水平面构建出的正中矢状面对称性效果最好, 而以 PL、PR、N 做水平面构建出的正中矢状面对称性效果最差。而标准差最大的为 P2 组, 说明其对不同程度的不对称畸形测量, AI 值变化大(表 2)。将 15 例患者的 Gn 点到三坐标系正中矢状面距离的均数 dGn' 做 X 轴(dGn' 衡量了不对称畸形程度), 以三坐标系的 AI 值做 Y 轴(图 2)。结果示: P2 坐标系随着不对称畸形

程度的增加, 其 AI 指数曲线趋于线性增长, 并且在 dGn' 为 17 mm 时其 AI 指数超过了 P3; 在 dGn' 为 21.24 mm 时其 AI 指数超过了 P1, 成为正中矢状面最不准确的坐标系。

### 2.3 复发程度的二维、三维测量

共纳入 120 例患者进行二维、三维测量, 排除测量结果 RR > 100% (说明误差较大) 8 例, 余下总计 112 例测量结果。

二维测量 112 例复发率中位数(四分位间距)

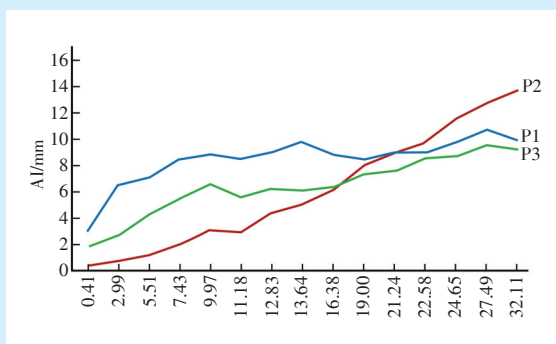
表2 三种坐标系的正中矢状面AI指数比较

Table 2 Comparison of the mid-sagittal AI index of the three coordinate systems

Midsagittal plane	AI/mm	Minimum/mm	Maximum/mm
P1	8.39 ± 0.56	2.99	10.67
P2	4.17 ± 3.89	0.44	13.71
P3	6.25 ± 1.33	1.84	10.53

AI: asymmetry index; P1: P1 coordinate system; P2: P2 coordinate system; P3: P3 coordinate system

为[35.70(19.10)%],其中二维低复发组34例,复发率为[15.20(8.79)%];二维高复发组78例,复发率为[40.50(12.70)%];三维测量112例,复发率为[54.40(23.80)%],其中三维低复发组34例,复发率[39.70(16.80)%],三维高复发组78例,复发率为[60.60(19.30)%];由此得到三维测量评价复发程度为:小于40%低复发,大于61%高复发,复发率为40%~61%则为中复发。



P1: P1 coordinate system; P2: P2 coordinate system; P3: P3 coordinate system; AI: asymmetry index; dGn: the average distance from the patient's Gn point to the sagittal plane in the three coordinate system

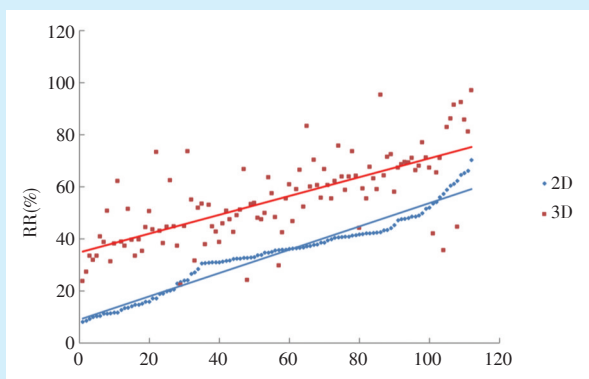
Figure 2 AI values corresponding to the three coordinate systems increasing with dGn

图2 三种坐标系随dGn增大所对应的AI值

图3 蓝点为将112例二维测量结果按RR大小升序排列,红点为按序对应的三维测量结果,蓝线和红线分别表示二维和三维的趋势线,可以看到,两条趋势线斜率大致相近,表示三维结果随二维

结果规律性递增,同一患者的二维与三维测量的差值中位数(四分位间距)为[21.20(10.60)%](图3)。

使用配对样本比较的Wilcoxon符号秩检验,二



RR: recurrence rate

Figure 3 Corresponding three-dimensional measurement results after the two-dimensional measurement is arranged in increments

图3 二维测量递增排列后对应的三维测量结果

维和三维测量结果差异显著( $Z = -8.849, P < 0.001$ )。将三维测量结果重新按三维复发程度分为:小于40%的低复发组(3D<sub>l</sub>),40%~61%的中复发组(3D<sub>m</sub>)、大于61%的高复发组(3D<sub>h</sub>),三种复发程度的复发率差异有统计学意义( $H = 95.864, P < 0.001$ ),两两比较,3D<sub>l</sub>和3D<sub>m</sub>、3D<sub>m</sub>和3D<sub>h</sub>、3D<sub>l</sub>和3D<sub>h</sub>的复发率差异均有统计学意义( $P < 0.001$ )。

### 3 讨论

正颌外科术后复发是一个较复杂而普遍的问题,是影响正颌外科手术效果的重要因素。目前尚无统一用于测量正颌手术复发率的三维测量坐标系及定义。本研究建立了新的可精确测量正颌手术复发率的三维坐标系,且得出了三维测量正颌手术复发程度的评价方式,对正颌手术设计和

今后的临床试验有一定的指导作用。

### 3.1 标志点

蝶鞍在空间中是不规则类球体,很难确定中心S点;眶下缘是平缓曲线,难以在冠状面确定Or点;K、IZ和N点在三维CT上有明显的骨性标志,定位准确且本试验结果表明可重复性良好;P在冠状面上不易确定,但在外耳门最上点与外耳道有明显的骨性结合,故本研究将P定位于此骨性结合处;所以本研究采用颅部标志点N、K、IZ、P来构建坐标系。一些作者通过系统评价分析得到CBCT图像中可靠性最高的是传统侧位片的正中矢状面标志点,推荐使用的标志点包括S、Ba、N、ANS、A、B、Pog、Gn、Me<sup>[14]</sup>。Park等<sup>[15]</sup>通过试验表明,具有较高可靠性的标志点包括眶下孔、颧额缝、髁突、颞孔。

### 3.2 坐标系

目前常用三维测量坐标系为以S点为原点,过双侧眶点及右侧耳点建立水平面,过S点、N点垂直于水平参考平面作正中矢状面,同时垂直于水平参考平面及正中矢状面过原点作冠状参考平面<sup>[16]</sup>。Guo等<sup>[17]</sup>将患者CT重建三维图像后使用双侧耳点和右侧眶下点构建的FH平面,ANS、Cg、OP构建的正中矢状面和下颌角平面来分析面部不对称畸形患者的复发程度。有学者提出利用双侧耳点的中点与双侧眶下点构建HP平面以及最佳拟合4点构建HP的方法<sup>[8]</sup>,但应用于面部偏斜患者时准确性不可靠。Le Maître等<sup>[18]</sup>建议将外侧骨半规管平面作为水平参考面,其受面部不对称、畸形的影响较小。但外侧半规管难以准确定位,且应用于严重畸形患者仍存在误差,故目前应用较少。有研究表明过N点构建的正中矢状面准确性最高<sup>[9,19]</sup>,本试验结果与其一致。本研究通过比较AI筛选出最适合的测量坐标系为:过KL、KR、双侧P中点(P')构成水平面,过IZL、IZR并垂直于水平面构成冠状面,过N并同时垂直于两平面构成正中矢状面。

本研究显示P2坐标系随着不对称畸形程度的增加,其AI指数曲线趋于线性增长,并且在dGn'为17 mm时其AI指数超过了P3;在dGn'为21.24 mm时其AI指数超过了P1,成为正中矢状面最不准确的坐标系。分析可能因为P2坐标系的水平面由KL、KR参与组成,而K位于眼眶下方的上颌骨上,在不对称畸形患者中,往往同时伴随着上下颌骨的左右侧生长发育不一致,越是严重的不对称畸

形患者,其双侧K到眶下缘的距离越不一致。过度发育侧K距离眶下缘较发育不良侧远,这意味着KL、KR建立的水平面不再相对眶下缘平行,导致了由其生成的正中矢状面偏向发育不良侧,AI指数随之升高。并且由于P1正中矢状面偏移,这类患者中,Gn到P2正中矢状面的距离将显著小于P1和P3。另外,单纯的一侧髁突增生或吸收导致的下颌偏斜,P1、P2、P3的AI指数差异不大,说明只要双侧K点未受不对称发育的影响,其产生的正中矢状面AI值将会最小,反之只要不对称发育涉及上颌骨,P1坐标系将随着不对称畸形程度的加深逐渐降低精确性,这也是P2标准差最大的原因。P1未有K点参与构成水平面,故其不受颌骨发育影响。而P3只有一点KL参与构成水平面,并不使其水平面发生偏斜,亦不受颌骨发育影响,因此,P1、P3标准差均小于P2。

### 3.3 复发程度的测量

目前大多数研究通过比较术前、术后距离指标或者角度指标来分析正颌手术的复发程度,如A、B、Me、Pog、ANS、PNS等标志点到坐标轴的线性距离或者SNA和SNB角度的变化来分别评价上下颌的水平或垂直复发程度<sup>[20]</sup>。本研究认为A点在矢状面、水平面皆不易确定,可重复定点准确性不佳;B点在矢状面、水平面皆不易确定,与A点一样,定点准确度低。但因下颌骨前端无能替代B的解剖结构,故本研究使用双下中切牙牙根中间点为B;Pog、Me点在矢状面、水平面皆不易确定,使用Gn代替,并且Gn新的定义为冠状面时颞部最下点。而ANS、PNS、Go可重复定点准确性高且在三维CT上有明显定位提示结构,易定位,故本试验纳入的标志点为ANS、PNS、B、Gn、Go(L、R)6点。

有学者将复发的定义缩小到临床相关的距离和角度倒退 $> 2 \text{ mm}$ 和 $> 2^\circ$ <sup>[21]</sup>。Choi等<sup>[22]</sup>将下颌骨术后水平复发程度分为:低复发 $< 1 \text{ mm}$ ,高复发 $> 2 \text{ mm}$ ,以此统计下颌骨不同复发程度的复发率。有学者通过后前位头颅测量法分别测量在T<sub>0</sub>(术前)、T<sub>1</sub>(术后即刻)和T<sub>2</sub>(术后长期,术后12~15个月)的上颌骨宽度差、上颌骨高度差、下颌骨宽度差和下颌骨高度差、测量连接ANS和Me(ANS-Me)的线与垂直参考线之间的角度,使用 $RR = (T_2 - T_1) / (T_1 - T_0)$ 来分别表示上下颌骨宽度及高度的复发率<sup>[23]</sup>。还有学者在矢状面上测量B点到y轴的水平距离,通过术后的变化除以手术的变化来计算下颌骨水平复发率RR:  $RR = (T_3 \text{ vs } T_2) / (T_1 \text{ vs } T_2)$

× 100%) (T<sub>3</sub>: 术后长期, T<sub>2</sub>: 术后即刻, T<sub>1</sub>: 术前)<sup>[24]</sup>。现有研究尚无将上下颌复发程度统一分析的方法,无法计算全颌骨复发率。

本研究测量复发率RR的方法为计算T<sub>0</sub>、T<sub>1</sub>、T<sub>2</sub>三个时刻ANS、PNS、B、Gn、Go(L、R)共6点到HP、CP、MSP 三平面的距离并求和  $\Sigma_0$ 、 $\Sigma_1$ 、 $\Sigma_2$ :  $RR = \left( \frac{\Sigma \Delta d_{(T_2-T_1)}}{\Sigma \Delta d_{(T_1-T_0)}} \right)$ , 分子为T<sub>2</sub>与T<sub>1</sub>时距离和的差值, 分母为T<sub>1</sub>与T<sub>0</sub>时距离和的差值, 来评价正颌手术的复发程度, 不仅纳入了测量上下颌骨复发的经典标志点, 且考虑了水平面、冠状面、正中矢状面三个平面上的复发情况, 是一个较为全面的全颌骨复发率的测量, 对颌骨的复发程度评价分析更为全面。

与经典二维测量对比发现, 同一患者的二维与三维测量的结果不同, 三维测量结果普遍高于二维, 差值中位数(四分位间距)为[21.20 (10.60)%], 原因可能于复发的三维测量增加了各标志点到正中矢状面距离。观察图3发现, 红蓝趋势线斜率相当, 说明三维结果随二维结果规律性递增, 且规律性较强, 可以认为将二维测量结果加上20.92即为三维测量结果。那些显著高于红色趋势线的点, 大多伴随着一定程度的不对称畸形, 甚至不对称指数接近17 mm, 推测造成这些点明显高于趋势线的原因来自于不对称畸形病例的标志点复发趋势更大, 有待进一步验证。

#### 4 小 结

综上所述, 本试验建立能精确测量正颌手术复发率的三维坐标系: 颞部偏移量小于17 mm时, 测量坐标系选择为: 过KL、KR、双侧P中点(P')构成水平面, 过IZL、IZR并垂直于水平面构成冠状面, 过N并同时垂直于两平面构成正中矢状面的坐标系。颞部偏移量超过17 mm时, 选择过PL、PR、KL三点构成水平面, 过IZL、IZR并垂直于水平面构成冠状面, 过N点并同时垂直于两平面构成正中矢状面的坐标系; 应用该坐标系将正颌手术复发率(复发程度)分为: 小于40%低复发, 40%~61%中复发, 大于61%高复发, 建立一个新的正颌手术复发评价体系。该体系可用于构建全颌骨的复发率预测系统, 根据术前CT和设计方案给出术后复发率, 根据复发率的高低判断是否需要修改设计方案, 直至复发率降至低复发区间, 得到术后稳定性高的设计方案, 对正颌手术设计

有指导作用。

**[Author contributions]** Tang L, He DM performed the experiments, analyzed the data, and wrote the article. Liu Y, Liu HH, Zhu ZK, Tai Y assisted the performing of experiments. Luo E designed the study. All authors read and approved the final manuscript as submitted.

#### 参考文献

- [1] 张志愿. 口腔颌面外科学[M]. 北京: 人民卫生出版社, 2020: 289-290.  
Zhang ZY. Oral and maxillofacial surgery [M]. Beijing: People's Medical Press, 2020: 289-290.
- [2] 刘燕菲, 李运峰, 祝颂松. 虚拟手术设计在双颌正颌手术中的精准性研究[J]. 口腔疾病防治, 2020, 28(1): 30-35. doi: 10.12016/j.issn.2096-1456.2020.01.005.  
Liu YF, Li YF, Zhu SS. Research on the precision of virtual surgical planning in two-jaw orthognathic surgery[J]. J Prev Treat Stomatol Dis, 2020, 28(1): 30-35. doi: 10.12016/j.issn.2096-1456.2020.01.005.
- [3] Sun Y, Tian L, Luebbbers HT, et al. Relapse tendency after BSSO surgery differs between 2D and 3D measurements: a validation study[J]. J Craniomaxillofac Surg, 2018, 46(11): 1893-1898. doi: 10.1016/j.jems.2018.09.012.
- [4] Li N, Hu B, Mi F, et al. Preliminary evaluation of cone beam computed tomography in three-dimensional cephalometry for clinical application[J]. Exp Ther Med, 2017, 13(5): 2451-2455. doi: 10.3892/etm.2017.4278.
- [5] Gribel BF, Gribel MN, Frazão DC, et al. Accuracy and reliability of craniometric measurements on lateral cephalometry and 3D measurements on CBCT scans[J]. Angle Orthod, 2011, 81(1): 26-35. doi: 10.2319/032210-166.1.
- [6] Lam W, Hsung R, Choi W, et al. A clinical technique for virtual articulator mounting with natural head position by using calibrated stereophotogrammetry[J]. J Prosthet Dent, 2018, 119(6): 902-908. doi: 10.1016/j.prosdent.2017.07.026.
- [7] Wen J, Liu S, Ye X, et al. Comparative study of cephalometric measurements using 3 imaging modalities[J]. J Am Dent Assoc, 2017, 148(12): 913-921. doi: 10.1016/j.adaj.2017.07.030.
- [8] Pittayapat P, Jacobs R, Bornstein MM, et al. Three-dimensional Frankfurt horizontal plane for 3D cephalometry: a comparative assessment of conventional versus novel landmarks and horizontal planes[J]. Eur J Orthod, 2018, 40(3): 239-248. doi: 10.1093/ejo/cjx066
- [9] 盛潇, 裴萍, 朱敏, 等. 多平面辅助定位法提高颅颌面三维CT测量准确性的研究[J]. 口腔颌面外科杂志, 2013, 23(6): 443-448. doi: CNKI: SUN: KQHM.0.2013-06-012.  
Sheng X, Nie P, Zhu M, et al. A Study of multi-plane aided identifying landmark on three-dimensional CT model[J]. J Oral Maxillofac Surg, 2013, 23(6): 443-448. doi: CNKI: SUN: KQHM.0.2013-06-012.
- [10] 佟志忠, 张延斌, 赵丽, 等. EOS 3D测量青少年特发性脊柱侧凸患者冠、矢状面参数的可信度及可重复性[J]. 中华骨与关节外科杂志, 2019, 12(7): 519-523. doi: 10.3969/j.issn.2095-

- 9958.2019.07.06.  
Tong ZZ, Zhang YB, Zhao L, et al. Reliability and reproducibility of EOS 3D measurements in adolescent idiopathic scoliosis[J]. *Chin J Bone Joint Surg*, 2019, 12(7): 519-523. doi: 10.3969/j.issn.2095-9958.2019.07.06.
- [11] 廖淑欣. 基于超声测量的足月新生儿出生体重预测模型的研究[D]. 广州: 南方医科大学, 2018.  
Liao SX. A new birth weight prediction model based on ultrasonography at term[D]. Guangzhou: Southern Medical University, 2018
- [12] 王嘉艺, 王珊, 王林. CBCT三维头影测量正中矢状参考平面的探究[J]. *口腔医学*, 2017, 37(7): 621-624. doi: 10.13591/j.cnki.kqyx.2017.07.010.  
Wang JY, Wang S, Wang L, et al. A study on the midsagittal reference plane of CBCT three-dimensional cephalometry[J]. *Stomatology*, 2017, 37(7): 621-624. doi: 10.13591/j.cnki.kqyx.2017.07.010.
- [13] Torgersbråten N, Stenvik A, Espeland L. Patient satisfaction after orthognathic surgery: a 3 year follow-up of 60 high-angle Class II individuals[J]. *Eur J Orthod*, 2021, 43(2): 215-221. doi: 10.1093/ejo/cjaa038.
- [14] Sam A, Currie K, Oh H, et al. Reliability of different three-dimensional cephalometric landmarks in cone-beam computed tomography: a systematic review[J]. *Angle Orthod*, 2019, 89(2): 317-332. doi: 10.2319/042018-302.1.
- [15] Park J, Baumrind S, Curry S, et al. Reliability of 3D dental and skeletal landmarks on CBCT images[J]. *Angle Orthod*, 2019, 89(5): 758-767. doi: 10.2319/082018-612.1.
- [16] Santos R, De Martino JM, Haiter NF, et al. Cone beam computed tomography-based cephalometric norms for Brazilian adults[J]. *Int J Oral Maxillofac Surg*, 2018, 47(1): 64-71. doi: 10.1016/j.ijom.2017.06.030.
- [17] Guo J, Wang T, Han JJ, et al. Corrective outcome and transverse stability after orthognathic surgery using a surgery-first approach in mandibular prognathism with and without facial asymmetry[J]. *Oral Surg Oral Med Oral Pathol Oral Radiol*, 2018: S2212-4403 (18)30053. doi: 10.1016/j.oooo.2018.01.017.
- [18] Le Maître A, Schuetz P, Vignaud P, et al. New data about semicircular canal morphology and locomotion in modern hominoids[J]. *J Anat*, 2017, 231(1): 95-109. doi: 10.1111/joa.12619.
- [19] Zheng X, Wang L, Zhang B, et al. Accuracy of two midsagittal planes in three-dimensional analysis and their measurement in patients with skeletal mandibular deviation: a comparative study[J]. *Br J Oral Maxillofac Surg*, 2018, 56(7): 600-606. doi: 10.1016/j.bjoms.2018.06.009.
- [20] Takahara N, Kimura A, Tomomatsu N, et al. Does the amount of mandibular setback during bimaxillary surgery correlate with the degree of surgical relapse?[J]. *Oral Surg Oral Med Oral Pathol Oral Radiol*, 2020, 129(5): 447-452. doi: 10.1016/j.oooo.2019.10.014.
- [21] Kurohara K, Tomomatsu N, Nakakuki K, et al. Skeletal stability after maxillary step osteotomy compared with original Le Fort I osteotomy during one-year of follow-up[J]. *Sci Rep*, 2019, 9(1): 9742. doi: 10.1038/s41598-019-46233-5.
- [22] Choi TH, Kim SH, Yun PY, et al. Factors related to relapse after mandibular setback surgery with minimal presurgical orthodontics [J]. *J Oral Maxillofac Surg*, 2019, 77(5): 1072.e1-1072.e9. doi: 10.1016/j.joms.2018.12.030.
- [23] Choi JW, Park H, Kwon SM, et al. Surgery-first orthognathic approach for the correction of facial asymmetry[J]. *J Craniomaxillofac Surg*, 2021, 49(6): 435-442. doi: 10.1016/j.jems.2021.04.005.
- [24] Genc A, Isler SC, Keskin C, et al. Prospective analysis of the swallowing reflex after sagittal split osteotomy: comparison with normal volunteers[J]. *Dysphagia*, 2020, 35(5): 798-805. doi: 10.1007/s00455-019-10085-y.

(编辑 张琳, 刘曙光)



官网