

[DOI] 10.12016/j.issn.2096-1456.2022.05.006

· 临床研究 ·

张力对改良前臂皮瓣供区恢复的影响

王浩然^{1,2}, 王映^{1,2}, 葛良玉¹, 李志萍¹, 邵翠玲¹, 孟箭¹

1. 徐州市中心医院, 江苏 徐州(221000); 2. 蚌埠医学院, 安徽 蚌埠(233000)

【摘要】 目的 探讨张力对改良前臂皮瓣(使用前臂供区皮片关闭前臂术创)供区恢复的影响。方法 对2018年10月至2021年4月于徐州市中心医院就诊的12名经前臂皮瓣修复的口腔癌患者,术前记录患者双手握力及腕关节活动度,前臂供区关创,使用前臂供区的三角形全厚皮片关闭部分术创,另一部分术创直接拉拢缝合,供区关创时用拉力计测量张力。术后对患者进行随访,观察患者术后供区创口有无坏死、愈合不良等并发症及供区侧前臂握力及腕关节活动度、外形满意度。**结果** 12例患者中仅1例高龄患者术后供区皮片近腕侧坏死情况,该患者平均张力为0.65 kg,经换药后二期愈合;其余患者术后供区未出现并发症。12例患者平均张力大小为(0.51 ± 0.05)kg。12例患者术前术后握力分别为(23.7 ± 10.3)kg、(22.3 ± 10.7)kg,差异无统计学意义($t=5.872, P<0.001$);术前术后腕关节活动度分别为掌屈(47.6 ± 8.3)°、(45.8 ± 5.8)°;背伸(54.6 ± 3.2)°、(53.9 ± 2.3)°;桡偏(37.0 ± 2.3)°、(36.1 ± 2.2)°;尺偏(27.1 ± 1.9)°、(26.4 ± 1.3)°。四个方向的活动度术前术后差异均无统计学意义, t 值依次为1.64、1.636、2.116、1.412, P 值依次为0.129、0.13、0.058、0.186。12例患者对术后前臂供区外形均较满意。**结论** 改良前臂皮瓣供区缝合时平均张力在0.5 kg以下时,前臂供区术后并发症较少,对患者供区功能的影响小,患者对供区外观满意度较高。

【关键词】 口腔癌; 张力; 前臂皮瓣; 供区; 皮片; 瘢痕; 腕关节功能; 手功能; 满意度

【中图分类号】 R78 **【文献标志码】** A **【文章编号】** 2096-1456(2022)05-0345-05

【引用著录格式】 王浩然,王映,葛良玉,等. 张力对改良前臂皮瓣供区恢复的影响[J]. 口腔疾病防治, 2022, 30(5): 345-349. doi: 10.12016/j.issn.2096-1456.2022.05.006.

Effect of tension on recovery of the donor site of a modified forearm flap WANG Haoran^{1,2}, WANG Ying^{1,2}, GE Liangyu¹, LI Zhiping¹, SHAO Cuiling¹, MENG Jian¹. 1. Xuzhou Central Hospital, Xuzhou 221000, China; 2. Bengbu Medical College, Bengbu 233000, China

Corresponding author: MENG Jian, Email: mrocket@126.com, Tel: 86-18952170986

【Abstract】 Objective To investigate the effect of tension on donor site recovery of modified forearm flaps (closed forearm donor site skin flaps). **Methods** From October 2018 to April 2021, 12 patients with oral cancer underwent forearm flap repair at Xuzhou Central Hospital. Handgrip strength and wrist motion were recorded before surgery. During the surgical incision at the donor site of the forearm, the triangular full-thickness skin of the donor site was used to close part of the surgical incision, and the other part of the surgical incision was directly closed and sutured. Tension was measured with a tension meter during the surgical incision at the donor site. Patients were followed up after surgery to observe whether there were postoperative complications such as necrosis and poor healing of donor site wounds, as well as forearm grip strength, wrist range of motion and appearance satisfaction. **Results** Among the 12 patients, there was only one elderly patient with postoperative necrosis near the wrist in the donor site skin, and the average tension of the patient was 0.65 kg; the lesion healed after dressing changes. All of the other patients recovered well without postop-

【收稿日期】 2021-08-12; **【修回日期】** 2021-10-11

【基金项目】 江苏省科技项目(BL2013008);江苏省卫生计生委科研资助项目(H2017080);徐州市医学创新(技术攻关)团队项目(XWXC201604);徐州市科技项目(KC17196);蚌埠医学院研究生科研创新计划项目(BycX20062)

【作者简介】 王浩然,住院医师,硕士,Email: 2206853266@qq.com

【通信作者】 孟箭,主任医师,硕士,Email: mrocket@126.com, Tel: 86-18952170986



微信公众号

erative complications. The mean tension of 12 patients was (0.51 ± 0.05) kg. The preoperative and postoperative grip strength of 12 patients was (23.7 ± 10.3) kg and (22.3 ± 10.7) kg, respectively, and the difference was not statistically significant ($t=5.872, P<0.001$). The mean range of motion of the wrist was $(47.6 \pm 8.3)^\circ, (45.8 \pm 5.8)^\circ$; dorsiflexion $(54.6 \pm 3.2)^\circ, (53.9 \pm 2.3)^\circ$; radial deviation $(37.0 \pm 2.3)^\circ, (36.1 \pm 2.2)^\circ$; ruler deviation $(27.1 \pm 1.9)^\circ, (26.4 \pm 1.3)^\circ$, respectively. The t values were 1.64, 1.636, 2.116 and 1.412, and the P values were 0.129, 0.130, 0.058 and 0.186, respectively. All 12 patients were satisfied with the appearance of the donor site of the forearm. **Conclusion** When the average tension during suturing is less than 0.5 kg, there is a lower risk of complications at the donor site of the forearm one month after surgery, a lower risk of impaired donor site function, and a greater possibility of patient satisfaction with the appearance of the donor site.

【Key words】 oral cancer; tension; forearm flap; donor site; skin; scar; wrist function; hand function; satisfaction

J Prev Treat Stomatol Dis, 2022, 30(5): 345-349.

【Competing interests】 The authors declare no competing interests. This study was supported by the grants from Jiangsu Science and Technology Project (No. BL2013008); Jiangsu Province Health and Family Planning Commission Project of Scientific Research (No. H2017080); Xuzhou Medical Innovation and Technological Breakthrough Team Project (No. XWCX201604); Xuzhou Science and Technology Project (No. KC17196); Graduate Research Innovation Program of Bengbu Medical College (No. Byycx20062).

据世界卫生组织统计,2020年口腔癌新增病例数在人类已知的恶性肿瘤中排名第18位^[1]。目前对于口腔癌的治疗方法包括手术治疗、放疗、化疗等。对于原发灶切除后所致的缺损常需皮瓣修复,而皮瓣类型较多,需根据患者情况选择不同的皮瓣。游离前臂皮瓣作为一种经典术式在临床中应用较多。经典的前臂皮瓣制取后,前臂术创需利用从腹部制取的皮片关闭创口,此种术式虽然能制取适合关闭前臂术创的皮片,但还需开辟第二供区。而Liang等^[2]改良的前臂皮瓣无需开辟第二供区,仅利用前臂供区全厚皮片关闭部分前臂术创,剩余部分直接拉拢缝合,但此种改良皮瓣前臂会出现缝合张力过大导致供区皮片坏死不愈合的情况。动物实验结果显示张力会影响皮瓣的血运从而影响皮瓣的成活^[3];此外张力过大也会导致瘢痕形成^[4]。目前关于张力对于改良前臂皮瓣前臂供区恢复影响的研究较少,本研究拟通过回顾经改良前臂皮瓣修复的口腔颌面部肿瘤切除后缺损病例情况,探讨张力对于此种术式前臂供区恢复的影响。

1 资料和方法

1.1 一般资料

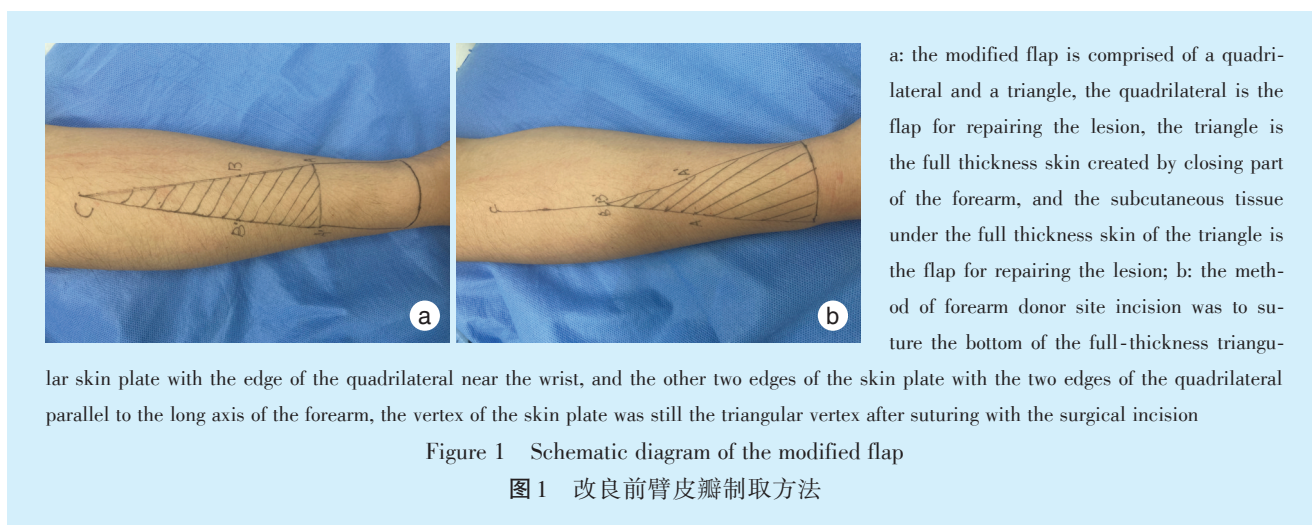
选取2018年10月至2021年4月于徐州市中心医院口腔科就诊的经改良前臂皮瓣修复的口腔颌面部肿瘤切除后缺损患者12例。皮瓣制取面积为

5 cm × 6 cm ~ 6 cm × 10 cm。年龄范围39~67岁;身高范围155~178 cm;其中,男性4例,女性8例;舌癌7例,颊癌2例,口底癌1例,牙龈癌2例。随访时间3~12个月,平均随访时间 (7.83 ± 2.59) 个月。纳入标准:①双侧前臂无外伤,骨折史,无输液等情况;②术前双臂彩超示双臂血管无血栓及经过ALLEN试验及超声检查;③患者无瘢痕体质;④患者及家属对研究知情并同意。排除标准:①因其他疾病行皮瓣修复的患者;②因缺损范围过大行其他皮瓣修复的患者、术中需其他部位取皮关闭术创者;③不能耐受麻醉及手术患者;④参加其他研究的患者;⑤肿瘤侵犯骨组织者。本研究已获得徐州市中心医院伦理委员会批准。

1.2 研究方法

1.2.1 改良前臂皮瓣制取方法 根据需要切除病灶的病灶大小,预估皮瓣制取的范围,设计改良皮瓣,改良皮瓣由一四边形及三角形组成,其中四边形即为修复病灶的皮瓣,三角形为关闭部分前臂术创的全厚皮片,三角形全厚皮片下方皮下组织作为皮瓣修复病灶,见图1。前臂供区关创方法为将三角形的全厚皮片的底与四边形近手腕侧的边对位缝合,皮片的另外两条边与平行于前臂长轴的四边形的两个边对位缝合,皮片的顶点与术创缝合后仍作为三角形顶点。

1.2.2 张力测定方法 使用圆针(YZB/浙 2534-2014,杭州华威医疗用品有限公司)一号线(慕丝



SA845G, 爱惜康)缝合前臂术创,缝合间距为1 cm。在缝合时将拉力测试仪拉钩连接于缝线一端,一手置于缝线,另一只手握拉力计(WDF-30, 韦度拉力测试仪数),记录打结时张力。测定张力的部位为三角形皮片三个顶点、三角形三条边间隔1 cm处。

1.2.3 术后处理缝合 结束后对供区进行加压包扎,术后给予抗炎、消肿、抗凝等对症处理。若患者术后出现供区感染坏死等情况,先行换药等处理;若症状无好转,腹部取皮后再置于供区。若术后出现影响功能外观的瘢痕,采用激光、手术切除等治疗措施。

1.2.4 观察指标 观察记录术后前臂供区有无出现张力性水泡、坏死,感染等并发症、外观及功能恢复情况。

1.2.5 握力测定 患者术前双手分别手握电子计数握力器(旋龙,中国)3次,术后同样进行双手的握力测试。

1.2.6 腕关节活动度 术前使用关节尺对患者双手腕关节掌屈、背伸、桡偏、尺偏进行测量并记录数值、保留患者术中手术侧腕关节数据。术后随访时同样进行手术侧腕关节掌屈、背伸、尺偏、桡偏数值记录。腕关节背屈正常活动度在约30°~

60°,掌屈正常活动度约为50°~60°,尺偏正常度约30°~40°,桡偏正常度约25°~30°。

1.3 统计学分析

所有数据使用SPSS 22.0处理,计量资料用均值±标准差表示,使用配对t检验,当P<0.05,认为差异有统计学意义。

2 结果

2.1 患者术后情况

12例患者平均张力大小为(0.51±0.05)kg。12例患者中仅1例在术后第10天拆包时前臂供区部分皮片坏死,其余患者术后均恢复良好。1例高龄患者出现术后供区皮片近腕侧坏死情况,该患者平均张力为0.65 kg。经换药后愈合。其余患者术后供区均恢复良好,未出现术后并发症,12例患者术前术后握力分别为(23.7±10.3)kg、(22.3±10.7)kg,差异无统计学意义(t=5.872, P<0.001);术前术后腕关节活动度分别为掌屈(47.6±8.3)°、(45.8±5.8)°;背伸(54.6±3.2)°、(53.9±2.3)°;桡偏(37.0±2.3)°、(36.1±2.2)°;尺偏(27.1±1.9)°、(26.4±1.3)°;差异均无统计学意义,t值依次为1.640、1.636、2.116、1.412, P值依次为0.129、0.130、0.058、0.186。12例患者对术后前臂供区外形均较满意。

表1 供区前臂术前术后握力及腕关节活动度

Table 1 Range of motion of the donor forearm before and after operation

n=12, $\bar{x} \pm s$

	Preoperative	Postoperative	t	P	
Grip strength/kg	23.7 ± 10.3	22.3 ± 10.7	5.872	<0.001	
Wrist motion/°	Flexion	47.6 ± 8.3	45.8 ± 5.8	1.640	0.129
	Extention	54.6 ± 3.2	53.9 ± 2.3	1.636	0.130
	Radial deviation	37.0 ± 2.3	36.1 ± 2.2	2.116	0.058
	Ulnar deviation	27.1 ± 1.9	26.4 ± 1.3	1.412	0.186

2.2 经改良前臂皮瓣修复口腔颌面部肿瘤典型病例

患者男,60岁,因“右舌溃疡2月余”入院,患者自述2个月前发现右舌疼痛伴溃疡,期间口服消炎药,效果不佳。否认家族有类似症状者。

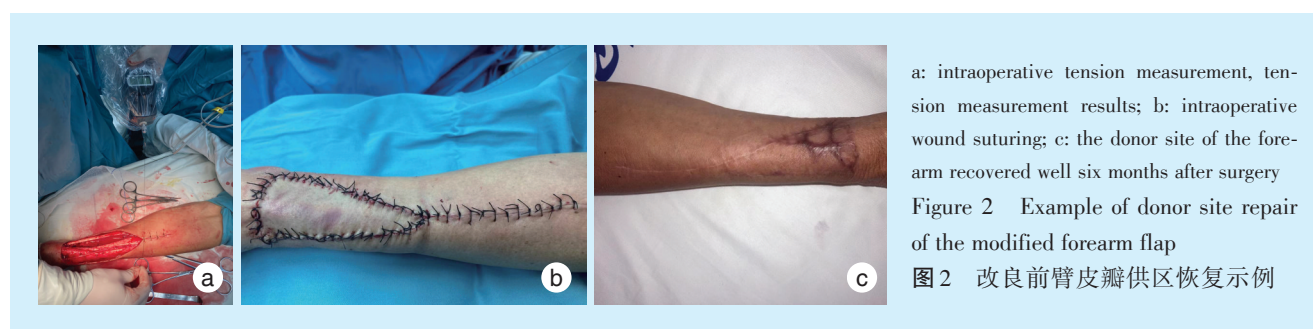临床检查:右舌根可见一溃疡,约1.5 cm × 1.5 cm,中央凹陷覆盖白色伪膜,边缘略红肿,质韧,触痛,舌体活动自如。口内未见不良修复体及过锐牙尖。

影像学检查:口咽MR平扫舌右后缘结节。

入院第4天行右舌组织活检术,术后病理示:舌浸润性癌,倾向鳞状细胞癌。入院1周后行:“右

舌肿物切除术+颈淋巴清扫术+左前臂皮瓣转移舌再造术+血管吻合术+气管切开术”。术中制取改良前臂皮瓣制取前臂皮瓣面积为7 cm × 6 cm。将桡动脉与甲状腺上动脉近心端吻合,头静脉与面总静脉吻合。皮瓣制取完成后将三角形全厚皮片用于关闭前臂术创,使用张力测试仪测定关创时张力大小。关创完成后将前臂术创使用绷带加压包扎,术后前臂制动10 d。术后常规病理示:舌根鳞状细胞癌(T2N1M0)(中-低分化)。

术后1个月行放疗治疗。患者术后半年前臂供区恢复良好。



3 讨论

当需要薄而柔韧的组织进行头颈部重建时,前臂皮瓣作为一种经典皮瓣目前在临床中应用仍较广泛^[5]。皮瓣制取后关闭前臂术创的方法较多。有学者利用数字化技术,术前模拟手术切除部位及范围,并根据缺损大小设计合适的关创皮瓣;此外还有改进皮瓣制取的方法,可以达到无需额外取皮关闭前臂术创目的^[6-7]。

改良前臂皮瓣作为前臂皮瓣的一种,具有血管解剖较为固定、无需额外取皮的优点^[8]。有研究表明,术后半年改良前臂皮瓣术后供区的外观及功能与传统需从腹部取皮的前臂皮瓣无差异,适用于口腔颌面部中小型缺损的修复。但改良前臂皮瓣需加压包扎,近中腕处张力较大,张力较大时影响血供不利创口愈合,制取皮片面积有限,缝合时可能存在因张力过大不能利用三角形全厚皮瓣关创,需额外取皮情况。如何减少此种术式出现因张力过大导致的前臂供区创口愈合不良等情况,这是本研究主要探讨的方向。

皮肤由表皮层及真皮层组成,表皮由上皮细胞构成,真皮内有血管神经及胶原纤维等。胶原纤维的存在与皮肤的生物特性有关,即张力、粘弹性、延展性^[9]。因此皮肤可被拉伸用于关闭较自身面积大的创口。Dan等^[10]利用皮肤的机械蠕变及

应力松弛原理设计了一款用于关闭缺损面积较大创面的装置,并取得了不错的效果。虽然目前对于刺激皮肤生长的具体张力值存在争议,但总的来说都是在一定范围内的刺激可促进皮肤再生,高于此范围将产生副作用,无张力的皮肤缺损边缘将会挛缩。

适度的张力促进上皮细胞(表皮层)及血管的新生(真皮层)、细胞被拉伸^[11]。有学者研究皮肤再生可能与低氧诱导因子-1 α (hypoxia inducible factor-1 α , HIF-1 α)、基质细胞衍生因子-1 α (stromal cell derived factor-1 α , SDF-1 α)有关^[12]。研究者认为皮肤再生也伴随相应的血管新生,但是张力过大会导致皮肤产生花纹、瘢痕、液化坏死等^[13]。瘢痕的产生与张力及炎症有关,张力可能为始动因子与miRNA-21D等有关^[14],若瘢痕位于关节处,可引起相应部位功能受限。血液中的氧有促进创口愈合、胶原纤维增生的作用,缝合时张力过大也会影响皮肤或者皮瓣的血运,缺血导致氧含量降低,从而导致皮肤液化坏死、不愈合等^[15]。对于张力这一物理因素如何影响细胞及血管这一生物学变化的问题,Liang等^[16]认为适度张力通过机械信号通路来影响细胞及血管的变化从而能获得足够扩张的皮肤,Ogawa等^[17]认为张力通过机械信号通路来影响细胞及血管的变化从而形成瘢痕。

在前臂术创缝合时各部位张力是动态变化的,而在临床应用中改良前臂皮瓣制取按照经验性的腕周皮瓣长宽比例制备,在不考虑其他干扰因素如皮肤弹性纤维含量情况下,平均张力具有一定代表性。

本研究12例患者术前术后腕关节活动度差异无统计学意义,说明所有患者均未出现致腕关节活动受限的瘢痕;此外,12例患者术前术后握力的差异无统计学意义,说明对于本研究患者来说缝合平均张力在0.5 kg时,不影响患者术后腕关节活动度及握力。但本研究中有1例患者前臂供区近腕侧出现局部坏死情况,可能与整体张力较大有关。该患者最大缝合张力为1.02 kg,最小为0.07 kg,平均张力值为0.65 kg。所有患者对前臂供区外形均较满意。

综上所述,缝合时平均张力在0.5 kg以下时,前臂供区术后1个月出现并发症可能性较小,患者供区功能受损的可能性小,患者对供区外观满意度良好。

【Author contributions】 Wang HR performed the research and wrote the article. Meng J, Ge LY revised the article. Wang Y performed the research and analyzed the data. Li ZP, Shao CL performed the research. All authors read and approved the final manuscript as submitted.

参考文献

- [1] Sung H, Ferlay J, Siegel RL, et al. Global cancer statistics 2020: GLOBOCAN estimates of incidence and mortality worldwide for 36 cancers in 185 countries[J]. *CA Cancer J Clin*, 2021, 71(3): 209-249. doi: 10.3322/caac.21660.
- [2] Liang MD, Wm S, Jones NF. Local full-thickness skin-graft coverage for the radial forearm flap donor site[J]. *Plast Reconstr Surg*, 1994, 93(3): 621-625.
- [3] 利春叶,王建云,廖全全,等.不同张力缝合对皮瓣愈合影响的实验研究[J]. *中华显微外科杂志*, 2006, 29(4): 284-286. doi: 10.3760/cma.j.issn.1001-2036.2006.04.016.
Li CY, Wang JY, Liao QQ, et al. Effect of different tension sutures on flap healing[J]. *Chin J Microsurg*, 2006, 29(4): 284-286. doi: 10.3760/cma.j.issn.1001-2036.2006.04.016.
- [4] Lu YY, Fang CC, Hong CH, et al. Nonmuscle myosin II activation regulates cell proliferation, cell contraction, and myofibroblast differentiation in keloid-derived fibroblasts[J]. *Adv Wound Care (New Rochelle)*, 2020, 9(9): 491-501. doi: 10.1089/wound.2019.0944.
- [5] Chang EI, Liu J. Prospective comparison of donor-site morbidity following radial forearm and ulnar artery perforator flap harvest[J]. *Plast Reconstr Surg*, 2020, 145(5): 1267-1274. doi: 10.1097/PRS.0000000000006790.
- [6] Janes LE, Ledwon JK, Vaca EE, et al. Modeling tissue expansion with isogeometric analysis: skin growth and tissue level changes in the porcine model[J]. *Plast Reconstr Surg*, 2020, 146(4): 792-798. doi: 10.1097/PRS.0000000000001753.
- [7] Lee T, Turin SY, Stowers C, et al. Personalized computational models of tissue-rearrangement in the scalp predict the mechanical stress signature of rotation flaps[J]. *Cleft Palate Craniofac J*, 2021, 58(4): 438-445. doi: 10.1177/1055665620954094.
- [8] Breik O, Selbong U, Laugharne D, et al. Dealing with vascular anomalies during radial forearm free flap harvest: report of two cases and review of the literature[J]. *Int J Oral Maxillofac Surg*, 2019, 48(12): 1509-1515. doi: 10.1016/j.ijom.2019.06.003.
- [9] Wang G, Zhang X, Zhang Z, et al. Clinical study on a skin stretching technique with adjustable external fixators to treat skin defects [J]. *Medicine (Baltimore)*, 2020, 99(37): e22144. doi: 10.1097/MD.00000000000022144.
- [10] Dan X, Hongfei J, Huahui Z, et al. A skin-stretching wound closure system to prevent and manage dehiscence of high-tension flap donor sites: a report of 2 cases[J]. *Ostomy Wound Manage*, 2015, 61(8): 35-40.
- [11] Pietramaggiore G, Liu P, Scherer SS, et al. Tensile forces stimulate vascular remodeling and epidermal cell proliferation in living skin [J]. *Ann Surg*, 2007, 246(5): 896-902. doi: 10.1097/SLA.0b013e3180caa47f.
- [12] Pagani A, Aitzetmüller MM, Brett EA, et al. Skin rejuvenation through HIF-1 α modulation[J]. *Plast Reconstr Surg*, 2018, 141(4): 600e-607e. doi: 10.1097/PRS.0000000000004256.
- [13] 买合木提·亚库甫,刘旭,陈洪涛.3D打印可控式张力带技术通过刺激表皮生长和新血管形成来促进皮肤再生[J]. *医学研究杂志*, 2020, 49(8): 76-82. doi: 10.11969/j.issn.1673-548x.2020.08.018.
Maihemuti Yakufu, Liu X, Chen HT. 3d-printed controlled tension band technology promotes skin regeneration by stimulating epidermal growth and the angiogenesis[J]. *J Med Res*, 2020, 49(8): 76-82. doi: 10.11969/j.issn.1673-548x.2020.08.018.
- [14] Shi K, Qiu X, Zheng W, et al. MiR-203 regulates keloid fibroblast proliferation, invasion, and extracellular matrix expression by targeting EGR1 and FGF2[J]. *Biomed Pharmacother*, 2018, 108: 1282-1288. doi: 10.1016/j.biopha.2018.09.152.
- [15] Yoo S, Kim MR, Kim TY, et al. Relationship of transcutaneous Oxygen tension with age and skin elasticity in Korean women[J]. *Skin Res Technol*, 2020, 26(3): 325-328. doi: 10.1111/srt.12803.
- [16] Liang X, Huang X, Zhou Y, et al. Mechanical stretching promotes skin tissue regeneration via enhancing mesenchymal stem cell homing and transdifferentiation[J]. *Stem Cells Transl Med*, 2016, 5(7): 960-969. doi: 10.5966/sctm.2015-0274.
- [17] Ogawa R, Okai K, Tokumura F, et al. The relationship between skin stretching/contraction and pathologic scarring: the important role of mechanical forces in keloid generation[J]. *Wound Repair Regen*, 2012, 20(2): 149-157. doi: 10.1111/j.1524-475X.2012.00766.x.

(编辑 周春华,刘曙光)



官网