

[DOI]10.12016/j.issn.2096-1456.2022.05.005

· 临床研究 ·

内窥镜辅助龈下刮治及根面平整术治疗牙周炎临床效果的系统评价

徐若男^{1,2}, 魏奕茹^{1,2}, 刘珂¹, 古丽努尔·阿吾提^{1,2}

1. 新疆医科大学第一附属医院(附属口腔医院)牙周粘膜科,新疆维吾尔自治区 乌鲁木齐(830054); 2. 新疆维吾尔自治区口腔医学研究所,新疆维吾尔自治区 乌鲁木齐(830054)

【摘要】 目的 评价内窥镜辅助龈下刮治及根面平整术(subgingival scaling and root planning, SRP)治疗牙周炎的临床效果。方法 检索PubMed、EMbase、The Cochrane Library、Web of Science、中国知网、万方公共数据库、VIP数据库,搜索有关内窥镜辅助SRP的随机对照试验(randomized controlled trials, RCT),检索时限均从建库至2021年9月15日。纳入研究的结局指标包括:菌斑指数(plaque index, PLI)、探诊深度(probing depth, PD)、附着丧失(attachment loss, AL)、出血指数(bleeding index, BI)。应用Review Manager 5.4和Stata12.0软件进行Meta分析。结果 共检索到文献111篇,经筛选后纳入5篇定量研究。Meta分析结果显示,对4 mm ≤ PD < 6 mm的位点,治疗后3个月与6个月,内窥镜辅助组与单纯SRP组间的PD值均无显著性差异($P > 0.05$); PD ≥ 6 mm的位点,治疗后3个月与6个月,各位点内窥镜辅助组PD值较单纯SRP组更小,两组差异均有统计学意义($P < 0.05$),而两组间的PLI、AL、BI无显著性差异($P > 0.05$)。结论 辅助使用内窥镜与单纯SRP相比,在深牙周袋(PD ≥ 6 mm)患者中具有更好地减小PD的作用,但对于PLI、AL、BI等临床指标,两种方法治疗效果无差异。

【关键词】 内窥镜; 牙周炎; 龈下刮治; 根面平整术; 菌斑指数; 探诊深度; 附着丧失; 出血指数; 随机对照试验; Meta分析; 系统评价

【中图分类号】 R78 **【文献标志码】** A **【文章编号】** 2096-1456(2022)05-0338-07

【引用著录格式】 徐若男, 魏奕茹, 刘珂, 等. 内窥镜辅助龈下刮治及根面平整术治疗牙周炎临床效果的系统评价[J]. 口腔疾病防治, 2022, 30(5): 338-344. doi: 10.12016/j.issn.2096-1456.2022.05.005.

Endoscope-assisted subgingival scaling and root planing in the treatment of periodontitis: systematic evaluation of effects XU Ruonan^{1,2}, WEI Yiru^{1,2}, LIU Ke¹, GULINUER Awuti^{1,2}. 1. Department of Periodontal and Mucosal, the First Affiliated Hospital of Xinjiang Medical University (the Affiliated Stomatology Hospital of Xinjiang Medical University), Urumqi 830054, China; 2. Stomatology Disease Institute of Xinjiang Uyghur Autonomous Region, Urumqi 830054, China

Corresponding author: GULINUER Awuti, Email: guawuti@sina.com, Tel: 86-13609926769

【Abstract】 Objective To evaluate the clinical effect of endoscopic-assisted subgingival scaling and root planning (SRP) in the treatment of periodontitis. **Methods** PubMed, EMBASE, The Cochrane Library, Web of Science, CNKI, WanFang Data, and VIP databases were searched for randomized controlled trials (RCTs) related to endoscopy-assisted SRP. The search time limit was from the establishment of the database to September 15, 2021. The outcome indicators included in the study included the plaque index (PLI), probing depth (PD), attachment loss (AL), and bleeding index (BI). Review Manager 5.4 and Stata 12.0 software were used for the meta-analysis. **Results** A total of 111 studies were retrieved, and 5 quantitative studies were included after screening. Meta-analysis showed that for sites with 4 mm ≤ PD < 6 mm, 3 and 6 months after treatment, there was no significant difference in the PD value between the endoscope

【收稿日期】 2021-10-14; **【修回日期】** 2021-12-01

【基金项目】 新疆维吾尔自治区自然科学基金项目(2011211A071);新疆维吾尔自治区卫生与健康适宜技术推广项目(SYTG-202115)

【作者简介】 徐若男,住院医师,硕士,Email: 2206284415@qq.com

【通信作者】 古丽努尔·阿吾提,主任医师,博士,Email: guawuti@sina.com, Tel: 86-13609926769



微信公众号

assisted group and the simple SRP group ($P > 0.05$); for sites with $PD \geq 6$ mm, the PD value of the endoscope assisted group was smaller than that of the simple SRP group 3 and 6 months after treatment. The difference between the two groups was statistically significant ($P < 0.05$), but there was no significant difference in PLI, AI or BI between the two groups ($P > 0.05$). **Conclusion** Compared with simple SRP, the auxiliary use of endoscopy has a better effect on reducing PD in deep periodontal pockets ($PD \geq 6$ mm). However, for clinical indicators such as PLI, AL, and BI, there was no difference between the therapeutic effects of the two methods.

【Key words】 endoscopy; periodontitis; subgingival scaling; root planning; plaque index; probing depth; attachment loss; bleeding index; randomized controlled trials; Meta analysis; systematic review

J Prev Treat Stomatol Dis, 2022, 30(5): 338-344.

【Competing interests】 The authors declare no competing interests.

This study was supported by the grants from Nature Science Foundation of Xinjiang Uyghur Autonomous Region (No.2011211A071) and Xinjiang Uyghur Autonomous Region Health and Health Appropriate Technology Promotion Project (No. SYTG-202115).

牙周炎是一种由菌斑生物膜引起的慢性感染性疾病,作为最常见的口腔疾病,其患病率一直居高不下^[1]。根据第四次全国口腔流行病学调查显示,35~44岁人群的牙周病患率为90.9%。同时牙周炎也是全球成年人牙齿脱落的主要原因,严重影响生活质量,并造成了巨大的社会经济压力和医疗成本^[2-3]。牙周袋内的结石是促进牙周炎发生发展最主要的局部刺激因素,临床上常采用超声或手工龈下刮治及根面平整术(subgingival scaling and root planning, SRP)帮助牙周炎患者清除结石、菌斑以及内毒素,从而控制感染,恢复牙周组织的健康状况^[4-5]。SRP对于牙周袋较浅的牙周炎可以起到良好的治疗效果^[6],但对于深牙周袋、复杂袋以及多根牙患者,牙结石便难以在非直视情况下彻底清除^[7]。

牙周内窥镜作为龈下清创的辅助手段,使龈下环境可视化^[8]。术者可直视下去除不易探查的结石和肉芽组织,同时减少创伤和根面牙骨质的去除,提高患者舒适度。然而对于内窥镜辅助SRP治疗牙周炎的临床效果一直存在争议,故本研究将对此进行系统评价,以期对牙周炎的非手术治疗提供一定临床参考。

1 资料和方法

1.1 文献检索

检索 PubMed、EMbase、The Cochrane Library、Web of Science、中国知网、万方公共数据库、VIP 数据库。英文检索词: periodontitis, endoscope, periodontal disease, randomized controlled trial, controlled clinical trial, clinical trial, clinical study。中文检索词: 牙周炎, 牙周病, 内窥镜, 随机对照试验, 临床

试验, 临床研究。检索时限从建库至2021年9月15日。

1.2 纳入与排除标准

纳入标准: ①研究对象为牙周炎患者; ②临床随机对照试验(randomized controlled trials, RCT); ③干预组SRP辅助使用牙周内窥镜, 对照组为单纯采用SRP; ④结局指标为菌斑指数(plaque index, PLI)、探诊深度(probing depth, PD)、附着丧失(attachment loss, AL)及出血指数(bleeding index, BI)。

排除标准: ①文献类型为基础研究、综述、病例报告; ②非随机对照试验。

1.3 数据提取与质量评价

由2名研究者独立筛选文献、提取资料并进行交叉核对, 若出现分歧, 则通过讨论或由第三方进行协调解决。在筛选文献时首先阅读题目和摘要, 在明确排除不相关文献后阅读全文, 最终确定是否纳入研究。若有需要可通过邮件、电话等联系原作者, 获取必要资料。资料提取内容包括: ①纳入研究的基本信息, 包括研究的题目、发表时间、第一作者等; ②研究对象的基线信息及试验组和对照组的干预措施; ③偏倚风险评估相关数据; ④需要研究的结局指标。

由2名评价者独立评价纳入文献的偏倚风险并交叉核对结果, 风险偏倚评价采用Cochrane手册5.1.0推荐的RCT偏倚风险评估工具^[9]。偏倚风险评估指标包括: 随机方法、是否采用盲法、分配隐藏策略、结果数据的完整性、是否选择性报告研究结果及其他偏倚。

1.4 统计学分析

采用 Review Manager 5.4 软件进行 Meta 分析,

计量资料采用均数差(mean difference, MD)作为效应分析统计量,同时均提供其点估计值及95%CI。纳入研究结果的异质性通过卡方检验进行分析,检验水准 $\alpha=0.1$,同时采用 I^2 定量判断异质性的。若纳入研究间无统计学异质性采用固定效应模型,若存在统计学异质性则需分析异质性来源,在明显影响排除后再采用随机效应模型进行Meta分析。Meta分析的检验水准为 $\alpha=0.05$ 。若有明显临床异质性,则选择采用描述性分析。潜在的

发表偏倚采用 Egger's 检验进行分析。

2 结果

2.1 文献筛选流程及结果

共检索到文献 111 篇,排除重复文献剩余 39 篇。阅读文题和摘要初筛后剩余 8 篇,阅读全文复筛后剩余 5 篇 RCT^[10-14]进行定量分析。文献筛选流程见图 1,纳入文献基本情况见表 1。

本研究共纳入 5 篇临床随机对照试验文献,2

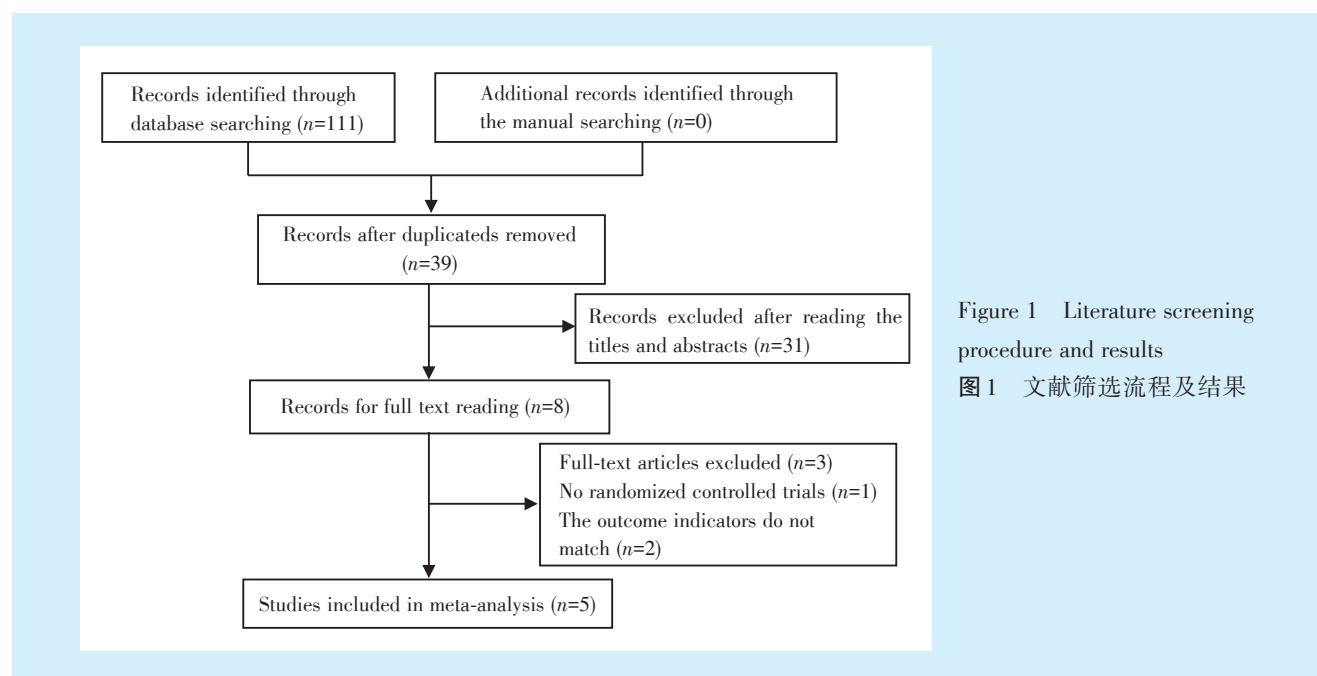


Figure 1 Literature screening procedure and results

图 1 文献筛选流程及结果

表 1 纳入文献基本情况

Table 1 Basic information of included literature

Studies	Sample size		Age/year	Follow-up time/month	Measurig time/month	Outcome indicator
	T	C				
Xia 2021 ^[10]	9	10	T: 33.22 ± 4.09, C: 29.00 ± 4.90	3	0、1、3	BOP、PD、AL
Zhang 2020 ^[11]	18	20	T: 36.60 ± 8.06, C: 34.44 ± 8.20	6	0、3、6	BOP、PD、AL
Xu 2021 ^[12]	15	15	35.85 ± 7.06	6	0、3、6	PD、AL、BI、PLI
Shi 2020 ^[13]	4	7	24-35	3	0、3	PD、AL、BOP、GR
Liao 2016 ^[14]	11	11	28-57	3	0、3	PD、AL、BI、PLI

T: treatment group; C: control group; BOP: bleeding on probing; PD: probing depth; AL: attachment loss; BI: bleeding index; PLI: plaque index; GR: gingival recession

篇提及了随机序列生成的方法,分别为掷硬币法和计算机随机数字表法。剩余 3 篇只提及随机,但未说明随机方法。2 篇研究使用单盲。分配隐藏均未提及。所有研究结果指标完整,详见图 2。

2.2 内窥镜辅助 SRP 术治疗牙周炎临床效果的系统评价

由于牙周袋深度对于内窥镜的使用效果有较

大影响,故在 Meta 分析时,根据基线时牙周袋深度将测量位点分为亚组 1(4 mm ≤ PD < 6 mm)和亚组 2(PD ≥ 6 mm),分别对两个亚组进行 Meta 分析。

2.2.1 PLI 共纳入了 2 篇 RCT^[12, 14],包括 37 名受试对象,736 个位点。固定效应模型显示在治疗后 3 个月,亚组 1 的和亚组 2 中试验组和对照组的 PLI 差异均无统计学意义 [$I^2=0%$, MD₁ = -0.09, 95%CI

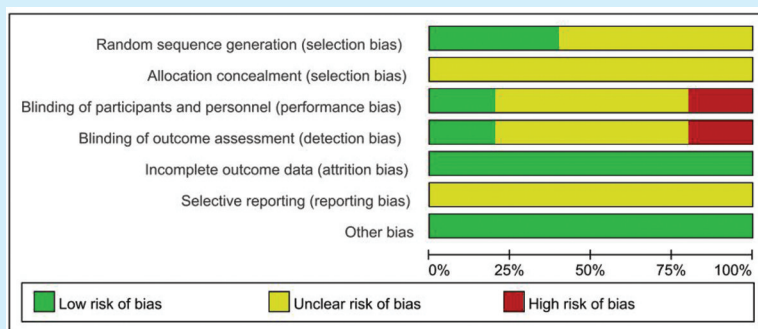


Figure 2 Bias assessment of included studies

图2 纳入文献的偏倚评估

(-0.21, 0.03), $P=0.12$], [$I^2=0\%$, $MD_2=0.09$, 95% $CI(-0.08, 0.26)$, $P=0.32$]。

2.2.2 PD 治疗后3个月针对PD的研究共纳入了5篇RCT^[10-14],包括105名受试对象,2 833个位点。随机效应模型Meta分析结果显示亚组1中两组PD差异无统计学意义 [$I^2=81\%$, $MD_1=-0.08$, 95% $CI(-0.29, 0.13)$, $P=0.47$];亚组2中辅助内窥镜组PD较单纯SRP组更小,差异有统计学意义 [$I^2=$

59%, $MD_2=-0.04$, 95% $CI(-0.65, -0.14)$, $P=0.002$] (图3)。治疗后6个月针对PD的研究纳入了2篇RCT^[11,12],随机效应模型Meta分析结果亚组1中两组PD差异无统计学意义 [$I^2=91\%$, $MD_1=-0.32$, 95% $CI(-0.76, 0.12)$, $P=0.15$];固定效应模型显示亚组2中辅助内窥镜组PD较单纯SRP组更小,且差异有统计学意义 [$I^2=0\%$, $MD_2=-1.05$, 95% $CI(-1.33, -0.77)$, $P<0.001$]。

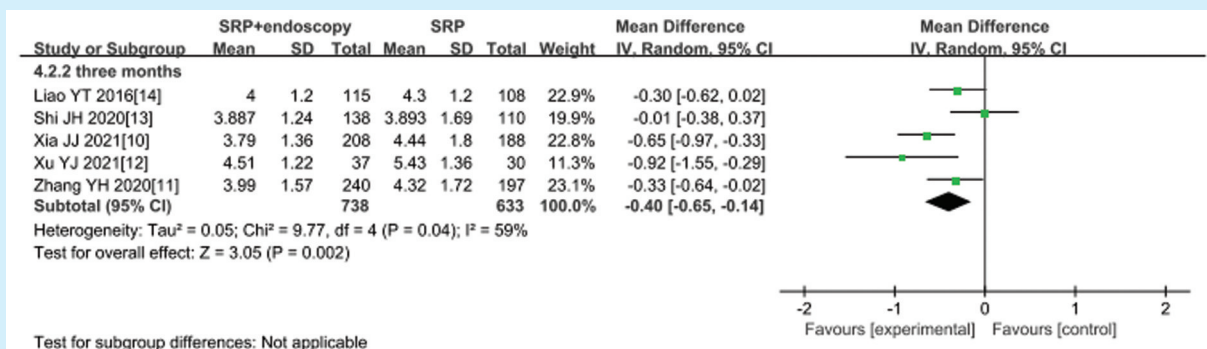


Figure 3 A systematic review of changes in probing depth in subgroup 2 (PD ≥ 6 mm) during the three months follow-up

图3 亚组2 (PD ≥ 6 mm)随访3个月时探诊深度变化的系统评价

2.2.3 AL 治疗后3个月针对AL的研究共纳入了5篇RCT^[10-14],包括105名受试对象,2 833个位点;治疗后6个月纳入2篇RCT^[11-12]。随机效应模型Meta分析结果显示在治疗后3个月和6个月,亚组1中辅助内窥镜组AL与单纯SRP组相比差异均无统计学意义 [$I^2=77\%$, $MD_{3月}=0.22$, 95% $CI(-0.07, 0.51)$, $P=0.14$], [$I^2=92\%$, $MD_{6月}=-0.40$, 95% $CI(-1.05, 0.24)$, $P=0.22$];亚组2同样两组差异无统计学意义 [$I^2=67\%$, $MD_{3月}=-0.16$, 95% $CI(-0.38, 0.07)$, $P=0.17$] (图4), [$I^2=97\%$, $MD_{6月}=-0.53$, 95% $CI(-1.78, 0.71)$, $P=0.40$]。

2.2.4 BI 共纳入了2篇RCT^[12,14],包括37名受试

对象,736个位点。固定效应模型显示在治疗后3个月,亚组1的和亚组2的位点,试验组和对照组的PLI差异均无统计学意义 [$I^2=15\%$, $MD_1=0.02$, 95% $CI(-0.11, 0.16)$, $P=0.73$], [$I^2=0\%$, $MD_2=0.02$, 95% $CI(-0.18, 0.23)$, $P=0.82$]。

2.3 发表偏倚

运用Stata12.0软件对亚组2治疗后3个月的PD这一结局指标进行Egger's检验,结果提示存在发表偏倚的可能性较小($P=0.535$) (图5)。

2.4 敏感性分析

对术后3个月的PD及AL进行敏感性分析,结果显示术后3个月PD指标比较可靠;亚组1及亚

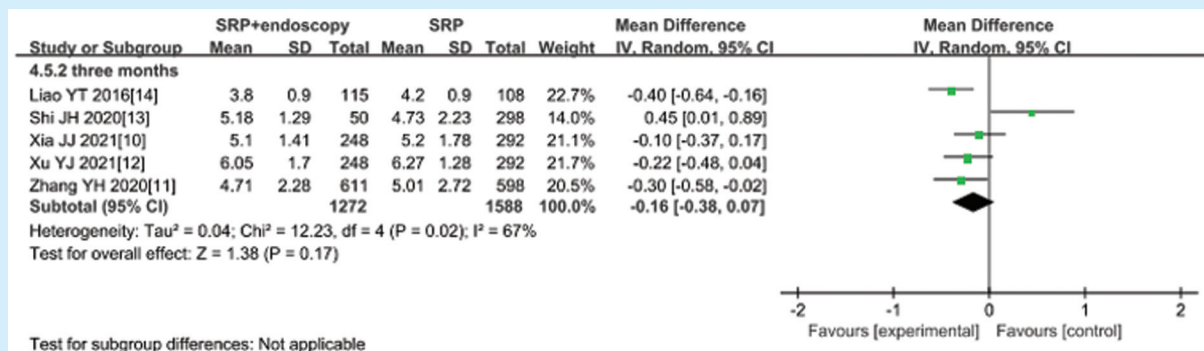


Figure 4 A systematic review of changes in attachment loss in subgroup 2 (PD ≥ 6 mm) during the three months follow-up

图4 亚组2 (PD ≥ 6 mm) 随访3个月时附着丧失变化的系统评价

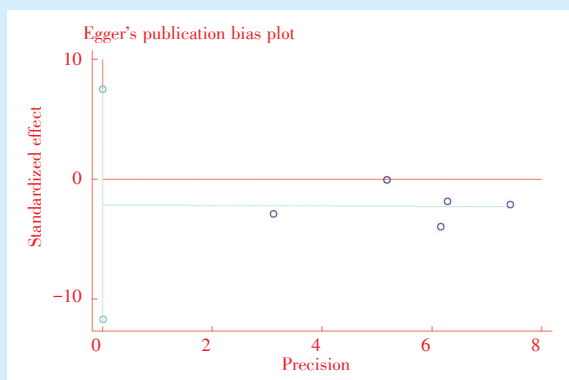


Figure 5 Egger's chart of PD at 3 months follow-up in subgroup 2 (PD ≥ 6 mm)

图5 亚组2 随访3个月时PD的Egger's图 (PD ≥ 6 mm)

组2的AL指标,在剔除史佳虹等^[13]的研究后,Meta分析结果显示异质性明显变小 [$I^2=0%$, $MD_1=0.06$, $95%CI(-0.08, 0.20)$, $P=0.43$]、 $[I^2=0%$, $MD_2=-0.26$, $95%CI(-0.39, -0.31)$, $P<0.001$], I^2 值分别从67%及77%下降到0,且亚组2效应量差异具有统计学意义,表明术后3个月AL指标的结局稳定性欠佳。

3 讨论

研究表明,中重度牙周炎单纯采用牙周基础治疗效果欠佳^[15],此时临床上一般建议通过牙周手术改善口腔健康,但仍然存在术后牙龈退缩、疼痛和愈合时间延长等问题^[16]。此外,在全身健康状况较差的患者中,手术治疗较困难,并发症的发生风险更高,还有部分患者不愿接受牙周手术治疗^[17]。因此内窥镜辅助下牙周治疗便成为了很多临床医师的新选择。Geisinger等^[18]对15名受试者进行了研究,受试人群在通过单纯SRP及内窥镜+SRP治疗后拔除了无保留价值的牙齿,结果显示使用内窥镜可以提高牙石清除率,尤其在深牙周袋,

效果更为显著。

为了实现牙周探查时根面的平整光滑,医师多会重复进行SRP,但过度的SRP会去除大量根面的牙骨质,导致牙根变细、根面敏感,甚至牙根外吸收。内窥镜的使用不仅可以降低牙石和袋壁肉芽组织的残留率^[19-20],根面牙骨质也更完整。也有学者探索使用抗生素控制龈下的细菌含量,从而减轻炎症^[21],但仍存在耐药等诸多问题。

本研究共纳入5篇RCT,试验均比较了内窥镜辅助SRP与单纯SRP治疗牙周炎的短期临床效果。其中张杨珩等^[11]和徐玉娟等^[12]的研究是针对基础治疗后残余牙周袋进行的,结果显示内窥镜的使用具有优势。但是如果在炎症早期,肉芽组织多、牙周袋出血明显和牙龈肿胀等问题是否会影内窥镜操作时的视野,从而降低治疗效果呢,这也是值得关注的问题。廖雁婷等^[14]在研究中还对比进行了分组,发现无论是前牙还是后牙内窥镜的使用都能提高疗效。所以对于根面形态规整的前牙,临床上也可在必要时采用内窥镜辅助治疗。

由于不同探诊深度下SRP的效果存在差异,本研究便针对不同探诊深度进行了分组研究,亚组1为中等深度牙周袋,亚组2为深牙周袋。研究结果显示PLI、AL、BI在中等深度及深牙周袋的治疗过程中,无论是否使用内窥镜,差异均无统计学意义。但是敏感性分析结果提示在治疗后3个月,剔除史佳虹等^[13]的研究后,亚组2的AL结果发生了改变,这可能是由于此研究纳入人群普遍较为年轻,且辅助内窥镜组比单纯SRP组多进行了一次SRP有关。Wu等^[22]等学者研究发现,在PD>5 mm的深牙周袋,随访3个月及6个月,内窥镜辅助SRP较单纯SRP相比PD显著减小,且差异具有统计学意义,这与本研究结论一致。而且本研究对牙周袋深度进行了分类,结果提示在中等深度牙周袋两组无差异,但在深牙周袋,辅助内窥镜组PD减小更显著。Kuang等^[23]在2017年发表了关于内窥镜辅助SRP治疗牙周炎的系统评价,结果显示与单纯SRP相比,内窥镜的使用需要花费更长的椅旁操作时间,但更有利于牙石的清除,对于BOP、GI和PD等临床指标,差异却没有统计学意义。关于PD的结论与本研究相悖,这可能由于本研究根据基线时PD将研究对象进行了分组,对于深牙周袋因治疗难度大,此时辅助使用内窥镜更有利于减小PD;而Kuang等研究未进行分组讨论。由于本研究纳入研究数量较小,故此结论仍需要大样本、高质量的研究予以论证。

本研究的局限性:①纳入研究数量较少,大部分的文献未提及盲法使用、分配隐藏以及其他可能存在的偏倚;②本研究欲分析内窥镜在不同的牙周袋深度中的作用效果,因英文文献对PD这一指标未进行分组讨论,故仅纳入5篇中文RCT,研究结论均针对中国人群,这可能导致一定的结果偏倚;③同时纳入研究的随访时间最长仅有6个月,有可能使得检验效能不足;④没有明确内窥镜使用时机,可能影响研究结果;⑤对于纳入研究的牙位未进行分组,单根牙和多根牙治疗难度有差异,可能也会对研究结果产生影响;⑥纳入研究中SRP操作者不同,治疗效果也会存在差异。

除了辅助SRP,内窥镜还可用于根裂、根面龋等隐蔽位置的疾病诊断、牙周微创手术及种植体周围炎等的治疗^[24]。虽然牙周内窥镜可以提高临床诊断能力和治疗效果,减轻组织损伤和患者不适,但椅旁操作时间长,技术敏感性和收费标准高的问题也不能忽视。

综上所述,从本研究证据可得出结论,治疗后3个月及6个月的PLI、AL、BI等指标在辅助内窥镜组与单纯SRP组之间差异无统计学意义,当PD \geq 6 mm时,内窥镜辅助SRP更有利于PD的减小。由于本研究的局限性,此结果仍需更多大样本、高质量的研究予以论证。

【Author contributions】 Xu RN analyzed the data and wrote the article. Wei YR and Liu K collected the references and revised the article. Gulinuer Awuti designed the study and revised the article. All authors read and approved the final manuscript as submitted.

参考文献

- [1] Jin LJ, Lamster IB, Greenspan JS, et al. Global burden of oral diseases: emerging concepts, management and interplay with systemic health[J]. *Oral Dis*, 2016, 22(7): 609 - 619. doi: 10.1111/odi.12428.
 - [2] Chen MX, Zhong YJ, Dong QQ, et al. Global, regional, and national burden of severe periodontitis, 1990-2019: an analysis of the global burden of disease study 2019[J]. *J Clin Periodontol*, 2021, 48(9): 1165-1188. doi: 10.1111/jcpe.13506.
 - [3] Leite F, Peres KG, Do LG, et al. Prediction of periodontitis occurrence: influence of classification and sociodemographic and general health information[J]. *J Periodontol*, 2017, 88(8): 731-743. doi: 10.1902/jop.2017.160607.
 - [4] Suvan J, Leira Y, Moreno SF, et al. Subgingival instrumentation for treatment of periodontitis. A systematic review[J]. *J Clin Periodontol*, 2020, 47 Suppl 22(7): 155-175. doi: 10.1111/jcpe.13245.
 - [5] Zhang X, Hu Z, Zhu X, et al. Treating periodontitis-a systematic review and meta-analysis comparing ultrasonic and manual subgingival scaling at different probing pocket depths[J]. *BMC Oral Health*, 2020, 20(1): 176. doi: 10.1186/s12903-020-01117-3.
 - [6] Smiley CJ, Tracy SL, Abt E, et al. Systematic review and meta-analysis on the nonsurgical treatment of chronic periodontitis by means of scaling and root planing with or without adjuncts[J]. *J Am Dent Assoc*, 2015, 146(7): 508 - 24.e5. doi: 10.1016/j.adaj.2015.01.028.
 - [7] Martinez-Canut P, Llobell A, Romero A. Predictors of long-term outcomes in patients undergoing periodontal maintenance[J]. *J Clin Periodontol*, 2017, 44(6): 620-631. doi: 10.1111/jcpe.12730.
 - [8] Michaud RM, Schoolfield J, Mellonig JT, et al. The efficacy of subgingival calculus removal with endoscopy-aided scaling and root planing: a study on multirooted teeth[J]. *J Periodontol*, 2007, 78(12): 2238-2245. doi: 10.1902/jop.2007.070251.
 - [9] Higgins JPT, Green S. *Cochrane handbook for systematic reviews of interventions (version 5.1.0)* [Z]. The Cochrane Collaboration, 2011.
 - [10] 夏娇娇,李厚轩.内窥镜辅助下微创牙周基础治疗的临床疗效评价[J]. *口腔疾病防治*, 2021, 29(3): 171-177. doi: 10.12016/j.issn.2096-1456.2021.03.005.
- Xia JJ, Li HX. Clinical efficacy evaluation of minimally invasive periodontal therapy assisted by endoscopy[J]. *J Prev Treat Stoma-*

- tol Dis, 2021, 29(3): 171 - 177. doi: 10.12016/j.issn.2096 - 1456.2021.03.005.
- [11] 张杨珩, 李厚轩, 闫福华, 等. 牙周内窥镜辅助龈下刮治对残留牙周袋疗效的随机对照临床研究[J]. 华西口腔医学杂志, 2020, 38(5): 532-536. doi: 10.7518/hxkq.2020.05.010.
- Zhang YH, Li HX, Yan FH, et al. Clinical effects of scaling and root planing with an adjunctive periodontal endoscope for residual pockets: a randomized controlled clinical study[J]. West Chin J Stomatol, 2020, 38(5): 532-536. doi: 10.7518/hxkq.2020.05.010.
- [12] 徐玉娟, 赵蕾, 吴亚菲, 等. 牙周内窥镜辅助龈下刮治治疗残存牙周袋的临床研究[J]. 华西口腔医学杂志, 2021, 39(4): 441-446. doi: 10.7518/hxkq.2021.04.010.
- Xu YJ, Zhao L, Wu YF, et al. Clinical study of periodontal endoscope - assisted subgingival scaling in the treatment of residual pocket[J]. West Chin J Stomatol, 2021, 39(4): 441 - 446. doi: 10.7518/hxkq.2021.04.010.
- [13] 史佳虹, 夏娇娇, 雷浪, 等. 牙周内窥镜辅助重度广泛型牙周炎非手术治疗的疗效观察[J]. 华西口腔医学杂志, 2020, 38(4): 393-397. doi: 10.7518/hxkq.2020.04.007.
- Shi JH, Xia JJ, Lei L, et al. Efficacy of periodontal endoscope-assisted non-surgical treatment for severe and generalized periodontitis[J]. West Chin J Stomatol, 2020, 38(4): 393-397. doi: 10.7518/hxkq.2020.04.007.
- [14] 廖雁婷, 刘园, 江泳, 等. 牙周内窥镜辅助龈下刮治与根面平整术的临床疗效观察[J]. 中华口腔医学杂志, 2016, 51(12): 722-727. doi: 10.3760/cma.j.issn.1002-0098.2016.12.005.
- Liao YT, Liu Y, Jiang Y, et al. A clinical evaluation of periodontal treatment effect using periodontal endoscope for patients with periodontitis: a split-mouth controlled study[J]. Zhonghua Kou Qiang Yi Xue Za Zhi, 2016, 51(12): 722 - 727. doi: 10.3760/cma.j.issn.1002-0098.2016.12.005.
- [15] Rasperini G, Majzoub J, Tavelli L, et al. Management of Furcation-Involved molars: recommendation for treatment and regeneration [J]. Int J Periodontics Restorative Dent, 2020, 40(4): e137-e146. doi: 10.11607/prd.4341.
- [16] Chou YH, Yang YH, Kuo HC, et al. Periodontal surgery improves oral health-related quality of life in chronic periodontitis patients in Asian population[J]. Kaohsiung J Med Sci, 2017, 33(10): 523-529. doi: 10.1016/j.kjms.2017.05.005.
- [17] Jain R, Chaturvedi R, Pandit N, et al. Evaluation of the efficacy of subgingival irrigation in patients with moderate-to-severe chronic periodontitis otherwise indicated for periodontal flap surgeries[J]. J Indian Soc Periodontol, 2020, 24(4): 348-353. doi: 10.4103/jisp.jisp_54_20.
- [18] Geisinger ML, Mealey BL, Schoolfield J, et al. The effectiveness of subgingival scaling and root planing: an evaluation of therapy with and without the use of the periodontal endoscope[J]. J Periodontol, 2007, 78(1): 22-28. doi: 10.1902/jop.2007.060186.
- [19] 赵俊杰, 谭葆春, 李丽丽, 等. 内窥镜辅助下超声龈下刮治和根面平整术对牙根表面的影响[J]. 口腔疾病防治, 2021, 29(10): 684-688. doi: 10.12016/j.issn.2096-1456.2021.10.006.
- Zhao JJ, Tan BC, Li LL, et al. Effects of ultrasonic subgingival scaling and root planing with a periodontal endoscope on the root surface[J]. J Prev Treat Stomatol Dis, 2021, 29(10): 684-688. doi: 10.12016/j.issn.2096-1456.2021.10.006.
- [20] Wilson TJ, Carnio J, Schenk R, et al. Absence of histologic signs of chronic inflammation following closed subgingival scaling and root planing using the dental endoscope: human biopsies - a pilot study[J]. J Periodontol, 2008, 79(11): 2036 - 2041. doi: 10.1902/jop.2008.080190.
- [21] Morales A, Contador R, Bravo J, et al. Clinical effects of probiotic or azithromycin as an adjunct to scaling and root planing in the treatment of stage III periodontitis: a pilot randomized controlled clinical trial[J]. BMC Oral Health, 2021, 21(1): 12. doi: 10.1186/s12903-020-01276-3.
- [22] Wu J, Lin L, Xiao J, et al. Efficacy of scaling and root planing with periodontal endoscopy for residual pockets in the treatment of chronic periodontitis: a randomized controlled clinical trial[J]. Clin Oral Investig, 2021, 18(6): 1 - 8. doi: 10.1007/s00784-021-04029-w.
- [23] Kuang YC, Hu B, Chen J, et al. Effects of periodontal endoscopy on the treatment of periodontitis: a systematic review and meta-analysis[J]. J Am Dent Assoc, 2017, 148(10): 750 - 759. doi: 10.1016/j.adaj.2017.05.011.
- [24] Harrel SK, Nunn ME, Abraham CM, et al. Videoscope assisted minimally invasive surgery (VMIS): 36 - month results[J]. J Periodontol, 2017, 88(6): 528-535. doi: 10.1902/jop.2017.160705.

(编辑 周春华)



官网