


[DOI] 10.12016/j.issn.2096-1456.2022.10.001

· 专家论坛 ·

显微根尖外科手术临床决策的口腔多学科考量

林正梅, 何颖聪, 黄舒恒, 黄绮婷, 张馨方, 林鸿锟
中山大学光华口腔医学院·附属口腔医院, 广东 广州(510055)



【通信作者简介】 林正梅, 教授, 主任医师, 博士生导师, 现任中山大学光华口腔医学院·附属口腔医院副院长, 被评为中山大学教学名师, 白求恩式好医生; 担任中华口腔医学会口腔医学教育专业委员会副主任委员, 中华口腔医学会牙体牙髓病学专业委员会常委, 中华口腔医学会老年口腔医学委员会常委, 广东省口腔医师协会会长, 广东省基层卫生协会口腔医学专业委员会主任委员, 广东省口腔医学会牙体牙髓病学专业委员会前任主任委员; 主持国家自然科学基金5项、广东省自然科学基金等十余项; 在国内外学术刊物上发表论文90余篇, 其中SCI论文59篇; 主要研究方向为牙体牙髓病的分子生物学和组织工程学。

【摘要】 显微根尖外科手术是针对非手术治疗未治愈的根管治疗失败病例, 通过手术方法到达病损区探查失败原因、清除感染、促进根尖周组织愈合的重要治疗手段。虽然显微根尖外科手术技术已趋规范化, 手术成功率较高, 但其预后仍受局部解剖结构、牙周状况、冠根比、咬合关系、根尖病变的大小与性质、牙体修复与否等多种因素影响。临床上牙体牙髓病专科医师常专注于“根尖”的处理, 易忽略从不同学科角度进行术前的全面评估与准确诊断, 进而无法完善治疗计划, 影响患牙的预后。本文将根据国内外近年的研究证据及笔者团队的临床实践, 探讨显微根尖外科手术临床决策过程中的口腔多学科考量因素, 包括但不限于牙周病学、口腔修复学、口腔种植学、口腔颌面外科学、口腔正畸学等。对于复杂疑难根尖周疾病的诊疗, 需要各专业医师根据患牙的根管系统状态、根尖周病损程度、毗邻关系、牙周健康情况、咬合关系、美学重建等进行综合分析, 优化治疗程序, 共同制订出最佳的综合治疗计划, 为临床疗效提供保障。

【关键词】 根尖周疾病; 显微根尖外科手术; 口腔多学科; 牙周牙髓联合病变; 引导组织再生技术; 屏障膜; 冠根比; 冠延长术; 即刻种植; 根尖周囊肿; 正畸治疗

【中图分类号】 R78 **【文献标志码】** A **【文章编号】** 2096-1456(2022)10-0685-07

【引用著录格式】 林正梅, 何颖聪, 黄舒恒, 等. 显微根尖外科手术临床决策的口腔多学科考量[J]. 口腔疾病防治, 2022, 30(10): 685-691. doi:10.12016/j.issn.2096-1456.2022.10.001.

Oral multidisciplinary considerations for clinical strategies of endodontic microsurgery LIN Zhengmei, HE Yingcong, HUANG Shuheng, HUANG Qiting, ZHANG Xinfang, LIN Hongkun. Guanghua School of Stomatology, Hospital of Stomatology, Sun Yat-sen University, Guangzhou 510055, China

Corresponding author: LIN Zhengmei, Email: linzhm@mail.sysu.edu.cn, Tel: 86-20-83801989

【Abstract】 Endodontic microsurgery is a vital treatment modality for teeth with persistent periradicular pathoses that have not responded to nonsurgical retreatment. The principle is to determine the reason for failure, completely eliminate the infection and promote periapical healing. Within recent years, endodontic microsurgery has evolved to become standardized and presents with a high success rate. However, its outcome is still influenced by many factors, including anatomy, periodontal condition, crown-to-root ratio, occlusion, the type of periradicular lesion, and prosthesis. Moreover, endodontists always concentrate on “the apex”, paying little attention to the general preoperative evaluation, accurate diagnosis, and comprehensive treatment plan. This article reviews the latest literature on these issues and the clinical experi-



微信公众号

【收稿日期】 2022-02-21; **【修回日期】** 2022-04-03

【基金项目】 国家自然科学基金项目(81873713, 82170939)

【通信作者】 林正梅, 教授, 主任医师, 博士, Email: linzhm@mail.sysu.edu.cn, Tel: 86-20-83801989

ence of our research group and discusses the correlation between endodontic microsurgery and other oral disciplines, including periodontology, prosthodontics, oral implantology, oral and maxillofacial surgery and orthodontics. The oral interdisciplinary assessment should be made with comprehensive consideration of the root canal system, periradicular lesion, adjacent anatomical relationships, periodontal condition, occlusion, and esthetic rehabilitation. Based on these findings, the continuity of treatment will be optimized, and the best treatment plan will be proposed to provide clinical strategies for the diagnosis and treatment of complex periradicular diseases.

【Key words】 periradicular diseases; endodontic microsurgery; oral multidiscipline; endo-periodontal lesion; guided tissue regeneration; barrier membrane; crown-to-root ratio; crown lengthening; immediate implant; periradicular cyst; orthodontic therapy

J Prev Treat Stomatol Dis, 2022, 30(10): 685-691.

【Competing interests】 The authors declare no competing interests.

This study was supported by the grants from National Natural Science Foundation of China (No. 81873713 and No. 82170939).

显微根尖外科手术(endodontic microsurgery, EMS)是针对非手术治疗未治愈的根管治疗失败病例,在手术显微镜下,利用显微手术器械、超声设备通过外科手术清除术区坏死和感染组织、切除根尖、严密封闭根管系统、避免再感染、促进软组织再生及新的附着形成的治疗方法^[1-2]。研究表明,EMS的成功率已由传统根尖外科手术的成功率59%大幅提升至94%^[3],是保存天然牙的重要手段。

影响EMS预后的因素众多,包括患牙牙位、牙周条件、根尖周病变范围及类型、倒充填材料、咬合关系等,这些因素对临床病例的诊断、治疗决策具有重要指导意义。不同亚专业的口腔医师往往只关注自身的专业领域,易忽视口腔多学科之间以及口腔疾病与全身疾病之间的关联,造成诊断和治疗的偏差,贻误病情并影响最终治疗效果。

目前EMS能有效处理复杂和疑难的“根尖”问题,但其临床决策过程中往往会涉及到牙周病学、口腔颌面外科学、口腔修复学、口腔种植学、口腔正畸学等多学科的知识与技术,常需要不同学科医师根据专业要求给予相应的检查评估,共同制定高质量高效、合理规范的序列治疗方案。本文将根据国内外的研究进展,探讨EMS临床决策的口腔多学科考量因素。

1 显微根尖外科手术的牙周病学因素考量

1.1 与牙周病学因素相关的病例选择及治疗时机

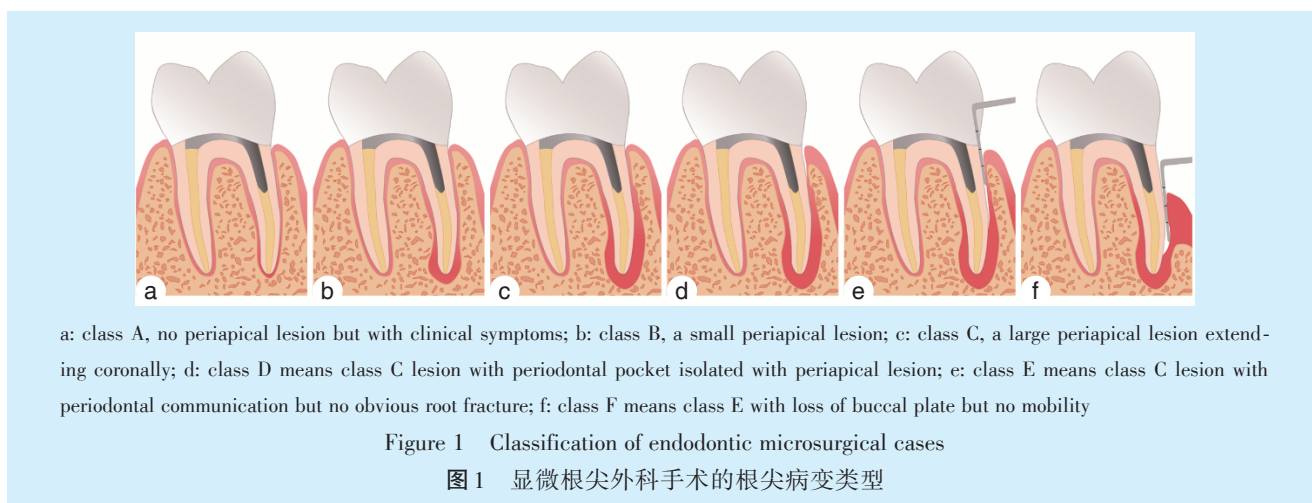
牙髓组织与牙周支持组织之间的感染可通过根尖孔、侧副根管、牙本质小管、畸形舌侧沟等天然的解剖结构,或穿孔、牙根纵裂、牙根吸收等非解剖性因素形成的异常通道,发生相互扩散,形成

牙周牙髓联合病变^[4]。研究证实,牙周状况对显微根尖外科手术预后具有重要影响^[5]。2006年, Kim等^[6]将显微根尖外科手术的病变类型分为A~F 6类(图1),其中A~C类仅表现为牙髓根尖周疾病,D~F类为不同程度的牙周牙髓联合病变。Song等^[5]研究结果显示,166例单纯牙髓病变患牙的手术成功率可达87.3%,而83例牙周牙髓联合病变患牙的手术成功率明显降低至72.3%。Sarnadas等^[7]系统性回顾和Meta分析结果提示,牙周附着丧失是EMS预后的重要危险因素。因此,术前不仅要评估患牙的牙髓根尖周病变情况,还必须全面检查患牙的牙周状况,综合考量以选择合适的病例^[8]。

若患牙牙槽骨吸收至根长2/3以上、根尖切除后冠根比>1:1、松动度达Ⅱ度以上,不建议行EMS手术;若探及窄而深的牙周袋或影像学检查发现根侧阴影,提示存在根折或牙根纵裂风险,术中应结合亚甲基蓝染色仔细探查,重新评估患牙保留价值;若存在牙周牙髓联合病变,不仅需要甄别感染来源,还必须同步进行牙周牙髓联合治疗^[9],从根本上去除病因,提高显微根尖手术成功率。根管治疗术、EMS等牙髓治疗手段对牙髓根尖周来源的感染具有良好的治疗效果,但对于患牙的牙周情况并无改善作用。在完成牙髓治疗后2~3个月,应再次对患牙的牙髓根尖周及牙周状态进行全面评估,针对迁延不愈的病变实施牙周联合治疗,以促进病损的初期愈合,防止再感染。

1.2 瓣膜的设计

目前临床常用的水平切口为沟内切口(sulcular incision, SI)、边缘下切口(submarginal incision, SMI)以及两者的组合形式乳头基底切口(papilla



base incision, PBI), 分别对应沟内瓣 (sulcular flap)、边缘下瓣 (submarginal flap) 以及乳头基底瓣 (papilla base flap)。边缘下瓣是最常用的美学瓣膜设计, 常用于前牙区, 沟内瓣则常用于后牙区。根据垂直减张切口的数目, 瓣膜又可分为三角瓣 (triangle flap) 和矩形瓣 (rectangular flap)。综上, EMS 常用的瓣膜类型为边缘下矩形瓣、乳头基底矩形瓣、沟内矩形瓣、沟内三角瓣等 (图2)。

手术切口与瓣膜设计主要以患牙牙位、病变位置与大小为导向, 同时还应考虑患牙的牙周相关因素。研究表明, 薄龈型在 EMS 术后易发生牙龈退缩^[10]。为降低其发生的风险, 建议采用边缘下瓣或者乳头基底瓣, 也可考虑于 EMS 术中或术后行冠向复位瓣手术^[11]。角化龈宽度也是瓣膜设计的考量因素之一, SMI 应位于附着龈内, 并且过于靠近根方容易导致瘢痕愈合, 故探诊龈沟底部的附着龈宽度 ≤ 2 mm 时, 不建议采用边缘下瓣。沟内瓣和乳头基底瓣则对角化龈宽度无要求^[12]。

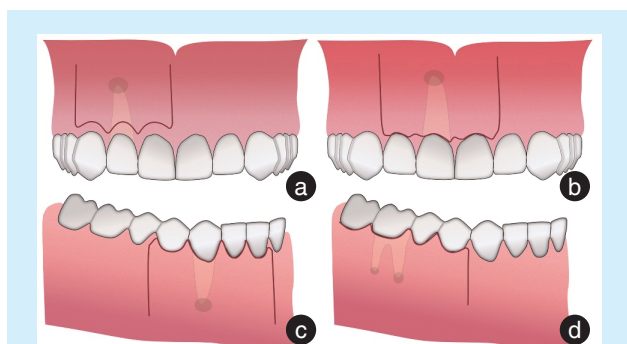


Figure 2 Classification of endodontic microsurgical flaps

图2 显微根尖外科手术的瓣膜类型

1.3 引导组织再生技术的应用

促进根尖周病损的愈合是 EMS 的最终目标, 其完全愈合包括牙槽骨、牙周膜和牙骨质的再生。引导组织再生 (guide tissue regeneration, GTR) 技术通过屏障膜、骨替代材料、生物活性调节剂等材料以实现“PASS”原则^[13], 包括初期创口闭合 (primary wound closure) 原则、血管再生 (angiogenesis) 原则、空间维持 (space maintenance) 原则以及稳定性 (stability) 原则, 促进缺损再生。研究表明 GTR 技术在牙周再生手术中能取得较好的临床效果^[14-16], 近年来逐渐在 EMS 中得到广泛关注和应用。

病变类型是 EMS 是否联合应用 GTR 技术的重要考量因素。根尖周骨缺损的范围是影响手术预后的重要因素之一, 范围越大 (一般认为直径 > 10 mm 为大范围病变), 预后越差^[17], 使用屏障膜有利于提高大范围骨缺损愈合的成功率^[18]。Taschieri 等^[19]与 Dhamija 等^[20]的研究发现, GTR 技术可提高累及唇 (颊) 腭 (舌) 侧骨皮质病损 (贯通性病损) 的手术成功率。Azim 等^[21]利用 CBCT 研究 GTR 技术对 EMS 后根尖骨改建的影响, 结果显示 GTR 技术有利于促进骨皮质的重建, 以及保持患牙颊侧骨皮质的高度与厚度。综上, 当骨缺损直径 > 10 mm、存在贯通性病损、牙周牙髓联合病变时, 建议 EMS 联合应用 GTR 技术^[15]。

在 EMS 的 GTR 材料选择方面, 尤其在骨替代材料的临床应用存在较大的争议。大量研究表明, 屏障膜和骨替代材料联合应用的作用优于单独应用屏障膜或骨替代材料^[15, 22]。然而, 该类研究多采用影像学方法评价愈合效果, 无法区分骨替代材料与自体骨, 可能会高估骨替代材料的引导

骨再生作用。一项组织学检查的研究结果显示,骨替代材料难以被机体完全吸收,并占据原骨缺损区的大部分空间,新生骨与骨替代材料相结合,同时被纤维结缔组织包裹^[23]。因此结合临床经验,笔者建议骨腔内可充盈血凝块时单独应用屏障膜;仅在屏障膜无法实现空间维持原则与稳定性原则时,才联合应用屏障膜和骨替代材料,防止膜塌陷。

2 显微根尖外科手术的口腔修复学因素考量

2.1 口腔修复学相关的术前评估

为消除大部分根尖分歧和侧支根管,EMS需手术切除3 mm根尖,再行倒预备及倒充填封闭根管系统,避免再感染^[6]。Jang等^[24]的体外模型实验发现,在正常的牙周支持下,切除3 mm根尖并不会引起明显的生理力学变化。但随着根尖切除量的增加(例如牙根吸收、根尖段根管的侧壁穿孔、术中染色发现的微裂纹),对牙本质应力集中和牙齿位移量也逐渐增加,最终引起患牙脱落^[25]。

根尖切除会引起患牙的冠根比例增大及牙周支持组织部分丧失,影响后期修复效果。一般而言,选择固定义齿的基牙时,理想的冠根比需要达到1:1.5,至少应达到1:1。需要注意的是,不同于牙周炎引起的牙根冠方的牙槽骨吸收,根尖切除所致的牙周支持组织丧失位于根尖部分,由于牙根冠部的牙周膜面积显著大于根尖部,所以牙周炎与根尖切除引起牙根长度减少对预后的影响是截然不同的。同时,患牙在根尖切除后牙周支持组织和压力分布将发生变化,因此目前冠根比的标准对患牙预后影响并不完全适用于根尖切除后的患牙,需要进一步的研究明确。

同时,在牙齿行使功能的过程中,咬合关系是动态变化的。特别是伴有深覆盖、深覆殆时,牙齿的咬合接触面积、接触面的位置和作用力角度都会发生改变,进而影响牙齿的生物力学反应。Ran等^[26]认为正常的咬合关系下,根尖切除量应控制在6 mm以内,否则会引起牙颈部受到极大的应力集中。而在深覆殆或者深覆盖的殆位关系中,超过4 mm或者5 mm的根尖切除量即会导致应力分布的明显变化和增加牙齿位移。但是个体间牙根长度差异较大,根尖切除量仍需要结合临床决定。

术前应充分评估患牙冠根比例以及咬合关系,若患牙过短,则不建议行EMS;同时控制根尖切除量及冠根比,避免EMS术后可能会造成患牙

牙颈部的应力集中以及松动,影响患牙冠部修复及远期保存价值。

2.2 显微根尖外科手术后的牙体修复及美学考量

当EMS清除根管内的感染,为根尖周病变的愈合创造了良好条件后,根尖周骨缺损会逐渐恢复,一般修复时机的选择评估与常规根管治疗成功后评价标准相类似。实施EMS的患牙存在冠方不良修复体时,特别是位于前牙美学区的患牙,在拆除不良修复体后,常出现临床牙冠过短。若此时直接进行再修复,修复体难以获得良好的固位与稳定。此类患牙在获得手术的初期成功后需行冠延长术,再完成最终修复。为减少患者的就诊次数,尽可能减轻患者手术创伤,可在EMS治疗过程中,同期进行冠延长术,增加临床冠的高度与修复体的固位力,获得协调稳定的牙龈曲线,进行最终的冠修复,以期达到理想的红白美学效果。

3 显微根尖外科手术的口腔种植学因素考量

前牙拔除后,唇侧牙槽骨常发生大量吸收,伴随牙龈组织退缩^[27],给后期的种植修复带来困难,并且难以取得良好的美学修复效果。在EMS的探查过程中,明确患牙无保留价值并拔除患牙后,待拔牙处完全愈合再行种植体植入手术,或于拔牙窝内同期植入种植体(即刻种植),仍存在争议。有学者认为,将种植体植入到感染部位会影响骨整合,甚至未来会引起逆行性种植体周围炎。Lefever等^[28]认为根管治疗后的患牙拔除后,即便患牙根尖区未发现明显病变,行种植修复罹患逆行性种植体周围炎的风险显著增加。因此,该类学者认为在拔除患牙,彻底清除感染,待拔牙处的牙槽骨恢复一定的高度与厚度后,再行种植体植入手术。

目前的研究结果支持即刻种植可获得较可观的效果,可减少牙槽嵴吸收,避免再次手术,缩短治疗过程^[29]。近年,学者们进一步探索了无症状根尖周炎行即刻种植的手术效果,发现根尖周病变的存在对即刻种植的1年存活率没有显著影响,并且可以观察到种植术后原根尖周透射区骨密度增高^[30]。研究认为,根尖周的急、慢性病变是原本局限于根管内的细菌引起的免疫炎性反应产物,当患牙拔除后,残留的炎性组织内含有利于骨缺损愈合的干细胞,从而促进骨组织的再生^[31]。

笔者认为,对于无保留价值的患牙,在根尖周疾病感染部位进行彻底清创控制感染后,并且种

植体能获得一定初期稳定性的情况下,采用规范化种植技术可实行即刻种植,结合引导骨再生技术,促进骨再生,改善软组织条件,有助于前牙的种植修复获得初期稳定性和较好的美学效果^[32]。

4 显微根尖外科手术的口腔颌面外科学因素考量

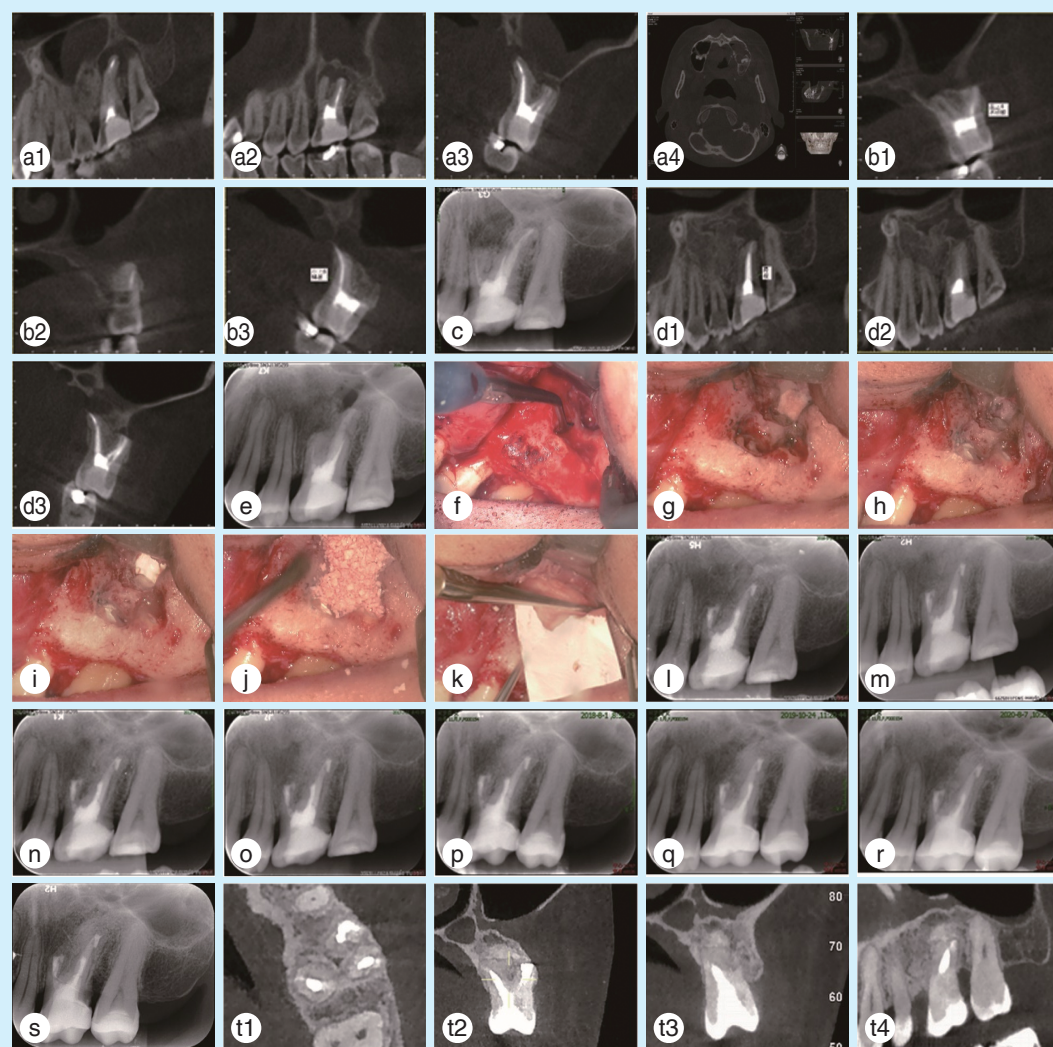
4.1 大范围根尖周病变的鉴别诊断

根尖周囊肿是颌骨囊肿的一种,颌骨囊肿的治疗方法通常是囊肿刮除术、开窗减压术,但根尖周囊肿的病因是根管内的感染,无法通过单纯的囊肿刮除术达到彻底控制感染,保存天然牙的

目标(图3)。因此,对于大范围根尖周病变,明确诊断对于临床决策具有重要的指导意义。当根尖周囊肿逐步发展为大范围的病变时,临床诊疗过程中容易与其他牙源性囊肿、非牙源性囊肿及肿瘤性病变等混淆。

4.2 显微根尖外科手术处理大范围根尖周病变的治疗要点

大范围根尖周病变常累及邻近重要解剖结构,如上颌窦、鼻腔、下颌神经管等。针对该类病例,在去除根管内感染的同时,可联合口腔颌面外科行囊肿刮除术,或采用动静态导航技术辅助EMS以保护毗邻重要解剖结构。此外,针对上颌



The CBCT views 2 years after the first curettage(a1-a4) and 6 months after the second curettage(b1-b3); c: periapical radiograph 1 year after the second curettage; the CBCT views(d1-d3) and periapical radiograph(e) 2 years after the second curettage showing the recurrent radicular lesion; clinical photographs of EMS in the tooth 26(f-k); the periapical radiograph of the immediate postoperative(l), 1-month(m), 3-month(n), 10-month(o), 2-year(p), 3-year(q), 4-year(r)and 5-year follow-up(s); t1-t4: the postoperative CBCT views at the 5-year follow-up

Figure 3 Endodontic microsurgery in the tooth 26 with recurrent radicular cyst after second curettage

图3 26根尖周囊肿二次刮除术后复发行显微根尖外科手术治疗

牙根尖周病变引起慢性上颌窦炎者,可同期行上颌窦根治术;造成上颌窦骨壁大范围破坏者,可同期进行自体骨移植,恢复骨结构;大范围根尖周病变导致颌骨病理性骨折者,可在术中同期完成开放复位坚固内固定术。同时,GTR技术在大面积根尖周病损的愈合中亦发挥着积极的作用。

5 显微根尖外科手术的口腔正畸学因素考量

关于根管治疗术、EMS与正畸治疗相关性的研究不多,许多临床问题尚无定论。目前多数研究表明,正畸治疗不会阻碍根管治疗后根尖周组织的愈合,但会延长愈合时间^[33-35],且尚不认为正畸治疗会导致根管治疗失败^[34]。根管治疗后的牙齿与活髓牙相同,可进行正畸移动,并且两者可移动的距离无明显差异^[35]。正畸过程中发生的牙根吸收,也不可归因于根管治疗。

EMS联合正畸治疗的研究甚少,学者尝试通过正畸手段减少慢性根尖周炎患牙根尖至颊侧骨皮质的距离,降低EMS手术难度,帮助根尖精准定位,减少去骨量,实现微创化治疗,提示根尖周病变的存在并非正畸治疗的禁忌证^[33]。类似地,EMS术后的患牙也可行正畸治疗,但正畸治疗前的随访观察期时间尚无定论。有研究表明,规范化根管治疗后可在短时间内开展正畸治疗,无需等待根尖周病变愈合^[35]。在正畸正颌联合治疗中,正颌手术后无明显并发症并且张口度恢复正常,通常术后4~6周即可开始正畸治疗。而EMS的手术复杂性、术区范围、对颌骨血供的影响等均较正颌手术小,故所需恢复时间较短。笔者认为,一般至少随访3~6个月才能较好地评估根尖的愈合情况,待根尖周骨缺损有较明显愈合时可进行正畸治疗。

总的来说,EMS史并非正畸治疗的禁忌证,同样地,正畸治疗史也不是EMS的禁忌证。牙体牙髓病科医师与正畸科医师可以共同探讨治疗方案,严格掌握适应证与治疗时机,相互配合,以降低治疗难度、提高治疗效果。

6 小 结

在复杂疑难的根尖周疾病的诊治过程中,牙体牙髓病专科医师应从宏观视角出发,全面掌握患者的信息,积极与其他口腔亚专业的专科医师沟通交流,相互协调配合,使EMS与口腔各学科的专业技术发挥最大的优势与疗效,不断提高牙髓根尖周疾病的治愈率,保留更多的天然牙,实现功

能与美学的重建。

【Author contributions】 Lin ZM wrote the article. He YC, Huang SH and Huang QT revised the article. Zhang XF and Lin HK collected the references and case materials. All authors read and approved the final manuscript as submitted.

参考文献

- [1] 周学东. 牙体牙髓病学[M]. 5th. 北京: 人民卫生出版社, 2020: 250-254.
Zhou XD. Endodontics[M]. 5th. Beijing: People's Medical Publishing House, 2020: 250-254.
- [2] Berman LH, Hargreaves KM. Cohen's pathways of the pulp[M]. 12th. Missouri: Elsevier, 2021.
- [3] Setzer FC, Shah SB, Kohli MR, et al. Outcome of endodontic surgery: a meta-analysis of the literature--part 1: comparison of traditional root-end surgery and endodontic microsurgery[J]. J Endod, 2010, 36(11): 1757-1765. doi: 10.1016/j.joen.2010.08.007.
- [4] Alquthami H, Almalik AM, Alzahrani FF, et al. Successful management of teeth with different types of endodontic-periodontal lesions[J]. Case Rep Dent, 2018: 7084245. doi: 10.1155/2018/7084245.
- [5] Song M, Kang M, Kang DR, et al. Comparison of the effect of endodontic-periodontal combined lesion on the outcome of endodontic microsurgery with that of isolated endodontic lesion: survival analysis using propensity score analysis[J]. Clin Oral Investig, 2018, 22(4): 1717-1724. doi: 10.1007/s00784-017-2265-1.
- [6] Kim S, Kratchman S. Modern endodontic surgery concepts and practice: a review[J]. J Endod, 2006, 32(7): 601-623. doi: 10.1016/j.joen.2005.12.010.
- [7] Sarnadas M, Marques JA, Baptista IP, et al. Impact of periodontal attachment loss on the outcome of endodontic microsurgery: a systematic review and meta-analysis[J]. Medicina, 2021, 57(9): 922. doi: 10.3390/medicina57090922.
- [8] Monaghan L, Jadun S, Darcey J. Endodontic microsurgery. Part one: diagnosis, patient selection and prognoses[J]. Br Dent J, 2019, 226(12): 940-948. doi: 10.1038/s41415-019-0415-3.
- [9] Al AA, Edrees HY, Sammani A, et al. Multidisciplinary management of concomitant pulpal and periodontal lesion: a case report [J]. J Taibah Univ Med Sci, 2017, 12(5): 455-460. doi: 10.1016/j.jtumed.2017.05.010.
- [10] Kim DM, Bassir SH, Nguyen TT. Effect of gingival phenotype on the maintenance of periodontal health: an American academy of periodontology best evidence review[J]. J Periodontol, 2020, 91(3): 311-338. doi: 10.1002/JPER.19-0337.
- [11] Castro-Calderón A, Toledano-Serrabona J, Sánchez-Torres A, et al. Influence of incision on periodontal parameters after apical surgery: a meta-analysis[J]. Clin Oral Investig, 2021, 25(7): 4495-4506. doi: 10.1007/s00784-020-03761-z.
- [12] Albanyan H, Aksel H, Azim AA. Soft and hard tissue remodeling after endodontic microsurgery: a cohort study[J]. J Endod, 2020, 46(12): 1824-1831. doi: 10.1016/j.joen.2020.08.024.
- [13] Wang HL, Boyapati L. "PASS" principles for predictable bone re-

- generation[J]. *Implant Dent*, 2006, 15(1): 8-17. doi: 10.1097/01.id.0000204762.39826.0f.
- [14] Yc L, Lee YY, Yc H, et al. Treatment of large apical lesions with mucosal fenestration: a clinical study with long-term evaluation[J]. *J Endod*, 2015, 41(4): 563-567. doi: 10.1016/j.joen.2014.11.020.
- [15] Deng Y, Zhu X, Yang J, et al. The effect of regeneration techniques on periapical surgery with different protocols for different lesion types: a meta-analysis[J]. *J Oral Maxillofac Surg*, 2016, 74(2): 239-246. doi: 10.1016/j.joms.2015.10.007.
- [16] 罗涛, 邹玲. 引导组织再生术在根尖外科手术中的应用进展[J]. *口腔疾病防治*, 2018, 26(3): 189-194. doi: 10.12016/j.issn.2096-1456.2018.03.010.
- Luo T, Zou L. Research progress in applications used for guided tissue regeneration in endodontic surgery[J]. *J Prev Treat Stomatol Dis*, 2018, 26(3): 189-194. doi: 10.12016/j.issn.2096-1456.2018.03.010.
- [17] Kim D, Ku H, Nam T, et al. Influence of size and volume of periapical lesions on the outcome of endodontic microsurgery: 3-dimensional analysis using cone-beam computed tomography[J]. *J Endod*, 2016, 42(8): 1196-1201. doi: 10.1016/j.joen.2016.05.006.
- [18] Sharma R, Hegde V, Siddharth M, et al. Endodontic-periodontal microsurgery for combined endodontic-periodontal lesions: an overview[J]. *J Conserv Dent*, 2014, 17(6): 510-516. doi: 10.4103/0972-0707.144571.
- [19] Taschieri S, Del Fabbro M, Testori T, et al. Efficacy of xenogeneic bone grafting with guided tissue regeneration in the management of bone defects after surgical endodontics[J]. *J Oral Maxillofac Surg*, 2007, 65(6): 1121-1127. doi: 10.1016/j.joms.2006.10.022.
- [20] Dhamija R, Tewari S, Sangwan P, et al. Impact of platelet-rich plasma in the healing of through-and-through periapical lesions using 2-dimensional and 3-dimensional evaluation: a randomized controlled trial[J]. *J Endod*, 2020, 46(9): 1167-1184. doi: 10.1016/j.joen.2020.06.004.
- [21] Azim AA, Albanyan H, Azim KA, et al. The Buffalo study: outcome and associated predictors in endodontic microsurgery - a cohort study[J]. *Int Endod J*, 2021, 54(3): 301-318. doi: 10.1111/iej.13419.
- [22] Liu TJ, Zhou JN, Guo LH. Impact of different regenerative techniques and materials on the healing outcome of endodontic surgery: a systematic review and meta-analysis[J]. *Int Endod J*, 2021, 54(4): 536-555. doi: 10.1111/iej.13440.
- [23] Artzi Z, Givol N, Rohrer MD, et al. Qualitative and quantitative expression of bovine bone mineral in experimental bone defects. Part 1: description of a dog model and histological observations[J]. *J Periodontol*, 2003, 74(8): 1143-1152. doi: 10.1902/jop.2003.74.8.1143.
- [24] Jang Y, Hong HT, Roh BD, et al. Influence of apical root resection on the biomechanical response of a single-rooted tooth: a 3-dimensional finite element analysis[J]. *J Endod*, 2014, 40(9): 1489-1493. doi: 10.1016/j.joen.2014.03.006.
- [25] Gümrikçü Z, Kurt S, Köse S. Effect of root resection length and graft type used after apical resection: a finite element study[J]. *J Oral Maxillofac Surg*, 2019, 77(9): 1770.e1-1770.e8. doi: 10.1016/j.joms.2019.04.029.
- [26] Ran SJ, Yang X, Sun Z, et al. Effect of length of apical root resection on the biomechanical response of a maxillary central incisor in various occlusal relationships[J]. *Int Endod J*, 2020, 53(1): 111-121. doi: 10.1111/iej.13211.
- [27] Araujo MG, Silva CO, Misawa MA. Alveolar socket healing: what can we learn?[J]. *Periodontol* 2000, 2015, 68(1): 122-134. doi: 10.1111/prd.12082.
- [28] Lefever D, Van Assche N, Temmerman A, et al. Aetiology, microbiology and therapy of periapical lesions around oral implants: a retrospective analysis[J]. *J Clin Periodontol*, 2013, 40(3): 296-302. doi: 10.1111/jcpe.12045.
- [29] Arora H, Ivanovski S. Clinical and aesthetic outcomes of immediately placed single-tooth implants with immediate vs. delayed restoration in the anterior maxilla: a retrospective cohort study[J]. *Clin Oral Implants Res*, 2018, 29(3): 346-352. doi: 10.1111/clr.13125.
- [30] Crespi R, Capparé P, Crespi G, et al. Immediate implant placement in sockets with asymptomatic apical periodontitis[J]. *Clin Implant Dent Relat Res*, 2017, 19(1): 20-27. doi: 10.1111/cid.12422.
- [31] Sebring D, Kvist T, Derks J. Indications for extraction before implant therapy: focus on endodontic status[J]. *J Endod*, 2019, 45(5): 532-537. doi: 10.1016/j.joen.2019.01.008.
- [32] Wu CT, Shih YH, Yc W, et al. Using apical surgery to prepare apical bone before immediate implant placement and provisionalization in esthetic zone-a case report[J]. *J Dent Sci*, 2021, 16(3): 1022-1024. doi: 10.1016/j.jds.2021.01.002.
- [33] Bi C, Zhou M, Han X, et al. Endodontic Microsurgery with orthodontic treatment in a mandibular left molar with symptomatic apical periodontitis[J]. *J Endod*, 2020, 46(11): 1799-1805. doi: 10.1016/j.joen.2020.07.033.
- [34] Consolaro A, Consolaro RB. Orthodontic movement of endodontically treated teeth[J]. *Dental Press J Orthod*, 2013, 18(4): 2-7. doi: 10.1590/s2176-94512013000400002.
- [35] Consolaro A, Miranda DAO, Consolaro RB. Orthodontics and endodontics: clinical decision-making[J]. *Dental Press J Orthod*, 2020, 25(3): 20-29. doi: 10.1590/2177-6709.25.3.020-029.oin.

(编辑 周春华, 曾曙光)



官网