

[DOI]10.12016/j.issn.2096-1456.2023.06.005

· 临床研究 ·

三维显微镜与光学显微镜在口腔颌面血管吻合术中应用比较

任晓彦¹, 南欣荣^{1,2}, 闫星泉²

1. 山西医科大学口腔医学院, 山西 太原(030001); 2. 山西医科大学第一医院口腔颌面外科, 山西 太原(030001)

【摘要】 目的 探讨三维显微镜在口腔颌面血管吻合术中的应用价值,为临床提供参考。方法 纳入于口腔颌面外科行游离皮瓣整复手术的87例患者进行回顾性研究,三维显微镜组30例,光学显微镜组57例。比较术中血管吻合时长、术后皮瓣成活率及医生评价得分在三维显微镜组与光学显微镜组的差异,评估手术中使用三维显微镜的可行性。**结果** 动脉吻合耗时三维显微镜组(26.53±3.83)min/根,光学显微镜组(24.88±2.97)min/根,三维显微镜组长于光学显微镜组,差异有统计学意义($P < 0.05$)。静脉吻合耗时三维显微镜组(30.68±3.51)min/根,光学显微镜组(28.70±2.91)min/根,三维显微镜组长于光学显微镜组,差异有统计学意义($P < 0.05$)。三维显微镜组术后皮瓣成活率(93.33%),光学显微镜组术后皮瓣成活率(92.98%),两者差异无统计学意义($P > 0.05$)。三维显微镜组在视觉疲劳、学习培训、操作难易、图像共享方面的医生评价得分高于光学显微镜组,差异有统计学意义($P < 0.05$)。**结论** 三维显微镜在手术中具有良好的可靠性与安全性,立体感强,便于教学培训等优点,能够很好应用于口腔颌面血管吻合术。

【关键词】 三维显微镜; 光学显微镜; 口腔颌面外科; 显微外科; 血管吻合; 游离皮瓣; 血管危象; 皮瓣成活



微信公众号

【中图分类号】 R78 **【文献标志码】** A **【文章编号】** 2096-1456(2023)06-0414-06

【引用著录格式】 任晓彦,南欣荣,闫星泉. 三维显微镜与光学显微镜在口腔颌面血管吻合术中应用比较[J]. 口腔疾病防治, 2023, 31(6): 414-419. doi:10.12016/j.issn.2096-1456.2023.06.005.

Comparison of application of three dimensional microscope and optical microscope in oral and maxillofacial vascular anastomosis REN Xiaoyan¹, NAN Xinrong^{1,2}, YAN Xingquan². 1. School of Stomatology, Shanxi Medical University, Taiyuan 030001, China; 2. Department of Oral and Maxillofacial, Shanxi Medical University and the First Hospital, Taiyuan 030001, China

Corresponding authors: NAN Xinrong, Email: xr_nan@sina.com, Tel: 86-351-4639886

【Abstract】 Objective To investigate the application value of 3D microscope in vascular anastomosis in oral and maxillofacial surgery, to provide a reference for clinicians. **Methods** Eighty-seven cases of free flap reconstruction in oral and maxillofacial surgery were retrospectively included, including 30 cases in the 3D microscope group and 57 cases in the optical microscope group. The differences in intraoperative vascular anastomosis time, postoperative flap survival rate and doctor evaluation scores between the 3D microscope group and the optical microscope group were compared and statistically analyzed, and the feasibility of using three-dimensional microscope in surgery was evaluated. **Results** The arterial anastomosis time was (26.53±3.83) min/root in the 3D microscope group and (24.88±2.97) min/root in the optical microscope group, and the difference was statistically significant ($P < 0.05$). The venous anastomosis time was (30.68±3.51) min/root in the three-dimensional microscope group and (28.70±2.91) min/root in the optical microscope group, and the difference was statistically significant ($P < 0.05$). There was no significant difference in the survival rate of flaps between the 3D microscope group ($n = 28, 93.33%$) and the optical microscope group ($n = 53, 92.98%$) ($P > 0.05$). The

【收稿日期】 2022-08-26; **【修回日期】** 2022-10-18

【基金项目】 山西省基础研究计划(202103021224413)

【作者简介】 任晓彦, 医师, 硕士研究生, Email: id_rxy@sina.com

【通信作者】 南欣荣, 主任医师, 硕士, Email: xr_nan@sina.com, Tel: 86-351-4639886

doctor's evaluation scores of visual fatigue, training and learning, operative difficulty index, image sharing in the three-dimensional microscope group were higher than those in the optical microscope group, and the differences were statistically significant ($P < 0.05$). **Conclusion** 3D microscope has good reliability and safety in surgery, a strong sense of three-dimensionality, and the convenience of teaching and training. It can be well applied to vascular anastomosis in oral and maxillofacial surgery.

【Key words】 3D microscope; optical microscope; oral and maxillofacial surgery; microsurgical; vascular anastomosis; free flap; vascular crisis; the flap survived

J Prev Treat Stomatol Dis, 2023, 31(6): 414-419.

【Competing interests】 The authors declare no competing interests.

This study was supported by the grants from Basic Research Program of Shanxi Province (No. 202103021224413).

微血管游离组织移植是组织缺损的首选修复方法,而微血管吻合是游离组织移植成功的关键^[1]。随着显微外科器械和技术的发展,微血管吻合的失败率大大降低^[2]。自光学显微镜被引入显微外科以来,其优越的照明性和放大性使其成为了显微外科可视化的“金标准”设备。光学显微镜能够通过放大手术视野,使术者在口腔颌面外科手术中清楚识别各解剖结构并进行精细的显微外科操作。然而,在光学显微镜的使用中逐渐显现出一些不可消除的局限性,如复杂的操作、笨重的仪器、不符合人体工程学的姿势等,这些都限制了显微外科医生进一步提高显微外科的手术质量。

随着近年来显微镜与成像技术的发展,三维显微镜给显微外科带来了革命性的变化,如耳鼻喉科^[3]、骨科^[4]、神经外科^[5],并且有学者认为三维显微镜可作为传统光学显微镜的替代品^[6]。自Piatkowski等^[7]首次使用三维显微镜代替光学显微镜进行微血管游离瓣重建以来,众多学者已经证实了应用三维显微镜在头颈部重建中进行游离皮瓣的制取和微血管吻合是可行的^[8-10],但尚不清楚这种技术是否对显微外科医生有益,或者是否比光学显微镜更有优势。本研究对三维显微镜与光学显微镜进行比较,评估三维显微镜技术应用于口腔颌面外科重建修复手术中的可行性。

1 资料和方法

1.1 患者资料

本研究回顾性分析2020年8月至2021年10月于山西医科大学第一医院口腔颌面外科行头颈部游离皮瓣重建的87例患者,男50例,女37例,平均年龄(59.29 ± 15.13)岁。前臂桡侧游离皮瓣45例(51.7%),股前外侧穿支肌皮瓣30例(34.5%),腓骨肌皮瓣7例(8.0%),髂骨肌皮瓣5例(5.7%)。所有患

者均由同一团队外科医生完成了所有的重建手术。

纳入标准:初次进行头颈部手术治疗的患者;**排除标准:**有头颈部放疗史者。本研究为回顾性研究,所有患者或其家属术前均签署了手术知情同意书。

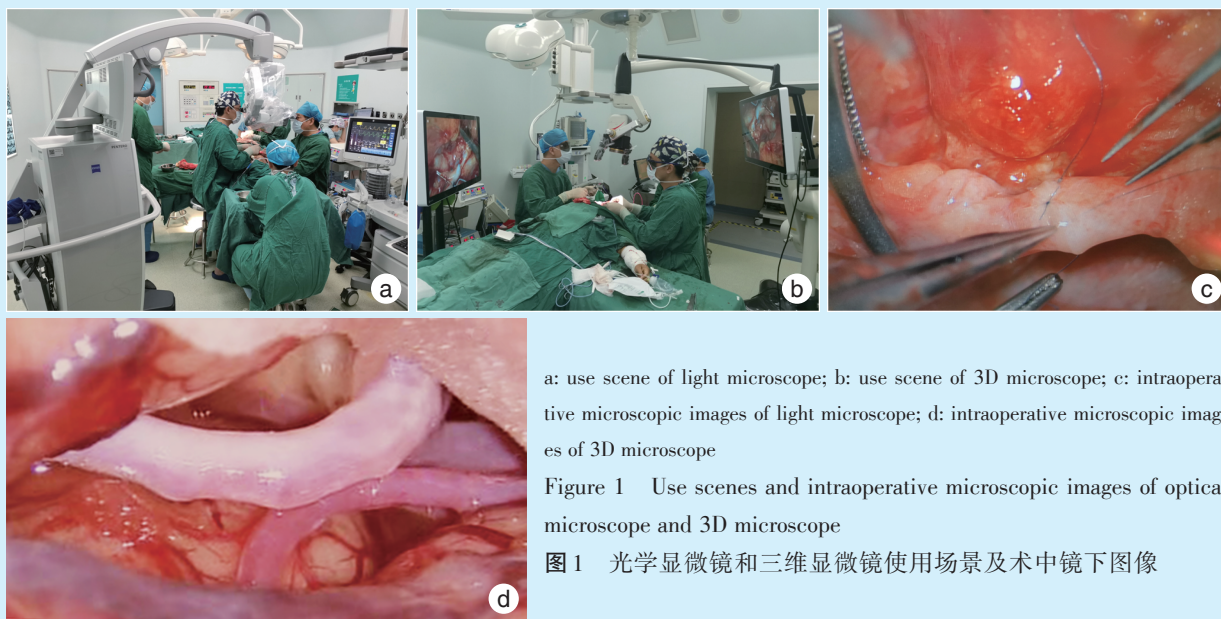
1.2 手术过程及分组

本研究纳入的所有患者均按照术前评估进行原发灶切除+功能性颈淋巴清扫术,根据缺损的组织不同及范围大小分别采用前臂游离皮瓣、股前外侧游离皮瓣、髂骨肌皮瓣、腓骨肌皮瓣进行缺损整复。在手术过程中,血管的预备及吻合均在显微镜下进行,受区动脉选择颌外动脉或甲状腺上动脉,静脉选择颈内静脉分支或颈外静脉分支,各血管间进行端端吻合。所有的显微操作均由本团队经过专门培训的显微外科医生共同完成。分为三维显微镜组(采用三维显微镜操作)和光学显微镜组(采用光学显微镜操作)。

1.3 显微镜使用方法

光学显微镜(蔡司显微镜, Carl Zeiss Meditec AG, Oberkochen, 德国)由主机、支撑臂、显微镜构成,显微镜主机底座位于患者头部左侧外科医生的右后方,显微镜通过支撑臂悬垂止于患者的颈部术野正上方,器械护士位于患者头部,两位操作者面对面位于患者颈部两侧,其中一名操作者负责调节显微镜,另一名操作者辅助。

三维显微镜(三鹰光器株式会社,日本)由主机、附加显示器和三维眼镜三部分组成。主显示器位于术者正前方,附加显示器位于助手正前方,物镜位于术野正上方,物镜观察到的图像通过数字转换在显示器中呈现出来;术者通过脚踏调节放大倍数,同时佩戴三维眼镜观察主/附显示器进行手术操作(图1)。



a: use scene of light microscope; b: use scene of 3D microscope; c: intraoperative microscopic images of light microscope; d: intraoperative microscopic images of 3D microscope

Figure 1 Use scenes and intraoperative microscopic images of optical microscope and 3D microscope

图1 光学显微镜和三维显微镜使用场景及术中镜下图像

1.4 术中术后血管处理

血管吻合过程中,除减浅麻醉深度外,还需要保持手术室温度不低于25℃;血管吻合前采用低分子肝素钠+利多卡因+生理盐水进行灌注,吻合过程中用以上灌注液冲洗吻合口。术后保证患者有充足的血容量,头部制动,常规抗凝、抗痉挛、预防性抗感染等治疗,术后24h内每半小时观测一次组织瓣的颜色、温度、质地、毛细血管充盈情况等,术后第二天给予低分子肝素钠皮下注射。记录两组游离皮瓣血管危象及皮瓣成活情况,术后72h内皮瓣色粉白,皮纹清,针刺出血即为皮瓣成活;皮瓣受区小血管产生痉挛或栓塞,造成血流不畅通,游离皮瓣出现缺血或瘀血现象为血管危象。

1.5 评价指标

1.5.1 血管吻合时长 从开始在显微镜下操作预备血管到吻合血管结束所用时间。

1.5.2 皮瓣成活率 术后游离皮瓣成活数量占游离皮瓣总数的百分比。

1.5.3 医生评价 由本团队10名显微外科医生按照言语量表^[11](0:非常差;1:差;2:中性;3:良好;4:非常好)对每例手术的图像质量(视野亮度、放大倍数、深度效应)、空间位置(术野操作空间、手术室空间位置)、人体工程学(术者姿势、视觉疲劳)、教学(学习培训、操作难易、图像共享)等因素进行评分,计算平均得分。

1.6 统计学方法

采用SPSS26.0统计软件分析数据,分析三维显微镜组与光学显微镜组血管吻合时长、皮瓣成活

率、医生评价得分的差异。若数据满足正态分布,计量资料以均数±标准差表示,组间比较采用独立样本 t 检验;计数资料通过频数与百分比描述,计数资料比较用卡方检验, $P < 0.05$ 为差异有统计学意义。

2 结果

2.1 一般资料

87例患者,三维显微镜组30例,其中前臂皮瓣14例,股前外侧皮瓣12例,髂骨肌皮瓣1例,腓骨肌瓣3例。光学显微镜组57例,前臂皮瓣31例,股前外侧皮瓣18例,髂骨肌皮瓣4例,腓骨肌瓣4例。

2.2 血管吻合

所有病例均获得足够的手术视野,所有患者术中显微血管吻合均成功。动脉吻合共87根,静脉吻合100根,全部采用端端吻合。

动脉吻合耗时三维显微镜组(26.53 ± 3.83)min/根,光学显微镜组(24.88 ± 2.97)min/根,差异有统计学意义($t = 2.26, P = 0.044$)。

静脉吻合耗时三维显微镜组(30.68 ± 3.51)min/根,光学显微镜组(28.70 ± 2.91)min/根,差异有统计学意义($t = 2.78, P = 0.007$)。

2.3 术后皮瓣成活率

大多数患者($n = 81, 93.10\%$)没有发生任何血管危象,术后皮瓣成活良好。三维显微镜组术后皮瓣成活率(93.33%)与光学显微镜组术后皮瓣成活率(92.98%)差异无统计学意义(表1)。

有6例患者出现游离皮瓣血管危象。1例患者

表1 三维显微镜和光学显微镜组术后皮瓣成活比较
Table 1 Comparison of postoperative flaps survival between the 3D microscope and optical microscope groups

Groups	Vascular crisis	The flap survival	Total	χ^2	<i>P</i>
3D microscope	2	28	30	-	-
Optical microscope	4	53	57	-	-
Total	6	81	87	0.000	1.00

在术后第二天出现皮瓣静脉危象,进行血管危象探查术,术中决定采用对侧前臂皮瓣,术后皮瓣成活良好。1例髂骨肌瓣患者术后第二天出现颈部肿胀,憋气症状,在急诊全麻下探查颈部,发现静脉吻合口渗血,使用光学显微镜进行重新吻合,术后成活良好。1例颈部侧颅底巨大神经纤维瘤患

者,术中发现存在严重血管夹层,血管吻合后未见通畅,最终放弃游离皮瓣移植。其他3例均为颈部血肿压迫血管蒂造成血管危象,急诊手术探查后发现血管吻合口良好,术后皮瓣成活。

2.4 医生评价得分

本团队医生评价得分显示,三维显微镜组视野亮度、术者姿势、视觉疲劳、学习培训、操作难易以及图像共享得分均为4分,放大倍数、深度效应、术野操作空间、手术室空间位置得分为3分。光学显微镜组视野亮度、放大倍数两项中得分为4分,深度效应、术野操作空间、手术室空间位置、术者姿势、视觉疲劳、学习培训、操作难易得分为3分,图像共享为2.5分(表2)。

表2 三维显微镜和光学显微镜组医生评分结果

Table 2 Physician evaluation results in the 3D microscope and optical microscope groups

Groups	Median (<i>P</i> ₂₅ - <i>P</i> ₇₅)									
	Picture quality			Spatial position		Human engineering		Education		
	Vision brightness	Magnification times	Effect of depth	Operative field space	Space location of operating room	Performer position	Visual fatigue	Training and learning	Operative difficulty index	Image sharing
3D microscope	4.00 (3.00-4.00)	3.00 (2.00-3.00)	3.00 (3.00-4.00)	3.00 (2.75-4.00)	3.00 (2.00-4.00)	4.00 (3.00-4.00)	4.00 (3.75-4.00)	4.00 (3.75-4.00)	4.00 (4.00-4.00)	4.00 (3.75-4.00)
Optical microscope	4.00 (4.00-4.00)	4.00 (4.00-4.00)	3.00 (3.00-4.00)	3.00 (3.00-4.00)	3.00 (2.75-3.00)	3.00 (2.00-4.00)	3.00 (3.00-3.00)	3.00 (2.00-3.00)	3.00 (3.00-4.00)	2.50 (1.75-3.00)
<i>Z</i>	-2.472	-4.308	0.000	-0.461	-0.605	-1.584	-3.761	-3.773	-3.102	-3.408
<i>p</i>	0.013	<0.001	1.000	0.645	0.545	0.113	<0.001	<0.001	0.002	0.001

3 讨论

目前,对三维显微镜的评价主要集中在对吻合血管的影响、图像质量、空间位置、人体工程学及教育教学等方面。本研究所有使用三维显微镜的手术均顺利完成,且两组术后皮瓣成活率无统计学差异。虽然全部病例中出现了6例游离皮瓣血管危象,但探查发现这些失败病例均与血管吻合操作无关,说明与显微镜的使用无关,证实了三维显微镜进行头颈部微血管吻合的可靠性。

无论是使用光学显微镜还是三维显微镜,都需要进行专业培训,以便适应手与显示器图像的协调性,消除学习曲线初期产生的影响,避免对患者造成损害。笔者在研究中发现,对于训练有素的术者只有在初次使用三维显微镜时的血管吻合时间较长,后续的使用并未对吻合时长产生较大的影响。本研究中动脉及静脉的血管吻合时长三维显微镜组均多于光学显微镜组,差异均有统计学意义,吻合时长的差异可能仍是由于学习曲线及熟练程度造成的,因为本团队中的显微外科医

生光学显微镜使用经验丰富,熟练度显然高于三维显微镜的使用。Pafitanis等^[12]指出,手术时间的绝对差异在使用三维显微镜时,随着每一次进一步缝合而大大缩小、他们认为进行动脉微血管吻合时,12 min的差异对游离组织移植手术的整体效率不会产生较大的影响。另外,本研究发现当吻合血管过于细小、放大倍数过大时,光学显微镜和三维显微镜均需反复重新调整位置及对焦,显然这也是造成手术时长增加的一个重要因素。三维显微镜需要双手进行精确调整,Herlan等^[11]也认为三维显微镜的操作比光学显微镜更复杂且耗时。

本团队中的显微外科医生反馈,三维显微镜的数字摄像系统能够提供高质量的清晰图像,并将其投影到三维显示器上,术者通过佩戴三维眼镜可以观察到非常细微的细节,如血管腔内的血栓或血管夹层的现象。但术者视线必须与三维显示器垂直,才能看到最高分辨率的三维图像。De Virgilio等^[13]也发现,佩戴三维眼镜的人视线必须与屏幕完全垂直。这可能是由于当凝视的方向不

完全垂直于屏幕时,图像会部分失真,其是否会影响到临床结果需要进一步研究。Belykh等^[14]发现在最高放大倍数下三维显微镜的深度感知效果不如光学显微镜好,本研究中所有病例均为头颈部游离皮瓣重建的微血管吻合,部位比较表浅,并未发现深度感知上的差异性。此外,由于并未对吻合的血管进行直径的测量比较,关于直径对手术时长及结果的影响还需进一步的前瞻性随机临床实验比较研究。

本团队在使用过程中发现,与光学显微镜相比,三维显微镜物镜的尺寸明显减小,并且三维显示器代替了目镜的使用。De Virgilio等^[15]指出以上特点使术野周围有了更多的操作空间,极大解放了术者的双手,允许术者双手在不碰撞物镜的情况下进行大范围的运动,较小的底座和支架也更加利于手术室仪器的摆放和人员的移动,大大减少了摆放的复杂程度。而光学显微镜较大的体积不仅限制了其他仪器的放置,还需专人进行摆放和无菌塑料布的布置;同时光学显微镜较大的目镜体积占据了术野上方大部分空间,使得术者双手只能活动于物镜下的一定范围内,这对术者长时间操作是不利的。但本研究结果显示,两组对术野操作空间、手术室空间位置的评分并无差异,这可能与参与评价人数较少有关。

在长时间手术过程中,因人体工程学条件不佳而导致术者产生的各种疲劳均会对手术产生负面影响。已公布的调查数据显示,显微外科医生最容易出现的职业病是颈椎问题^[16]。24%的整形外科医生和28%的手外科医生经常抱怨的颈椎前伸、过度屈曲和颈部扭曲,以及手术台高度的不合适和操作时的固定姿势等都被认为是非人体工程学的姿势^[17-18]。在口腔颌面显微外科手术中也会遇到同样的问题,光学显微镜目镜的位置固定,由于术者视野不能离开目镜,迫使术者必须采取固定的姿势进行手术操作,而且姿势必须随着目镜位置的改变而改变,因此术者头部、颈部及脊柱会受到挤压而造成严重的损伤。三维显微镜中三维眼镜的佩戴,完全消除了目镜对术者的限制,物镜体积的减小更是增加了术者手臂的活动范围,这些均使得术者可以采用符合人体工程学的姿势进行手术操作,避免了长时间的固定姿势,减少了不必要的职业损伤。但是Rubini等^[19]指出,三维图像会使初次使用三维显微镜的术者产生轻微头晕、轻微恶心、疲劳或眼部不适、眩晕。本组术者

在最初的阶段使用三维显微镜时也出现了上述现象,而随着使用次数的增加和熟练程度该现象会逐渐消失。

Onoda等^[2]认为显微外科手术不同于其他的普通外科手术,即使在有经验的医生帮助的情况下,一个新手也不能从一开始就顺利完成手术。因此对于所有显微外科医生来说,专科中心的集中培训可能是技术成长的一个重要组成部分^[20]。如果是普通的光学显微镜(无显示器),除显微外科医生以外,手术室其他人员无法观看手术过程,这对教育教学、显微外科培训及手术展示是不利的。本研究中使用的光学显微镜自带一个屏幕,允许非操作医生和观摩人员进行手术观看,但由于角度的限制,并不能满足学习人员从各个方向观摩学习,而且呈现的图像为二维图像。三维显示器的出现使得学习人员可以同步分享术者的第一视角,术者可以自由进行手术操作并向其他学习人员解释操作过程,同时具有三维和高清晰度的优势,解剖结构更加真实,因此非常适合教学和学习。Ricciardi等^[21]和De Virgilio等^[22]的研究结果均证实了三维显微镜进行显微外科训练的可行性。此外笔者在研究中还发现,三维显微镜的使用让器械护士能够清楚看到术者的手术过程,从而更好预测术者所需的器械,优化了术者与器械护士之间的配合。

综上所述,本研究证实了三维显微镜可以安全地用于口腔颌面显微外科游离皮瓣重建手术,且在人体工程学、空间位置及教学等方面具有一定的优势,这与De Virgilio等^[23]的发现是一致的。今后,在三维眼镜亮度相对较低和视觉疲劳得到改善的基础上,相信会有更多的同行在临床中应用三维显微镜。本研究局限于单中心回顾性研究,病例数较少,因此数据可能受选择性偏倚与随机效应的影响,且未能充分纳入分析全部影响血管吻合的因素,因此还需要进一步的前瞻性随机试验直接比较三维显微镜和光学显微镜的临床效果。随着人工智能的发展,Lai等^[24]已经开始采用机器人辅助微血管吻合进行口咽癌患者游离皮瓣重建,更为便捷的血管吻合技术将会为口腔颌面外科迎来崭新的篇章。

【Author contributions】 Ren XY was responsible for study implementation, data collection and analysis, and drafting of the article. Nan XR was responsible for paper revision and review. Yan XQ was responsible for study design and implementation. All authors read and approved the final manuscript as submitted.

参考文献

- [1] Bali ZU, Evrenos MK, Karatan B, et al. An effective technique for managing vascular diameter discrepancies in microsurgery: tapering with a hemoclip[J]. *J Plast Surg Hand Surg*, 2020, 54(1): 19-23. doi: 10.1080/2000656X.2019.1657435.
- [2] Onoda S, Masahito K. Microsurgery for head and neck reconstruction[J]. *J Craniofac Surg*, 2020, 31(5): 1441-1444. doi: 10.1097/SCS.00000000000006361.
- [3] Smith S, Kozin ED, Kanumuri VV, et al. Initial experience with 3-dimensional exoscope-assisted transmastoid and lateral skull base surgery[J]. *Otolaryngol Head Neck Surg*, 2019, 160(2): 364-367. doi: 10.1177/0194599818816965.
- [4] 王鹏涛, 张嘉男, 刘团江, 等. 三维显微镜辅助下颈椎前路间盘切除椎体间植骨融合术的临床疗效[J]. *骨科*, 2021, 12(3): 232-235, 253. doi: 10.3969/j.issn.1674-8573.2021.03.008.
Wang PT, Zhang JN, Liu TJ, et al. Clinical effect of anterior cervical surgery assisted by 3D microscope[J]. *Orthopedics*, 2021, 12(3): 232-235, 253. doi: 10.3969/j.issn.1674-8573.2021.03.008.
- [5] Barbagallo GMV, Certo F. Three-dimensional, high-definition exoscopic anteriorcervical discectomy and fusion: a valid alternative to microscope - assisted surgery[J]. *World Neurosurg*, 2019, 130: e244-e250. doi: 10.1016/j.wneu.2019.06.049.
- [6] Ahmad FI, Mericli AF, DeFazio MV, et al. Application of the OR-BEYE three - dimensional exoscope for microsurgical procedures [J]. *Microsurgery*, 2020, 40(4): 468-472. doi: 10.1002/micr.30547.
- [7] Piatkowski AA, Keuter XHA, Schols RM, et al. Potential of performing a microvascular free flap reconstruction using solely a 3D exoscope instead of aconventional microscope[J]. *J Plast Reconstr Aesthet Surg*, 2018, 71(11): 1664 - 1678. doi: 10.1016/j.bjps.2018.07.032.
- [8] Grammatica A, Schreiber A, Vural A, et al. Application of a 3D 4K exoscopic system to head and neck reconstruction: a feasibility study[J]. *Eur J Plast Surg*, 2019, 42(12): 611-614. doi: 10.1007/s00238-019-01521-1.
- [9] De Virgilio A, Mercante G, Gaino F, et al. Preliminary clinical experience with the 4K 3-dimensional microvideoscope (VITOM 3D) system for free flaphead and neck reconstruction[J]. *Head Neck*, 2020, 42(1): 138-140. doi: 10.1002/hed.25979.
- [10] Ichikawa Y, Senda D, Shingyochi Y, et al. Potential advantages of using three - dimensional exoscope for microvascular anastomosis in free flap transfer[J]. *Plast Reconstr Surg*, 2019, 144(4): 726e-727e. doi: 10.1097/PRS.00000000000006088.
- [11] Herlan S, Marquardt JS, Hirt B, et al. 3D exoscope system in neurosurgery - comparison of a standard operating microscope with a new 3D exoscope in the cadaverlab[J]. *Oper Neurosurg (Hagerstown)*, 2019, 17(5): 518-524. doi: 10.1093/ons/0p081.
- [12] Pafitanis G, Hadjiandreou M, Alamri A, et al. The exoscope *versus* operating microscope in microvascular surgery: a simulation non-inferiority trial[J]. *Arch Plast Surg*, 2020, 47(3): 242 - 249. doi: 10.5999/aps.2019.01473.
- [13] De Virgilio A, Festa BM, Costantino A, et al. High-definition 3D exoscope-assisted soft palate excision and reconstruction[J]. *Head Neck*, 2022, 44: 292-295. doi: 10.1002/hed.26864.
- [14] Belykh E, George L, Zhao X, et al. Microvascular anastomosis under 3D exoscope or endoscope magnification: a proof-of-concept study[J]. *Surg Neurol Int*, 2018, 9: 115. doi: 10.4103/sni.sni_36_18.
- [15] De Virgilio A, Iocca O, Di Maio P, et al. Free flap microvascular anastomosis in head and neck reconstruction using a 4K three-dimensional exoscope system (VITOM 3D)[J]. *Int J Oral Maxillofac Surg*, 2020, 49(9): 1169-1173. doi: 10.1016/j.ijom.2020.01.022.
- [16] Pannucci CJ, Basta MN, Kovach SJ, et al. Loupes-only microsurgery is a safe alternative to the operating microscope: an analysis of 1, 649 consecutive free flap breast reconstructions[J]. *J Reconstr Microsurg*, 2015, 31(9): 636 - 642. doi: 10.1055/s - 0035 - 1556053.
- [17] Capone AC, Parikh PM, Gatti ME, et al. Occupational injury in plastic surgeons[J]. *Plast Reconstr Surg*, 2010, 125(5): 1555-1561. doi: 10.1097/PRS.0b013e3181d62a94.
- [18] Rohrich RJ, Alleyne B, Bellamy J, et al. How to keep your cervical spine safe for your entire career[J]. *Plast Reconstr Surg*, 2021, 147(5): 1248-1250. doi: 10.1097/01.prs.0000798060.28047.17.
- [19] Rubini A, Di Gioia S, Marchioni D. 3D exoscopic surgery of lateral skull base[J]. *Eur Arch Otorhinolaryngol*, 2020, 277(3): 687 - 694. doi: 10.1007/s00405-019-05736-7.
- [20] Pons G, Tang JB. Major changes in lymphatic microsurgery and microvascular surgery in past 20 years[J]. *Clin Plast Surg*, 2020, 47(4): 679-683. doi: 10.1016/j.cps.2020.07.004.
- [21] Ricciardi L, Mattogno PP, Olivi A, et al. Exoscope era: next technical and educational step in microneurosurgery[J]. *World Neurosurg*, 2019, 128: 371-373. doi: 10.1016/j.wneu.2019.05.162.
- [22] De Virgilio A, Costantino A, Ebn C, et al. High definition three-dimensional exoscope (VITOM3D) for microsurgery training: a preliminary experience[J]. *Eur Arch Otorhinolaryngol*, 2020, 277(9): 2589-2595. doi: 10.1007/s00405-020-06014-7.
- [23] De Virgilio A, Costantino A, Ferrel F, et al. High-definition three-dimensional exoscope for head and neck reconstruction: prospective analysis of 27 consecutive patients[J]. *Head Neck*, 2021, 43(5): 1574-1580. doi: 10.1002/hed.26623.
- [24] Lai CS, Lu CT, Liu SA, et al. Robot-assisted microvascular anastomosis in head and neck free flap reconstruction: preliminary experiences and results[J]. *Microsurgery*, 2019, 39(8): 715 - 720. doi: 10.1002/micr.30458.

(编辑 张琳, 栾修文)



官网