

DOI: 10.3969/j.issn.2096-6113.2025.02.003

引用格式:刘朝兵,张松林,孙来龙,等. David 手术在主动脉根部病变中的应用[J]. 巴楚医学, 2025, 8(2): 23-25.

David 手术在主动脉根部病变中的应用



刘朝兵 张松林 孙来龙 穆宝雪 晏明

(三峡大学 第一临床医学院[宜昌市中心人民医院] 胸心外科 & 三峡大学 心血管病研究所, 湖北 宜昌 443003)

摘要: 主动脉根部替换术是保留主动脉瓣的主动脉根部病变合并主动脉瓣关闭不全的最佳治疗方式, 其中 David 手术是治疗该疾病的经典手术方式之一。David 手术是在进行解剖性主动脉根部重建的基础上, 保留患者的主动脉瓣, 并对其修复和重新植入。本研究采用人工血管外套主动脉根部行 David 手术, 该术式通过调整主动脉瓣叶的对合情况, 消除瓣膜的返流, 其严密的缝合技术还可减少术后出血, 避免产生终身抗凝和机械瓣膜相关并发症, 保证持久的主动脉瓣功能, 提高患者的生存质量。

关键词: 主动脉瓣关闭不全; 主动脉根部病变; David 手术

中图分类号: R654.2 **文献标志码:** A **文章编号:** 2096-6113(2025)02-0023-03

中文医学主题词(CMeSH): D001018

Application of David's Surgery in Aortic Root Lesions

Liu Chaobing Zhang Songlin Sun Lailong Mu Baoxue Yan Ming

(Department of Cardiothoracic Surgery, Yichang Central People's Hospital, The First College of Clinical Medical Science, China Three Gorges University & Institute of Cardiovascular Disease, China Three Gorges University, Yichang 443003, China)

Abstract Aortic root replacement is the best treatment for aortic root lesions combined with aortic regurgitation while preserving the aortic valve, and David's surgery is one of the classic surgical methods for treating this disease. David's surgery preserves the patient's aortic valve on the basis of anatomical aortic root reconstruction and repairs and reimplants it. This study used an artificial blood vessel to sheath the aortic root to perform David's surgery. This procedure eliminates valve regurgitation by adjusting the apposition of the aortic valve leaflets. Its strict suturing technique can also reduce postoperative bleeding, avoid lifelong anticoagulation and mechanical valve-related complications, ensure lasting aortic valve function, and improve the patient's quality of life.

Keywords aortic regurgitation; aortic root lesions; David's surgery

主动脉根部病变在我国成人心脏疾病中占比较高, 常合并主动脉瓣关闭不全(aortic regurgitation, AR), 常用的手术方式是 Bentall 手术(主动脉瓣置换术+升主动脉置换术+冠状动脉移植术)和 David 手术(保留主动脉瓣的主动脉根部替换术)^[1]。David

手术难度较大, 且难以掌握, 最初是由著名心脏外科医生 Tirone David 发明^[2]。本研究采用人工血管外套主动脉根部行 David 手术, 手术操作较易掌握, 以下是关于 David 手术的简要介绍。

基金项目: 2022 年中央引导地方科技发展专项项目(2022BGE237)

作者简介: 刘朝兵, 副主任医师, E-mail: 874952638@qq.com

通信作者: 张松林, 主任医师, E-mail: zhangsonglin1101@sina.com

1 手术适应症

①主动脉根部病变但主动脉瓣条件尚好；②主动脉根部瘤^[3]、累及主动脉窦部的升主动脉瘤及部分主动脉夹层^[4-5]；③主动脉瓣条件良好的瓣叶畸形^[6]；④主动脉瓣环及瓣叶扩张变形导致 AR。

2 手术过程



扫码观看视频, D001018-1)

2.1 建立体外循环

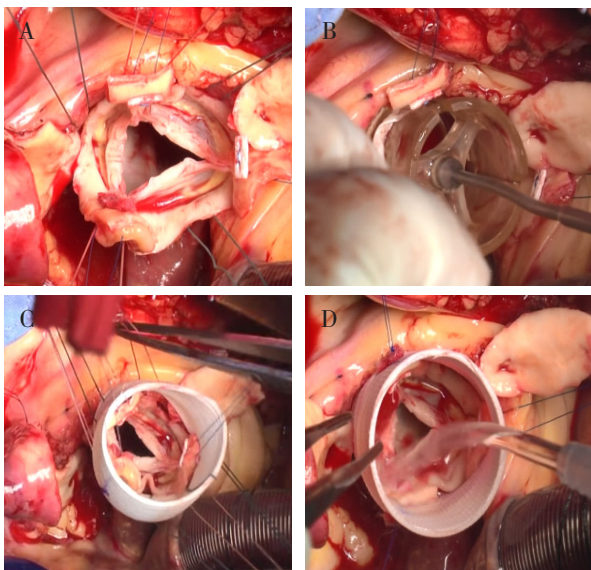
患者行全身麻醉, 打开胸腔, 经股动脉或升主动脉插管灌注、右心房插右房管引流、右上肺静脉插管行左心引流, 建立体外循环。

2.2 游离主动脉根部

降温心室诱颤, 升主动脉阻断, 横切升主动脉, 经左右冠状动脉灌注心肌保护液。横断升主动脉后, 充分游离主动脉根部, 左右冠状动脉开口“纽扣”状游离。

2.3 切除与重植

除瓣膜瓣环组织外, 切除其余主动脉窦壁组织, 将主动脉根部充分游离到瓣环下。将缝线放于瓣膜下, 穿过主动脉瓣环, 缝合六针, 三针位于交界下, 三针位于主动脉窦底部(见图 1A)。主动脉测瓣器测量瓣环内径(见图 1B), 根据内径选择合适的人工血管套在主动脉瓣环外, 将六针缝线均匀分配缝合于人工血管上, 再将窦底部三针打结, 瓣交界三针先行缝合于人工血管(见图 1C), 注水试验检查有无主动脉瓣反流(见图 1D), 无明显返流于三针交界处缝线打结。



注: A: 主动脉根部充分游离到瓣环下, 瓣膜下缝合; B: 主动脉测瓣器测量瓣环内径; C: 人工血管套在主动脉瓣环外; D: 注水试验检查有无主动脉瓣返流。

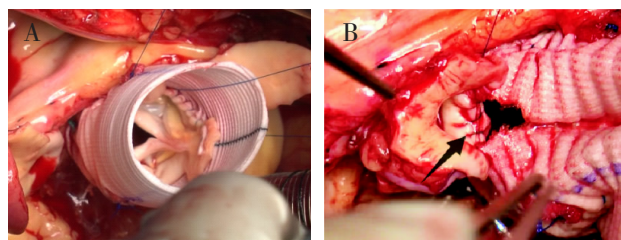
图 1 主动脉窦切除与重植过程

2.4 瓣环缝合

采用 5-0 Prolene 缝线将瓣环原位连续缝合固定于人工血管壁上(见图 2A), 再次注水试验确定无主动脉瓣反流。

2.5 冠状动脉重建

在冠状动脉开口对应位置的人工血管上烧灼约 6 mm 小孔, 将冠状动脉吻合于人工血管上(见图 2B)。



注: A: 瓣环原位连续缝合固定于人工血管壁上; B: 冠状动脉吻合于人工血管上(箭头所指为冠状动脉与人工血管吻合处)。

图 2 吻合瓣环及冠状动脉重建

2.6 完成远端吻合

将人工血管远端与升主动脉远端行端端吻合, 排气后开放, 心脏复跳后依次撤除体外循环, 彻底止血后关闭胸腔。

3 讨论

David 手术最早是由著名心脏外科医生 Tirone David 教授提出并完成^[7]。随后, 英国外科医生 Yacoub 提出了一种类似的手术方法, 后来被称为 David II 术^[8]。David 手术操作复杂且难度极大, 是对术者和整个心外科团队综合实力的考验, 素有心外手术“金字塔顶尖”之称。目前国内, 仅有少数医院能够独立完成该手术。然而, 随着对该手术认识和实践的逐渐深入, 经过不断改进的 David 手术正逐渐成为越来越多心血管外科医生和患者的共同选择。与人工心脏瓣膜置换术相比, David 手术可减少术后血栓、退变及出血等不良事件的发生^[9], 在提高患者尤其是中青年患者的长期生活质量方面具有显著优势。

David 手术的核心在于保留患者的主动脉瓣, 并对其修复和重新植入。为确保主动脉瓣的关闭功能, 主动脉根部评估尤其重要, 评估内容包含主动脉瓣环直径、主动脉窦部直径、窦管交界高度、瓣叶交界高度、主动脉瓣叶质量等, 其中主动脉瓣叶质量及瓣环直径的大小尤为重要^[10]。AR 病因复杂, 部分患者因瓣叶冗长脱垂或二叶瓣畸形导致瓣环扩大^[11]。在保留主动脉瓣的根部置换术中, 选择合适的人工血管直径以纠正瓣环扩大是关键步骤之一。David 手

术采用公式^[12]计算选择人工血管,但该公式较为复杂,且计算结果多为30 mm左右。因此,不少医学中心根据性别为患者选择30 mm或28 mm直径的人工血管^[13],但这可能不适用于体表面积大、瓣口面积大的患者。我们通常采用测瓣器测量主动脉瓣环内口直径,并在此基础上加5 mm,以此为根据选取合适的人工血管。这种方法可以有效避免术后人工血管直径过小导致的瓣口狭窄及人工血管与瓣叶接触,同时也能防止人工血管直径过大造成的瓣膜对合不良。此外,将人工血管套在主动脉瓣环外,并在主动脉瓣环下方缝合固定,可以有效降低远期主动脉瓣环扩张导致的主动脉瓣反流^[14]。

在保留主动脉瓣的根部置换手术中,另一个关键步骤是调整主动脉瓣叶对合情况。当人工血管直径确定后,只能通过调整三个瓣交界的高度来优化瓣叶对合。将人工血管固定于主动脉瓣环下方后,先将三个瓣交界临时固定于人工血管内壁上,通过不断注水试验测试主动脉瓣叶对合情况。若瓣交界位置过低,可能导致主动脉瓣脱垂;若位置过高,则可能导致瓣叶对合高度不足。为了确保良好的远期效果,需要在心脏复跳后使用经食道心脏超声对一些关键主动脉瓣参数进行测量评估,如主动脉瓣叶对合高度、有效高度、术后主动脉瓣环直径、术后跨瓣压差等参数。对合高度 <4 mm且有效高度 <9 mm被视为术后反流及远期再次手术的危险因素^[12]。

严密吻合是保留主动脉瓣根部置换术的第三个关键步骤。手术中需将瓣环均匀一致地原位缝合于人工血管的内壁上,防止瓣环变形以及术后出血。吻合冠状动脉时,可以加用细心包条垫衬于吻合口内,以减少术后出血。若吻合口缝合不严密,心脏复跳后一旦发现吻合口出血,止血将会非常困难。David手术虽然保留了患者自身的主动脉瓣,无需长期服用抗凝药物,但仍需注意预防其他心血管疾病的发生。

综上所述,David手术是一种高度专业化的心脏外科手术式,通过保留患者自身的主动脉瓣并替换病变的主动脉根部,为患者提供更好的治疗选择和更优的生活质量。

参考文献:

[1] Sasaki K, Kuniyama T, Kasegawa H, et al. Aortic root geometry following valve-sparing root replacement with reimplantation or remodeling: experimental investigation under static continuous pressure[J]. *J Artif Organs*, 2021, 24(2): 245-253.

[2] 张 帅, 钱向阳. 保留主动脉瓣的根部置换术的研究进

展[J]. *中山大学学报(医学科学版)*, 2023, 44(5): 741-749.

[3] Van Hoof L, Lamberigts M, Noé D, et al. Matched comparison between external aortic root support and valve-sparing root replacement[J]. *Heart*, 2023, 109(11): 832-838.

[4] 董兆芮, 李 东, 陈 磊, 等. 经胸骨上段小切口 David 术在 A 型主动脉夹层患者中的应用[J]. *中国体外循环杂志*, 2022, 20(5): 295-298.

[5] Abe N, Okada K, Tanaka H, et al. Valve-sparing aortic root replacement after type A aortic dissection repairs[J]. *Asian Cardiovasc Thorac Ann*, 2021, 29(5): 381-387.

[6] Mokashi S A, Rosinski B F, Desai M Y, et al. Aortic root replacement with bicuspid valve reimplantation: are outcomes and valve durability comparable to those of tricuspid valve reimplantation? [J]. *J Thorac Cardiovasc Surg*, 2022, 163(1): 51-63. e5.

[7] 张步升, 方 亮, 戴黄栋, 等. 保留瓣膜的主动脉根部置换术治疗主动脉根部瘤合并中度以上主动脉瓣反流的中期随访结果[J]. *中国胸心血管外科临床杂志*, 2022, 29(8): 1014-1019.

[8] 钱向阳, 郑 哲, 孙 境, 等. David I 与 David II 手术治疗急性 Stanford A 型主动脉夹层的中期疗效对比[J]. *中华胸心血管外科杂志*, 2021, 37(7): 422-426.

[9] Rashid H N, Chehab O, Hurrell H, et al. Conventional aortic root vs valve-sparing root replacement surgery in aortic dilatation syndromes: a comparison of mortality and postoperative complications [J]. *Expert Rev Cardiovasc Ther*, 2023, 21(1): 57-65.

[10] 罗文琦, 欧阳小康. 主动脉瓣成形术治疗主动脉瓣反流的现状及进展[J]. *中国心血管病研究*, 2019, 17(6): 504-506.

[11] Rosinski B F, Hodges K, Vargo P R, et al. Outcomes of aortic root replacement with tricuspid aortic valve reimplantation in patients with residual aortic regurgitation[J]. *J Thorac Cardiovasc Surg*, 2024, 167(1): 101-111. e4.

[12] 龚湘峰, 牛 昊, 秦超毅, 等. Reimplantation 技术在二叶式主动脉瓣合并主动脉根部瘤中的应用[J]. *中国胸心血管外科临床杂志*, 2022, 29(10): 1347-1353.

[13] 谈梦伟, 徐志云, 韩 林, 等. David 手术在 Marfan 综合征主动脉根部病变中的应用[J]. *第二军医大学学报*, 2019, 40(8): 873-878.

[14] Jahanyar J, Mastrobuoni S, Munoz D E, et al. Aortic annulus elevation for aortic valve and root replacement [J]. *J Card Surg*, 2022, 37(4): 1101-1103.

[收稿日期 2025-01-05]