

引用格式:刘彩霞,汪玲,穆宝雪,等. CP 支架植入术联合生物瓣置换术一站式治疗主动脉缩窄[J]. 巴楚医学, 2025, 8(3): 14-17. DOI: 10. 3969/j. issn. 2096-6113. 2025. 03. 002

Cite as: Liu C X, Wang L, Mu B X, et al. One-Stop Treatment for Aortic Coarctation with Combined CP Stent Implantation and Bioprosthetic Valve Replacement[J]. Bachu Medical Journal, 2025, 8(3): 14-17. DOI: 10. 3969/j. issn. 2096-6113. 2025. 03. 002

# CP 支架植入术联合生物瓣置换术 一站式治疗主动脉缩窄



刘彩霞 汪玲 穆宝雪 易杰 孙来龙 胡海玲

(三峡大学第一临床医学院[宜昌市中心人民医院]胸心外科, 湖北宜昌 443003)

**摘要:** 主动脉缩窄(CoA)是一种常见的先天性心脏畸形,主要由主动脉弓降部的局限性狭窄或闭塞引发,导致左心室压力升高、心肌肥厚及血流受阻,可能诱发心力衰竭、高血压等严重并发症。CP 支架植入术联合生物瓣置换术是一种一站式杂交手术,整合了经皮穿刺介入治疗和开胸手术的优势。介入治疗通过支架撑开狭窄血管,改善血流;开胸手术则进行主动脉瓣置换,解决瓣膜病变问题。这种手术方式的优势在于减少患者的创伤和恢复时间,同时避免多次手术的风险。本文通过介绍一例 CoA 患者的治疗过程,展示该手术方法在治疗 CoA 合并主动脉瓣钙化狭窄中的有效性和安全性,为临床治疗复杂心血管疾病提供参考。

**关键词:** 主动脉缩窄; CP 支架植入术; 生物瓣置换术

中图分类号: R543.1 文献标志码: A 文章编号: 2096-6113(2025)03-0014-04

中文医学主题词(CMeSH): D001017

## One-Stop Treatment for Aortic Coarctation with Combined CP Stent Implantation and Bioprosthetic Valve Replacement

Liu Caixia Wang Ling Mu Baoxue Yi Jie Sun Lailong Hu Hailing

(Department of Cardiothoracic Surgery, Yichang Central People's Hospital, The First College of Clinical Medical Science, China Three Gorges University, Yichang 443003, China)

**Abstract** Coarctation of the aorta (CoA) is a common congenital heart defect, primarily caused by localized stenosis or occlusion of the descending aortic arch, leading to increased left ventricular pressure, myocardial hypertrophy, and obstructed blood flow, which may provoke serious complications, such as heart failure and hypertension. The CP stent implantation combined with bioprosthetic valve replacement is a hybrid one-stop procedure that integrates the advantages of percutaneous interventional therapy and open-chest surgery. Interventional treatment opens the stenosed blood vessels with a stent, improving blood flow, while the open-chest surgery performs aortic valve replacement to address the valve disease. The advantage of this surgical approach lies in reducing patient trauma and recovery time, while avoiding the risks associated with multiple surgeries. This article introduces the treatment process of a CoA patient, demonstrating the effectiveness and safety of this surgical method in treating CoA with calcified aortic stenosis, providing a reference for the clinical treatment of complex cardiovascular diseases.

**Keywords** coarctation of aorta (CoA); CP stent implantation; bioprosthetic valve replacement

基金项目:湖北省自然科学基金创新发展联合基金项目(2024AFD143)

作者简介:刘彩霞,副主任护师,E-mail: 9691706@qq.com

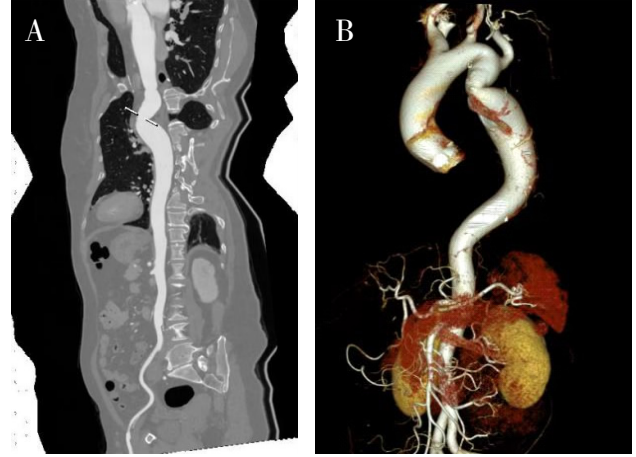
通信作者:汪玲,主管护师,E-mail: 675922803@qq.com

主动脉缩窄(coarctation of aorta, CoA)是目前最常见的先天性心脏畸形之一,在先天性心脏病中占比为 5%~8%<sup>[1]</sup>。该病变多由主动脉弓降部的局限性狭窄或闭塞所致,进而引发左心室压力升高、心肌肥厚以及心室顺应性降低等病理变化<sup>[2]</sup>。随着 CoA 疾病进展,胸主动脉管腔狭窄或闭塞导致血流受阻,可能诱发充血性心力衰竭、高血压,甚至动脉瘤破裂等危及生命的严重并发症。大多数 CoA 患者在新生儿或婴幼儿期被诊断,然而部分患者可能在青少年或成年期因高血压或相关并发症才被确诊。未经治疗的 CoA 患者,死亡率可高达 75%<sup>[3]</sup>。CoA 的治疗方法主要包括外科手术修复和介入治疗。外科手术修复通常包括 CoA 段切除、端端吻合或补片加宽等方法。近年来,随着介入技术的发展,介入治疗逐渐成为 CoA 治疗的重要选择,因其微创及术后恢复快等优点,逐渐成为 CoA 治疗的首选方法<sup>[2]</sup>。在临床实践中,一站式杂交手术(如 CP 支架植入术联合主动脉瓣生物瓣置换术)融合外科手术与介入治疗的双重优势,有效缩短患者的恢复周期,并显著降低多次手术带来的风险。

## 1 患者基本资料

患者,女,62 岁,因“劳累后胸闷气促 2 年,伴双下肢间断乏力、心悸及头晕”就诊。平素健康状况较差,合并支气管哮喘、高血压病、糖尿病、冠心病及慢性胃炎。入院后行心脏彩超检查:主动脉瓣瓣膜病变,主动脉瓣钙化并重度狭窄,左室壁增厚,左室收缩功能正常、舒张功能降低。CT 血管成像(CT angiography, CTA)检查:主动脉显影清晰,管腔通畅,管壁

局部增厚,见斑片状低密度影及钙化灶,管腔轻度狭窄(图 1A)。血管三维成像进一步提示胸主动脉上段缩窄(图 1B)。经多学科会诊后,拟定为患者实施“一站式杂交手术”,即 CP 支架植入术联合主动脉瓣生物瓣置换术。



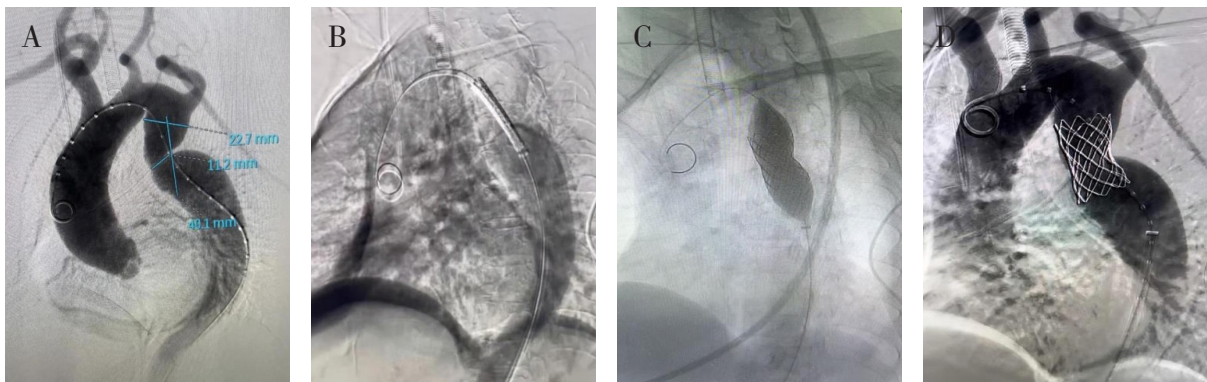
注:A:全主动脉 CTA; B:血管三维成像; CTA:CT 血管成像。

图 1 全主动脉 CTA 检查及血管三维成像

## 2 手术过程 ( 扫码观看视频, D001017 )

### 2.1 支架植入术

经右侧股动脉穿刺,交换导丝导管后行胸主动脉造影。造影结果显示,胸主动脉降段存在明显狭窄,最窄处直径仅 1.1 cm,且远端可见显著扩张(图 2A)。随后,交换导丝并置入 4.5 cm CP 球囊扩张支架(图 2B)。球囊撑开,支架贴附至血管壁上(图 2C)。再次造影显示,主动脉狭窄较术前明显改善(图 2D)。



注:A:术中造影显示胸主动脉降段存在明显狭窄; B:置入 CP 球囊扩张支架; C:球囊撑开支架贴附至血管壁; D:球囊支架扩张后造影。

图 2 支架植入术

### 2.2 主动脉瓣生物瓣置换术

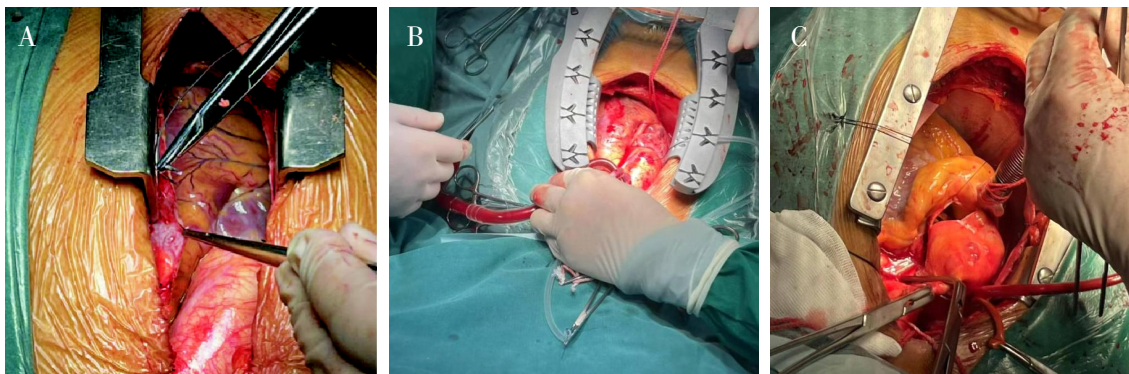
#### 2.2.1 建立体外循环

采用胸骨正中切口,切开心包后发现心包积液约

50 mL,呈淡黄色,心脏明显增大,以左房和左室为主,悬吊心包(图 3A)。主动脉根部震颤明显,未见左上腔静脉。肝素化后,主动脉插管建立体外循环(图

3B)。当全血激活凝固时间大于 480 s 时开始体循环。降温至鼻咽温 32 ℃ 时,阻断升主动脉及上下腔

静脉。切开主动脉瓣根部(图 3C),经左右冠状动脉开口分别灌注氧合血心肌保护液,心脏停跳良好。



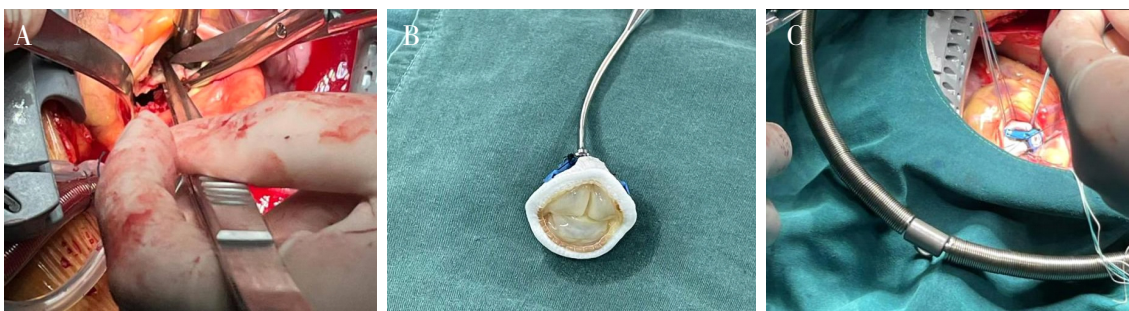注:A:悬吊心包;B:主动脉插管;C:切开主动脉根部。

图3 开胸及建立体外循环

### 2.2.2 主动脉瓣置换

探查主动脉瓣,发现瓣环无明显扩大,瓣叶明显增厚且钙化,部分瓣环亦有钙化,主动脉瓣叶交界处融合。剪除病变主动脉瓣(图 4A),用生理盐水冲洗

心腔,随后以主动脉瓣换瓣线间断缝合置换 23# 美敦力生物主动脉瓣(图 4B)。打结后观察人工瓣膜启闭正常(图 4C)。使用 5-0 Prolene 线双层褥式缝合关闭主动脉切口,头低位膨肺排气后打结。



注:A:剪除病变主动脉瓣;B:置换 23# 美敦力生物主动脉瓣;C:主动脉瓣打结。

图4 主动脉瓣置换

### 2.2.3 复温及终止体外循环

开始复温,开放升主动脉,排气后电击除颤,心脏成功复跳。顺利还血停机,使用鱼精蛋白中和肝素,随后顺利拔除各插管。彻底止血后,放置心包纵隔引流管两根,钢丝固定胸骨,逐层关闭切口。

术后患者各项生命体征平稳,第 2 天转入普通病房,患者恢复良好。

## 3 讨论

本研究成功采用一站式杂交手术,有效治疗了一例 62 岁女性 CoA 合并主动脉瓣钙化狭窄的患者。手术整合 CP 支架植入术和生物瓣置换术,结合经皮穿刺与开胸手术的优势,有效改善了患者的主动脉狭窄和瓣膜病变。手术历时 4 小时,患者术后恢复良好。这一病例展示了多学科团队合作和个性化治疗策略在复杂心血管疾病中的重要性。

CoA 的诊断主要依赖于临床表现及影像学检

查,如经胸超声心动图、CTA、磁共振成像(magnetic resonance imaging, MRI)和心脏导管检查,其中 CTA 和 MRI 能够清晰地显示病变部位和程度<sup>[4-5]</sup>。近年来,随着介入技术的发展,CoA 的治疗方式逐渐多样化,包括传统外科手术修复(如 CoA 段切除、端端吻合或补片加宽)和介入治疗(如球囊扩张术和支架植入术)。介入治疗因其微创性逐渐成为首选,但术后患者仍面临高血压、再狭窄和动脉瘤形成等风险,需要长期随访和管理<sup>[6]</sup>。

在临床实践中,一站式杂交手术(如 CP 支架植入术联合主动脉瓣生物瓣置换术)整合了外科手术和介入治疗的优势,减轻患者创伤,缩短恢复时间,同时避免了多次手术的风险<sup>[4,7]</sup>。此外,特殊人群的治疗策略也备受关注。例如,育龄期女性应优先考虑非放射线引导的介入治疗以减少对胎儿的潜在风险,老年患者则需依赖多学科团队协作及个性化治疗策略<sup>[8-9]</sup>。近年来,介入治疗在 CoA 管理中发挥了重要作用,如经导管主动脉瓣置换术在复杂 CoA 患者中

的应用,展示了其在高风险患者中的潜力<sup>[10-11]</sup>。然而,这些病例也强调了术前评估和多学科团队合作的重要性。此外,术后长期随访对 CoA 患者的管理至关重要。研究表明<sup>[4-5]</sup>,术后高血压的发生率为 30%~70%,且与患者年龄、手术方式和术后血管顺应性相关。长期随访显示<sup>[12-13]</sup>,术后 50 年,CoA 患者的再干预率约为 29%,且男性患者的再干预风险更高。因此,术后患者需要在心血管专科医师的指导下进行长期管理,包括药物治疗、生活方式调整和定期影像学检查<sup>[5]</sup>。

尽管 CoA 治疗技术已取得显著进展,但仍有许多问题需要进一步研究。未来的研究方向包括优化介入治疗的长期效果,减少再狭窄和动脉瘤形成的风险;提高术后患者的血压控制率,降低心血管并发症的发生率;以及在特殊人群中(如育龄期女性和儿童)实现更安全、有效的治疗。此外,随着基因组学和分子生物学的发展,未来可能会发现更多与 CoA 相关的遗传因素,从而为疾病的早期诊断和个性化治疗提供新的思路。

#### 参考文献:

- [1] Bai J, Liu Y D, Jin J, et al. Single-stage endovascular management of complicated thoracic aorta coarctation concurrent with aortic arch aneurysm using a novel fenestration device[J]. *J Thorac Dis*, 2018, 10(4): 2474-2480.
- [2] 马培尧,孔深柯,赵强,等. 经皮介入治疗主动脉缩窄合并二叶式或三叶式主动脉瓣术后左心室逆重构的临床研究[J]. *实用医学杂志*, 2024, 40(10): 1396-1401.
- [3] 金鑫. 基于流体力学主动脉缩窄人工智能诊疗研究及应用[D]. 重庆:重庆医科大学, 2024.
- [4] 章金晶,姚燕,张家慧. PCI联合 TAVR 一站式手术治疗重度主动脉缩窄合并冠心病患者的围手术期护理[J]. *中国老年保健医学*, 2022, 20(6): 161-163.
- [5] 常钧科,魏培坚,卢耀星,等. 单纯超声引导支架置入术治疗主动脉缩窄一例[J]. *中国胸心血管外科临床杂志*, 2024, 31(2): 325-328.
- [6] Meidell Blylod V, Rinnström D, Pennlert J, et al. Interventions in adults with repaired coarctation of the aorta[J]. *J Am Heart Assoc*, 2022, 11(14): e023954.
- [7] Agasthi P, Pujari S H, Tseng A, et al. Management of adults with coarctation of aorta[J]. *World J Cardiol*, 2020, 12(5): 167-191.
- [8] He X W, Dhuromsingh M, Liu W J, et al. One-stop interventional procedure for bicuspid aortic stenosis in a patient with coexisting aortic coarctation: a case report[J]. *Front Cardiovasc Med*, 2023, 10: 1162203.
- [9] 杜丽丽,王洁琼,刘青. 1例二叶式重度主动脉狭窄患者行经导管主动脉瓣置入术的护理[J]. *加速康复外科杂志*, 2021, 4(4): 187-192.
- [10] Luo W J, Li J L, Huang X J, et al. Late diagnosis of coarctation of the aorta in a 44-year-old male: a case report[J]. *BMC Cardiovasc Disord*, 2020, 20(1): 470.
- [11] Marchese A, Tito A, Resta F, et al. Transcatheter therapies in challenging aortic ailments: TAVR in extreme horizontal aortic root with CoA stenting[J]. *JACC Case Rep*, 2021, 3(6): 905-909.
- [12] Zhong W, Li C R, Ren B, et al. Combined triple transcatheter aortic procedure in a patient with aortic stenosis, coarctation, and aneurysm[J]. *JACC Case Rep*, 2021, 3(16): 1782-1786.
- [13] Alasnag M A, Al-Nasser I M, Porqueddu M M, et al. 3D model guiding transcatheter aortic valve replacement in a patient with aortic coarctation[J]. *JACC Case Rep*, 2020, 2(3): 352-357.

[收稿日期 2025-03-06]